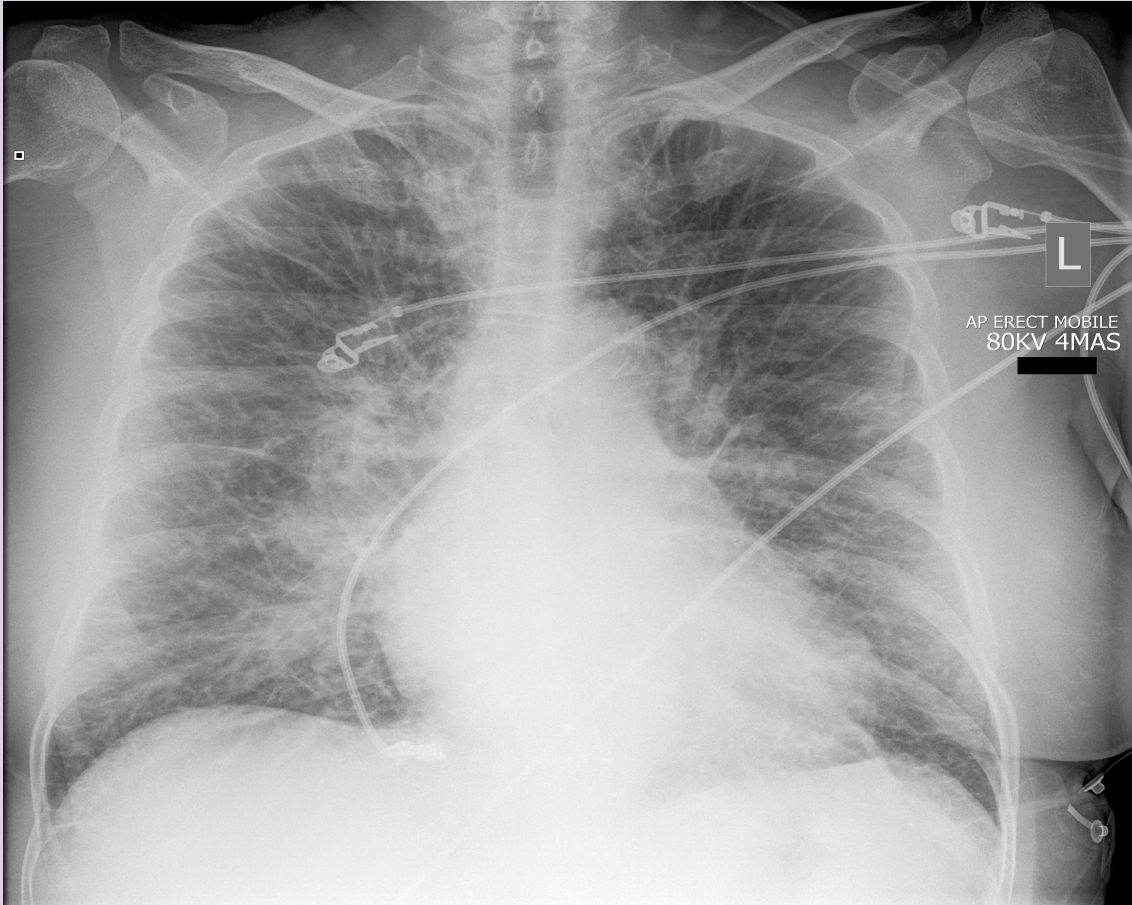


**MFFAGPR - Fagprøven for leger utdannet utenfor EU/EØS
og Sveits Høst 2022
Eksamensdato: 2022-11-22**

1

Ein 75 år gammel mann har hatt påfallende svart avføring dei siste to vekene. Han blir no lagd inn med hematemese som varer i 4 timar. Han bruker klopidogrel (ein plateaggregasjonshemmar) for perifer karsjukdom og har nyleg starta med NSAID-preparat for hoftesmerter. Ved innkost er han svimmel og uvel. Han har atrieflimmer med ventrikkelfrekvens rundt 105 /min og blodtrykk 155/90 mmHg. Hb er 6,2 g/dL (ref. 13,4–17,0) før behandling er starta.

Det blir starta transfusjon med det same. Etter at 3 einingar raude blodlekamar (Type 0 blod, «kriseblod»), 2 einingar plasma og 2 einingar trombocytter er infundert, får pasienten tiltakande respirasjonsvanskar og blir hypoksisk og konfus. Det blir teke røntgen thorax (sjå figur).



Kva er sannsynleg diagnose?

- A Lungeødem pga. hypervolemi
- B Blodtypeuforlikelegheit
- C Transfusjonsrelatert akutt lungeskade (TRALI)
- D Allergisk/anafylaktisk reaksjon på trombocyttkonsentrat

000026392ea599593f

2

Du er LIS1 ved eit lokalsjukehus og blir beden om å sjå til ei 47 år gamal dame på post om kvelden. Ho er vesentleg frisk frå tidlegare, og fekk utført ein hysterektomi tidleg på dagen. Det vart lagt inn ein epidural i nivå Th11/Th12 postoperativt på grunn av smerter, denne hadde god effekt. Vidare forløp har vore ukomplisert, men dei siste to timane har ho tiltakande sterke smerter i ryggen, av og til med stråling ned i høgre bein, som ikkje responderer på opioid. Ho har vesentleg normal nevrologisk undersøking, bortsett frå at kraft er vanskeleg å vurdere pga. smertene.

Kva er rett tiltak no?

- A Rask start av antibiotika på grunn av epiduralabscess
- B Rask overflytting av pasient til sjukehus med nevrokirurgi
- C Rask MR eller CT-undersøking av thoracal- og lumbalcolumna
- D Smertelindre pasienten ytterlegare for å få ei betre nevrologisk undersøking

000026392ea599593f

3

Du er LIS1 ved eit lite lokalsjukehus. Du har teke imot ein 9 år gamal gut med smertefull testistorsjon. Han er tidlegare frisk, har ingen medikamentallergiar. Han åt yoghurt for ein time sidan. Anestesilegen har heimevakt og må kallast inn. Kirurgisk LIS2 seier ho er klar når anestesian er det og ber deg om å ringje dei.

Med tanke på når du skal kalle inn anestesiteamet, kva er mest korrekt om fasterutinar for denne anestesian?

- A Ein kan her sjå bort frå fasterutinar for anestesi
- B Pasienten må ha vore fastande i 6 timar før anestesian
- C Pasienten treng berre å ha vore fastande i 2 timar før anestesian
- D Barn har andre fastereglar enn vaksne, og treng ikkje faste meir enn 2 timar før anestesian

000026392ea599593f

4

Du er LIS1 i kirurgisk mottak. Ein normalutvikla, tidlegare frisk eitt år gamal gut (10 kg) blir lagd inn med 2. grads brannskade langs heile høgre arm og på framsida av thorax (ca. 15 % av kroppsoverflata). Uhellet skjedde då han drog ein kopp med rykande varm te ned frå eit bord. Guten storgræt og har openberre smerter. Vakthavande kirurg føreskriv derfor lidokain (Xylocain®) gel 20 mg/g som blir smurt over heile det brende området, som så blir dekt med bandasje. Etter nokre minutt sluttar guten å gråte. Han blir fjern og påfallande og får eit generalisert krampeanfall som først stansar etter at diazepam (Stesolid®) er gjeve.

Kva er sannsynleg årsak til krampane?

- A Lidokain er gjeve i altfor store dosar og har gjeve sentralnervøs påverknad og krampar
- B Inflammasjon i store sårflatar har gjeve temperaturstigning med påfølgjande feberkrampar
- C Barnet har ein uoppdaga metabolsk sjukdom med redusert terskel for krampar, som har vorte triggja av inflammasjonsmediatorar frå store sårflatar
- D Under kraftig gråt har barnet hyperventilert, og låg PaCO₂ i blodet har utløynt krampar

000026392ea599593f

5

Du er vakthavande LIS1 på medisinsk avdeling. Ein mann i midten av 60-åra er lagd inn med pneumoni. Antibiotika er bytt i dag i samsvar med svar på mikrobiologiske prøvar. Sjukepleiar hentar deg inn på pasientrommet då pasienten har kjent seg dårleg ein times tid etter oppstart av antibiotika. Når du kjem inn, finn du at pasienten har dyspnoe, inspiratorisk stridor, forlengja ekspirium, urticaria over store delar av kroppen, han er bleik og kaldsveitt. Du mistenkjer omgåande ein alvorleg anafylaktisk reaksjon som følgje av antibiotika. Sjukepleiaren kjem rett bak deg og seier at ho skal ringje etter hjelp.

Kva er riktigast å gjere først?

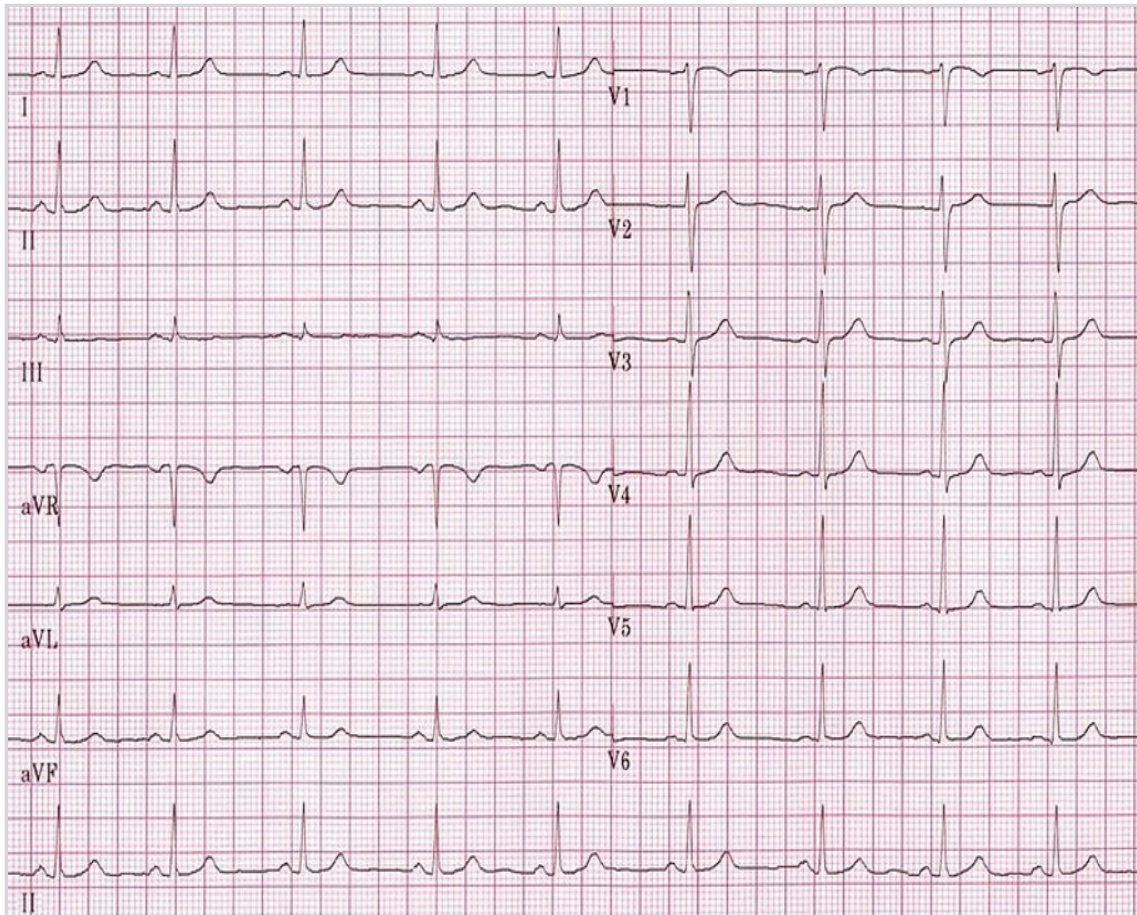
- A Leggje pasienten flatt. Gje adrenalin, 1mg/ml, 0,5 ml intramuskulært i låret og masserer innstikksstad
- B Gje hydrokortison (Solu-cortef) 200 mg i.v. (steroid) og deretter desklofeniramin 10 mg i.v. (antihistamin)
- C Starte intravenøs væskebehandling med 1 liter Ringer Acetat med høg infusjonshastigheit
- D Syte for at pasienten har fri luftveg og gje oksygen på maske med reservoar 15 l/minutt

000026392ea599593f

6

Du skriv inn ein 47 år gamal mann som er planlagt operert elektivt for lyskebrokk neste dag. Han kjem gåande til undersøkinga. Han har BMI 32, og bruker salbutamol (kortidssverkande beta-agonist) ved behov for sin kuldeastma. Det er teke rutinemessig preoperativt EKG som vist under.

Kva er vidare nødvendig utgreiing før han skal til operasjon?



- A Det bør gjerast spirometri og søvnapne-test
- B Det bør gjerast spirometri og ekko
- C Pasienten treng ikkje vidare utgreiing utover normalt anestesisilsyn
- D Det bør gjerast preoperativ ekko for å vurdere hjartefunksjon

000026392ea599593f

7

Ein tidlegare frisk mann på 43 år kjem til deg som fastlege fordi han den siste månaden har vore plaga med smerter i korsryggen. Han arbeider i ei lokal industribedrift med relativt tungt arbeid, men har den siste tida vore permittert. Det er ikkje nevrologiske utfall. Utgreiing (inkludert biletdiagnostikk) har ikkje gjeve haldepunkt for at det er nokon alvorleg bakanforliggjande årsak eller indikasjon for kirurgi. Pasienten kjem til fastlegen og fortel at smertene er så plagsame at han har teke nokre tablettar kodein-paracetamol som kona hadde liggjande frå tidlegare. Han opplever at tablettane gjer at smerta blir lindra og at han slappar betre av.

Kva er riktig bruk av smertestillande i denne situasjonen?

- A Oppstart av ein låg dose opioid i depotformulering to gonger dagleg
- B Det er ikkje indisert med opioid, fokus på aktivitet/meistring
- C Bruk av kodein-paracetamol ved behov, inntil 8 tablettar per dag
- D Han skal ikkje ha opioid, men bør få antidepressiva.

000026392ea599593f

8

Du er LIS1 på nattevakt i sjukehus. Ei 67 år gammel kvinne med tablettbehandla diabetes II blir lagd inn med nedsett ålmenntilstand, uro og intense magesmerter. Pasienten er desorientert og har respirasjonsfrekvens 24/min, puls 133/min og blodtrykk 91/52 mmHg. Ho er kald og marmorert på hendene og beina. Arteriell blodgass viser:

Analyse	Svar	Referanseområde
pH	7,02	7,35-7,45
PaCO ₂	2,0 kPa	4,6-5,9
Base excess	-21,4 mmol/L	-3 til +3
HCO ₃ ⁻	3,6 mmol/L	22-26
Laktat	10,9 mmol/L	<2,0
K ⁺	5,9 mmol/L	3,6-4,6
Na ⁺	139 mmol/L	137-145
Glukose	4,3 mmol/L	4,2-6,3
Hb	15,2 g/dL	13,4-15,3

Kva for eit alternativ for væsketerapi er riktigast å starte med hjå denne pasienten?

- A Albumin 200 mg/mL, 200 mL gjeve over 30 minutt
- B Glukose 50 mg/mL, 1000 mL gjeve over to timar
- C «Isotont saltvatn», 1000 mL gjeve over to timar
- D Ringar-acetat, 1000 mL gjeve over 30 minutt

000028392e459593f

9

Nyutdanna gartner på 21 år oppsøker fastlegen etter at ho dagen før vart dårleg på arbeid. Ho vart bleik, svimmel og fekk skjelvingar. Ho svimte av, men vakna etter få sekund. Ho opplevde ingen tungpust under anfallet, men kjende seg uvel resten av dagen. Arbeidskollega observerte ingen krampeanfall. Anfallet oppstod like etter at ho hadde vore i veksthuset og henta julestjerner. Ho fortel at ho er frisk frå tidlegare, og har aldri hatt liknande symptom, korkje på jobb eller heime. Røykjer ikkje, bruker ingen medisinar, og er ikkje gravid. Ho rapporterer ingen symptom frå luftvegane eller mage-/tarmsystemet i samband med hendinga. Ved undersøking har ho ingen hudutslett, BT og puls er normal. Orienterande statusundersøking utan merknader.

Kva er mest sannsynleg årsak til hendinga?

- A Epileptisk anfall
- B Anafylaktisk reaksjon
- C Akutt stressreaksjon
- D Forgiftingssymptom

000028392e459593f

10

Ein 55 år gammel elektrikar har gjennom mange år utført oppgåver med armene over skulderhøgde. Han har også hatt minst fire hendingar med straumgjennomgang. Han har no fått aukande plager med smerter i skuldrene, og har fått påvist AC-leddsartrose i høgge skulder. Fastlegen meiner at dette har samband med arbeidet hans og rår han til å søkje sjukdomen godkjend som yrkessjukdom.

Vil sjukdomen til pasienten på dette tidspunktet kunne godkjennast som yrkessjukdom?

- A Ja, gjenteken straumgjennomgang gjev risiko for vedvarande leddsmerte som yrkessjukdom
- B Nei, belastningslidingar i muskel-/skjelettapparatet blir ikkje godkjend som yrkessjukdom
- C Nei, han må ha gjennomgått relevant behandling før godkjenning som yrkessjukdom
- D Ja, arbeid over skulderhøgde gjev risiko for artose i skulderledd som yrkessjukdom

000028392e459593f

11

Jente på 16 år med ADHD er på medisinkontroll til deg som fastlege. Ho har god effekt av sentralstimulerande legemiddel (depotformulering av metylfendiat). Jenta er i tvil om ho skal halde fram med legemiddelbehandling, for ho er redd det vil auke risikoen hennar for å starte med rusmiddel. **Kva for informasjon er mest korrekt å gje pasienten?**

- A Bruk av sentralstimulerande legemiddel påverkar ikkje risiko for rusbrukslidingar
- B Bruk av sentralstimulerande legemiddel er tilrådd ved rusbrukslidingar
- C Bruk av sentralstimulerande legemiddel aukar risiko for rusbrukslidingar
- D Bruk av sentralstimulerande legemiddel reduserer risiko for rusbrukslidingar

000026392ea599593f

12

8 år gamal gut o foreldra hans kjem til deg som fastlege for å undersøkje overdriven blinking, som blir forstått som tics. Guten merkar ikkje at han blunkar, og fungerer godt på skule, sosialt og heime. Foreldre er bekymra for utvikling av Tourettes syndrom då far har store plager med det. **Kva for eit tiltak er mest korrekt?**

- A Tilviser til PPT for kartlegging
- B Tilviser til BUP for utgreiing
- C Avdramatisere tics i denne alderen
- D Tilviser til EEG

000026392ea599593f

13

Ein 43 år gamal, tidlegare frisk, slank mann er tilvist frå fastlegen pga. nyoppdaga hypertensjon, med BT 160/95 mmHg. Fastlege har no starta behandling med angiotensin 2 reseptorblokkaren valsartan (Diovan). Pasienten fortel at han det siste året har hatt ei rekkje episodar dere han blir akutt uvel med hjartebank, sveitte og hovudverk. Han har akkurat skaffa seg heime-BT målar, og målte under eit slikt anfall BT 175/98 mmHg. Fastlegen har alt teke nokre utgreiingsprøvar for mogleg sekundær hypertensjon. Aldosteron/renin-ratio teken før oppstart Diovan var normal, og kort deksametason suppresjonstest teken rett før poliklinisk time, viste normal suppresjon av kortisol. **Kva for nokre ytterlegare utgreiingsprøvar bør takast, basert på anamnese og funn?**

- A MR hypofyse
- B Metanefrin i plasma
- C Stimuleringstest med ACTH-analog (synacthentest)
- D Binyrevenekateterisering

000026392ea599593f

14

Ein 52 år gamal mann får teke MR av hovudet på grunn av hovudverk og ein 4 cm stor hypofysesvulst blir funnen. Som ledd i utgreiinga blir det målt ei rekkje hormon i ein morgonprøve. Ein finn:

Prøve	Aktuell verdi	Referanseverdi
TSH	3,8 mIE/L	0,4 – 4,5
Fritt T4	18,2 pmol/L	9,5 – 22,0
IGF-1	6 nmol/L	7 – 27
Veksthormon	3,1 mg/L	< 4,4
Prolaktin	12244 mIE/L	53 – 360
LH	2,2 IE/L	0,8 – 7,6
Testosteron	6,0 nmol/L	6,7 – 31,9
ACTH	7,1 pmol/L	2,0 – 11,6
Kortisol	308 nmol/L	120 – 600

Korleis skal ein best handtere denne pasienten?

- A Starte behandling med somatostatinanalog
 - B Observere tilstanden, dei viktige hormonprøvene er normale
 - C Tilvise til nevrokirurgisk avdeling for operativ behandling av hypofysesvulsten
 - D Starte behandling med dopaminagonist
-

000026392ea599593f

15

Du er LIS på ortopedisk avdeling og har postansvar for ei 82 år gamal kvinne som vart operert for hoftebrot for 15 dagar sidan. Frå tidlegare har ho hatt øsofagitt, og ho bruker omeprazole fast av den grunn. Ho har ikkje tidlegare brukt brotførebyggjande medikamentell behandling. Det er målt total-25-hydroksy-vitamin D til 56 nmol/L (ref. 50-150 nmol/L).

Kva er beste behandling utover tilskot av kalk og vitamin D?

- A Zoledronsyre infusjon (bisfosfonat)
 - B Raloxifen tablettar (selektiv østrogenreseptormodulator)
 - C Teriparatide injeksjonar dagleg i 2 år (parathyreoideahormon)
 - D Alendronat tablettar (bisfosfonat)
-

000026392ea599593f

16

Ein mann på 40 år oppsøker fastlegen på grunn av hjartebank og auka varmekjensle siste halvår. Han har gått noko ned i vekt og kjenner seg meir sliten enn vanleg. Han har eit diffust struma. Pasienten røykjer 10–20 sigarettar om dagen. Han har stort sett vore frisk tidlegare. Du ordinerer blodprøvar og det blir påvist monaleg forhøgja fritt tyroksin og supprimert tyreoidea stimulerande hormon (TSH), og forhøgja titer av antistoff mot TSH-reseptor.

Kva slags behandling bør pasienten ha?

- A Thyreostatikum (karbimazol)
 - B Tyreoidektomi
 - C Radiojodbehandling
 - D Antiflogistika
-

000026392ea599593f

17

I akuttmottaket på indremedisinsk avdeling tek de imot ein 74 år gamal mann som fekk diagnosen type 2 diabetes for 7 år sidan. Han har i 6–8 veker hatt eit illeluktande sirkulært utstansa sår, plantart over 3. metatarsalhovud på venstre fot. Diameter er 3 cm og det blir palpert ned til bein midt i såret der det er litt puss. Det er palpabel puls i a. dorsalis pedis og a. tibialis posterior.

Kva er riktig tiltak akutt?

- A Ta prøve til bakteriedyrking og MR framfot. Start med antibiotika.
 - B Start opp med intravenøs insulnbehandling med blodglukosemål under 10 mmol/l.
 - C Start med total trykkavlasting.
 - D Tilvise pasienten til karkirurg for rask operativ behandling.
-

000026392ea599593f

18

Ei 32 år gamal kvinne adoptert frå Sør-Korea kjem til deg som fastlege til første svangerskapskontroll i veke 12.

Kroppsmasseindeks er 25,6 kg/m², BT 110/70 mmHg. Hba1c 39 mmol/mol (ref. 20-42).

Kva er mest korrekt oppfølging av henne med tanke på svangerskapsdiabetes?

- A Ho har tre ulike risikofaktorar for svangerskapsdiabetes (overvekt, asiatisk opphav og førstegongsgravid over 25) og bør derfor alt no tilvisast til fødeavdeling for oppfølging av svangerskapsdiabetes
 - B Det er ikkje behov for vidare oppfølging då Hba1c er normal
 - C Ho bør utføre glukosebelastning i uke 24–28 pga. risikofaktorane: Overvekt, asiatisk opphav og førstegongsgravid over 25
 - D Ho bør gjere kontrollmålingar av blodsukker heime, fastande og 2 timar etter måltid då ho har ein grensehøg Hba1c
-

000026392ea599593f

19

21 år gammel kvinne kjem til deg på legevakt (2 timars reise til næraste sjukehus) pga. vaginalbløding. Ho hadde siste menstruasjon for 6 veker sidan. Tok graviditetstest for ei veke sidan, og den var (svakt) positiv. Ho har litt murrande magesmerter, mindre enn ved normal menstruasjon. Ho er i god ålmenntilstand. Ved gynekologisk undersøking er cervix lukka, så vidt litt bløding. Uterus er knapt forstørta, lett øm, ingen oppfyllingar til sidene.

Kva er her den beste strategien for å avgjere om det er normalt eller patologisk svangerskap?

- A Ta cervixcytologi og Chlamydia/Gonorrhoeaprøve frå cervix for å identifisere anna blødingsårsak
- B Tilvise til sjukehuset for ultralydundersøking i løpet av nokre dagar for å stadfeste vital intrauterin graviditet
- C Ta serum hCG (humant choriogonadotropin) i dag og på nytt om 2 dagar
- D Tilvise som strakshjelp til sjukehuset med mistanke om ektrauterin graviditet

000028392ca599593f

20

Eit nyfødd barn fekk Apgar score 2-3-4 etter 1, 5 og 10 min trass i at barnelege raskt fekk gjeve adekvat ventilering med bag og maske. Navlesnorsblodprøvar viste pH 7,00 og base excess (BE) – 13 i arterien og pH 7,02 og BE -12,5 i venen.

Kva er diagnosen og prognosen?

- A Metabolsk acidose. Låg risiko for varig fødselskade
- B Respiratorisk acidose. Låg risiko for varig fødselskade
- C Metabolsk acidose. Høg risiko for varig fødselskade
- D Respiratorisk acidose. Høg risiko for varig fødselskade

000028392ca599593f

21

Du er ålmennelege. Ei frisk førstegongsfødande og normalvektig kvinne på 27 år kjem til svangerskapskontroll i veke 36. Blodtrykket blir målt til 140/90 mmHg, medan ho tidlegare har hatt rundt 115/80 mmHg. Urin stix er negativ. Ho kjenner seg frisk og kjenner godt med liv.

Kva er beste tiltak vidare som ålmennelege?

- A Ny blodtrykkskontroll og urin-stix-screening om eit par dagar. Be ho kontakte deg eller sjukehuset dersom ho får teikn på sterk pannehovudverk, magesmerter eller lite liv.
- B Ny blodtrykks-kontroll om to veker, då kvinna ikkje har preeklampsi. Be ho kontakte deg eller sjukehuset dersom ho kjenner sterk pannehovudverk, magesmerter eller lite liv.
- C Kvinna blir tilvist til sjukehus same dag for evaluering av behov for antihypertensjon
- D Kvinna blir tilrådd oppstart lavdose acetylsalicylsyre, fordi ho har høg preeklampsirisiko

000028392ca599593f

22

Du er ålmennelege. Kvinne 67 år klagar over at ho «kjenner ein kul i underlivet» og at «skjeden ramlar ut». Symptoma hindrar henne i å gjennomføre samleie og skjeden kjennest tørr. Ho har ingen avførings- eller vasslatingsplager. Ho var hos deg til normal livmorhalsscreening for 1 år sidan. Ho hadde menopause 52 år gammel og bruker ikkje hormon.

Kva er første trinn vidare som ålmennelege?

- A Tilbyr pessarring og lokal østrogenbehandling for å førebyggje vidareutvikling av prolaps, og i tillegg kontroll av prolaps og ringen kvar 6. månad
- B Føreslår abdominal og vaginal undersøking for å vurdere årsaka til kulkjensla
- C Informerer om at ho bør trene bekkenbotnen og at ho bør bruke vaginalt østrogen (ho har ikkje hatt hormonsensitiv brystkreft)
- D Tilviser til spesialist for vurdering av vaginalt framfall, behandlingstilbod, inkludert pessarring og operativ vurdering

000028392ca599593f

23

Du er LIS på ein sengepost der de har fått innlagt inn ein 79 år gamal mann med vekt på 48 kg og BMI på 16.5 kg/m². Han har emfysem. De har gjort kostregistrering og trass i bruk av supplerande næringsdrikk, får han ikkje i seg tilstrekkeleg næring.

Kva er mest riktig som neste tiltak med tanke på ernæringsstatus?

- A Leggje inn sentralt venekateter og starte total parenteral ernæring
- B Kontrollere vekt 4 veker seinare ved ein kontroll hos fastlege
- C Gje næringstilskot med fortjukkingsmiddel
- D Leggje ned nasogastrisk sonde og starte sondeernæring

000026392ca599593f

24

Ein 23 år gamal mann kjem til ditt legekantor då han kjenner seg utsliten. Han studerer, men har problem med å følgje undervisninga fordi han er slapp. Han fortel at han har gått ned ca 10 kg det siste året. I periodar har han hatt låge magesmerter som har kome etter måltid, og i det siste også kvalme og oppkast. Avføringa har vore laus i konsistensen, men lys brun av farge. Han er svært tynn, veg berre 52 kg og er 180 cm høg. Ved undersøkinga er han nokså øm ved palpasjon av abdomen. Hb = 11,0 g/dL (ref. 13,4-17,0), CRP 76 mg/L (ref. < 5).

Kva er beste tiltak?

- A Søkje han til kirurgisk poliklinikk for rectoscopi
- B Bestille koloskopi innan 1 veke
- C Leggje han inn ved sjukehuset som strakshjelp
- D Bestille CT abdomen innan 1 veke

000026392ca599593f

25

Du er LIS-lege i akuttmottak ved eit mindre sjukehus. Ein 56 år gamal mann kjem inn med bløding per anum. Han har systolisk blodtrykk på 90mmHg og puls 130/min.

Kva skal vere første behandlingstiltak?

- A Kolonoskopi for å finne blødingskjelda
- B Gastroskopi for å stanse blødinga
- C Ta Hb og gje blodtransfusjon basert på Hb-verdien
- D Gje væskebehandling intravenøst

000026392ca599593f

26

Ein 26 år gamal tidlegare frisk mann søkjer lege fordi han har vore kvalm og uvel etter ein sydentur. Han kom heim fire dagar før han søkte lege. Det vart teke prøvar med tanke på viral hepatitt.

- Anti HBs positiv
- Anti HBc negativ
- HBsAg negativ
- Anti HCV positiv
- HCV RNA negativ

Kva er rett tolking av labortoriesvara?

- A Pasienten kan nyleg vere smitta med hepatitt C
- B Pasienten kan nyleg vere smitta med hepatitt B
- C Pasienten har vore smitta med hepatitt C og er vaksinert mot hepatitt B
- D Pasienten er smitta med hepatitt B og vaksinert mot hepatitt C

000026392ca599593f

27

24 år gammel kvinneleg student kjem til fastlegen med diaré, luftplager og problem med å halde vekta. Meiner huo toler gjærbakst dårleg. Blodprøvar viser DQ2+/DQ8-, positive antistoff for transglutaminase.

Kva er riktig vurdering av funna?

- A Ikkje sikker cøliaki. Glutenfri kost er uansett indisert, ytterlegare utgreiing er ikkje nødvendig
- B Pasienten har sannsynleg cøliaki. Dersom diagnosen blir stadfesta, bør ho kome til årlege endoskopikontrollar med biopsi for å sjekke compliance og sjukdomsutvikling uavhengig av symptom
- C Mistanke om cøliaki, men det må stadfestast med duodenalbiopsiar
- D Pasienten har verifisert cøliaki og bør starte med glutenfri kost

000026392ea599593f

28

Ein 65 år gammel mann med kjend alkoholisk leversjukdom med cirrhose kjem inn til medisinsk avdeling med spent ascites, moderat ikterisk og med leverencefalopati grad 2–3. Pårørande opplyser at pasienten er vorten merkbar dårlegare dei siste 4–5 dagane.

Kva for ei undersøking vil mest sannsynleg raskast avklare vidare behandlingsval?

- A Blodkultur med dyrking for aerobe og anaerobe bakteriar
- B Blodprøvar med kvantitering av CRP, leukocyttar og nøytrofile
- C Diagnostisk ascitespunksjon med dyrking for aerobe og anaerobe bakteriar
- D Diagnostisk ascitespunksjon med teljing av leukocyttar og nøytrofile

000026392ea599593f

29

Ein 12 år gammel gut kjem til deg som fastlege, og mor fortel at han et lite. Han pirkar mest i maten og har stagnert i vekt trass i at han har strekt seg 11 cm i høgd siste året. Du får fram at han merkar at maten stoppar under svelging og han nemner skillingsbollar og kjøtmiddagar som spesielt vanskeleg å få svelgt ned. Drikke er aldri noko problem. Han har ikkje smerte dersom ikkje maten stoppar heilt opp og gulpar ikkje opp mat. Ellers er guten frisk med unntak av ganske uttalte allergiske plager.

Kva er riktig tiltak?

- A Føreskrive en protonpumehemmar som omeprazole
- B Tilvise til rtg øsophagus med kontrast og videosekvens
- C Tilvise for 24t pH-måling
- D Tilvise til gastroskopi med biopsiar

000026392ea599593f

30

Ei 68 år gammel kvinne på legekantoret presenterer aukande plager med periodar med laus, ofte vasstynn avføring, med opp til 15 tømningar i døgnet. Ho har problem med å nå toalettet tidsnok ved trong til tømning og er plaga med lekkasje av avføring. Dette hemmar henne sosialt. Det er ikkje synleg blod i avføringa, og det er ikkje medfølgjande smerter eller luftplager. Ho har ikkje feber, nattesveitte eller vekttaap, og det synest ikkje å vere nokon relasjon av plagene til spesielle matvarer. Det blir ikkje gjort nokon funn av patologi ved klinisk undersøking.

I blodprøver er det normale verdier for hemoglobin, leukocyttar, C-reaktivt protein (CRP), natrium, kalium, kreatinin og transferrinmetning. Kalprotektin i avføringsprøve er innanfor normalområdet og test på okkult blødning (Hemofec) er negativ i 3 av 3 prøver.

Kva er det riktigaste tiltaket no?

- A Nukleærmedisinsk undersøking på malabsorpsjon av gallesyrer
- B Magnetresonans- (MR) avbiling av tynntarmen
- C Ileokoloskopi med biopsiar
- D Gastroskopi med duodenalbiopsiar

000026392ea599593f

31

Ei 50 år gamal kvinne oppsøker legevakta på grunn av konstante og aukande magesmerter i øvre høgre kvadrant som varer i veker tid. Ho er tidlegare frisk og har stabil vekt og normal avføring. Ved klinisk undersøking er ho afebril, lett trykkømt under høgre costalboge, ikkje sleppømt og har ikteriske sklera. Blodprøvane viser normale leukocyttar, CRP og amylase, men forhøgja bilirubin på 109 $\mu\text{mol/L}$ (ref. <15).

Kva er mest sannsynlege diagnose?

- A Kolecystitt
- B Pancreaskreft
- C Koledochuskonkrement
- D Appendicitt

000028392ca599593f

32

Vakthavande LIS på lokalsjukehus tek fredag ettermiddag i mot ein 83 år gamal mann som kjem inn med septisk sjokk. Han er tidlegare stort sett frisk, men har kjent gallestenssjukdom og er ved innkomst smertepåverka, trykkømt under høgre costalboge, temp. 39.5, BT 90/60 mmHg, puls 96 regelmessig, klam og sveitt i huda og ikterisk.

Blodprøvesvar viser leukocyttar 23 $10^9/\text{L}$ (ref 3,5 - 8,0), CRP 299 mg/L (ref < 5), bilirubin 156 $\mu\text{mol/L}$ (ref <25) og du mistenker septisk kolangitt.

Kva er beste tiltak?

- A Intravenøs antibiotika og endoskopisk eller percutan galleavlastning
- B Peroral antibiotika og intravenøs væske
- C Intravenøs antibiotika og observasjon på sengeposten over helga
- D Pasienten blir ved innkomst vurdert som terminal og inga vidare aktiv behandling setjast i verk

000028392ca599593f

33

50 år gamal alkoholikar, storrøykjar med kjend alkoholisk leversjukdom sit heime og ser på TV då han blir kvalm og plutselig kastar opp store mengder friskt blod. Han får ein nabo til å køyre seg ned på legevakta der du sit. Pasienten kjem inn på båre. Han er bleik, men klar og orientert. Det luktar alkohol av han.

Kva for eit tiltak skal utførast først?

- A Legg inn 2 grove kanylar intravenøst og heng opp væske
- B Tek blodprøve og analyserer Hb så fort som mogleg
- C Måler blodtrykk og tel puls
- D Ringjer næraste sjukehus for å få pasienten lagt inn som strakshjelp

000028392ca599593f

34

45 år gamal kvinne operert for adipositas med gastric bypass for 4 år sidan. Elles frisk. No 4 dagar diffuse intermitterande buksmerter og kvalme. Frå i natt utspilt abdomen, kvalme, oppkast og sterke konstante diffuse magesmerter.

Kva er mest sannsynlege diagnose?

- A Intern herniering av tynntarm
- B Gastroenteritt
- C Cholecystolithiasis
- D Ulcus i ventrikelresten

000028392ca599593f

35

45 år gamal tidlegare frisk kvinne som i nokre dagar har hatt diffuse, intermitterande smerter under høgre costalboge. Vakna i natt av sterke, konstante, sentrale magesmerter, med utstråling til begge hypokondriar og bak i ryggen. Oppsøkte legevakta der pasienten var trykkømt i øvre del av abdomen, utspilt abdomen, ikkje generell peritonitt. Blodprøvar viste:

Prøve	Prøvesvar	Referanseområde
CRP mg/L	80	<5
Leukocytter 10 ⁹ /L	13,5	4-11
ALAT U/L	100	10-70
ALP U/L	200	35-105
Bilirubin umol/L	135	5-25
Amylase U/L	550	25-120

Kva er mest sannsynlege tentative diagnose?

- A Gallekonkrementutløst pancreatitt
- B Cholecystolithiasis (konkrement i galleblære)
- C Cholecystitt (galleblærebetennelse)
- D Ulcus ventrikuli

000026392e459593f

36

Ei 31 år gamal kvinne kjem til deg som hennar fastlege som siste ØH-time fredag ettermiddag. Ho er tidlegare frisk. Ho er operert på lokalsjukehuset for 9 dagar sidan og utskriven for 8 dagar sidan for ein ukomplisert appendicitt. Ho har siste 2 døgn utvikla ei sjukdomskjensle og ei diffus magesmerter i nedre del av abdomen. Ho er palpatorisk peritonealt irritert i nedre høgre kvadrant men er ikkje peritonittisk. Ho har CRP 66 mg/L, opp fra 41 ved utskriving (ref. <5), temperatur 37,8 , normalt blodtrykk og puls.

Kva er den mest adekvate handteringa av denne problemstillinga?

- A Antibiotikakur med peroral kur metronidazol og amoxicillin og kontroll til deg måndag
- B Innlegging på sjukehus med spørsmål om postoperativ infeksjon
- C Observasjon over helga utan antibiotika og kontroll til deg måndag
- D Elektiv tilvising til CT abdomen med kontroll til deg

000026392e459593f

37

Ei 71 år gamal kvinne vart lagd inn frå legevakt med akutte magesmerter med akutt debut for 3,5 timar sidan. Ho har røykt sidan 14 års alder, totalt 42 pakkeår , drikk lite alkohol. Frå tidlegare har ho ein byrjande KOLS som ikkje er medikamentelt behandla, men har elles ønskt lite kontakt med helsevesenet. Ho har hatt ei tømning med mørk og lett blodtilblanda avføring, ho er kvalm, men har ikkje kasta opp. Ho har morfinkrevjande smerter og seier ho har smerter sentralt i abdomen. Puls 92/ min, BT 144/90 mmHg. Ved undersøking finn du ein påfallande blaut abdomen der funna dine ikkje samsvarer med klinikken.

Kva er beste første undersøking?

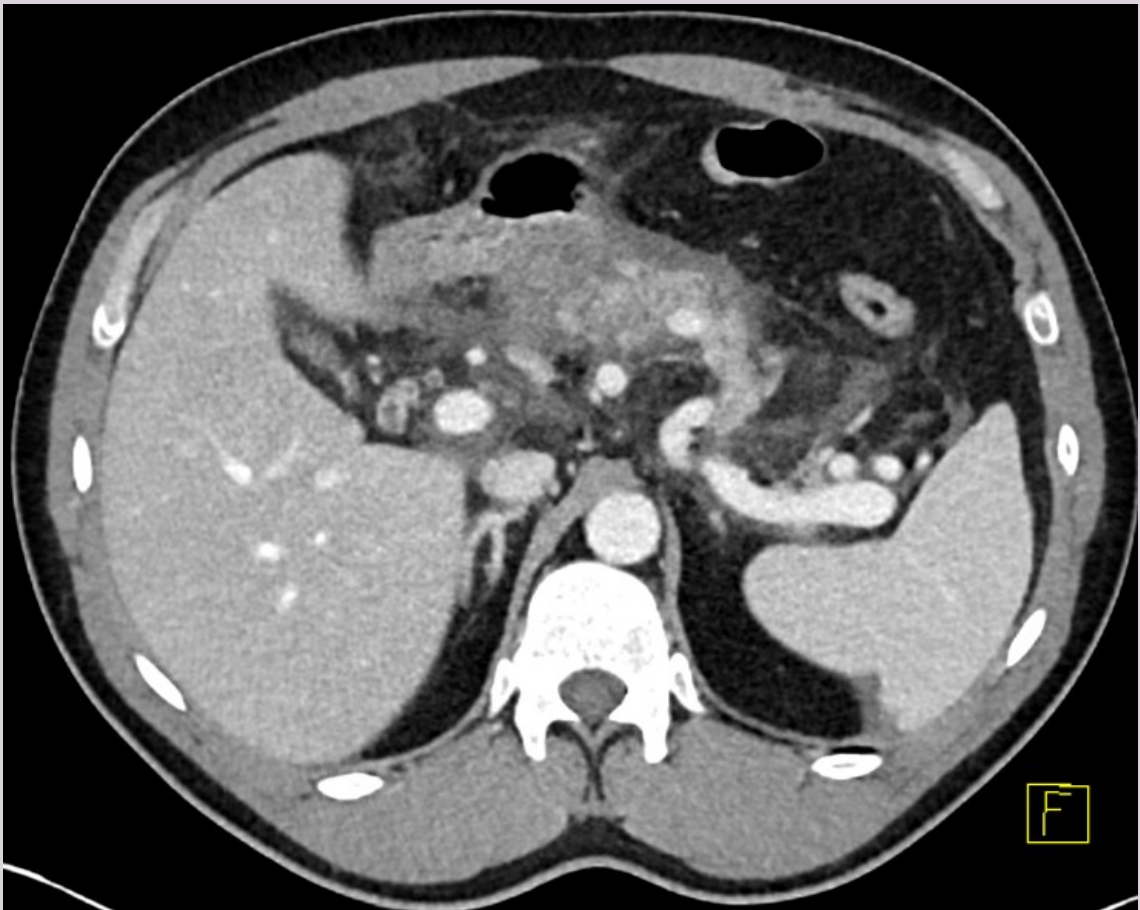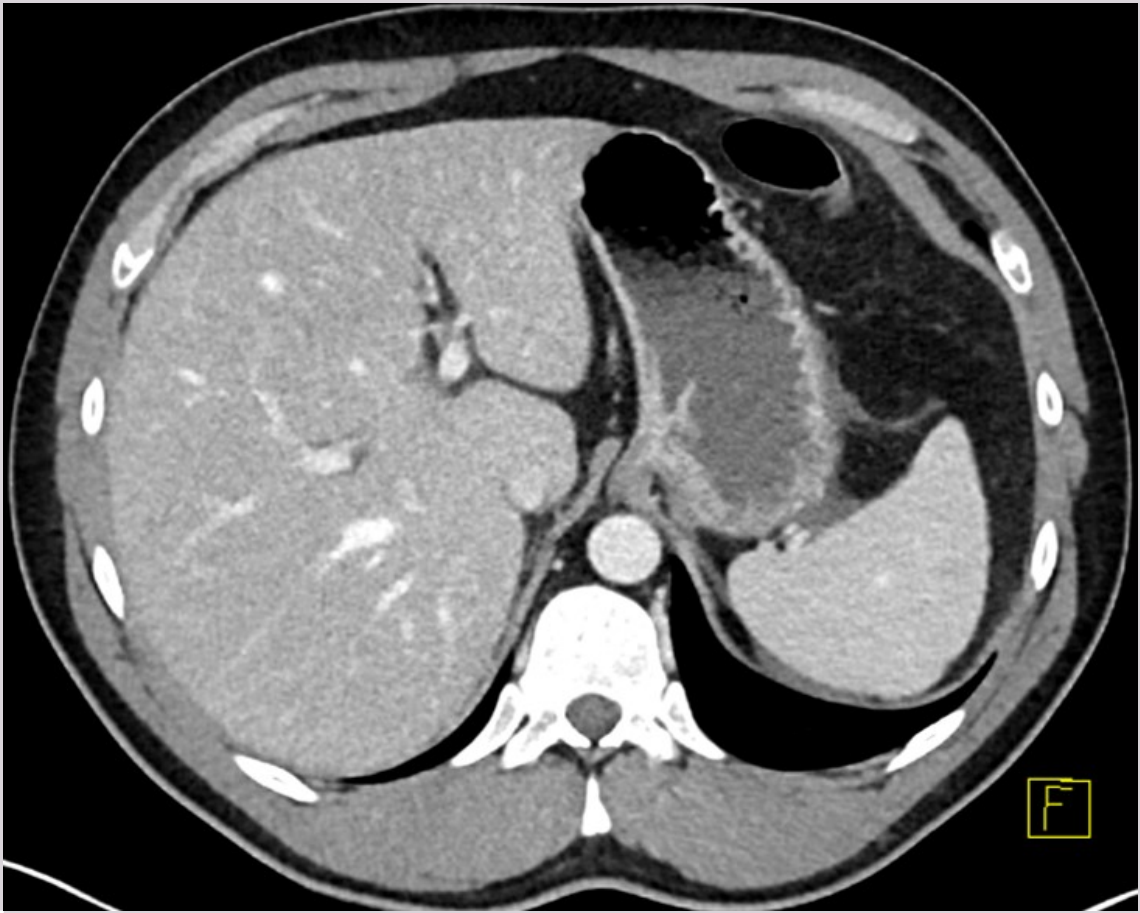
- A Koloskopi
- B Gastroskopi
- C CT abdomen
- D MRCP

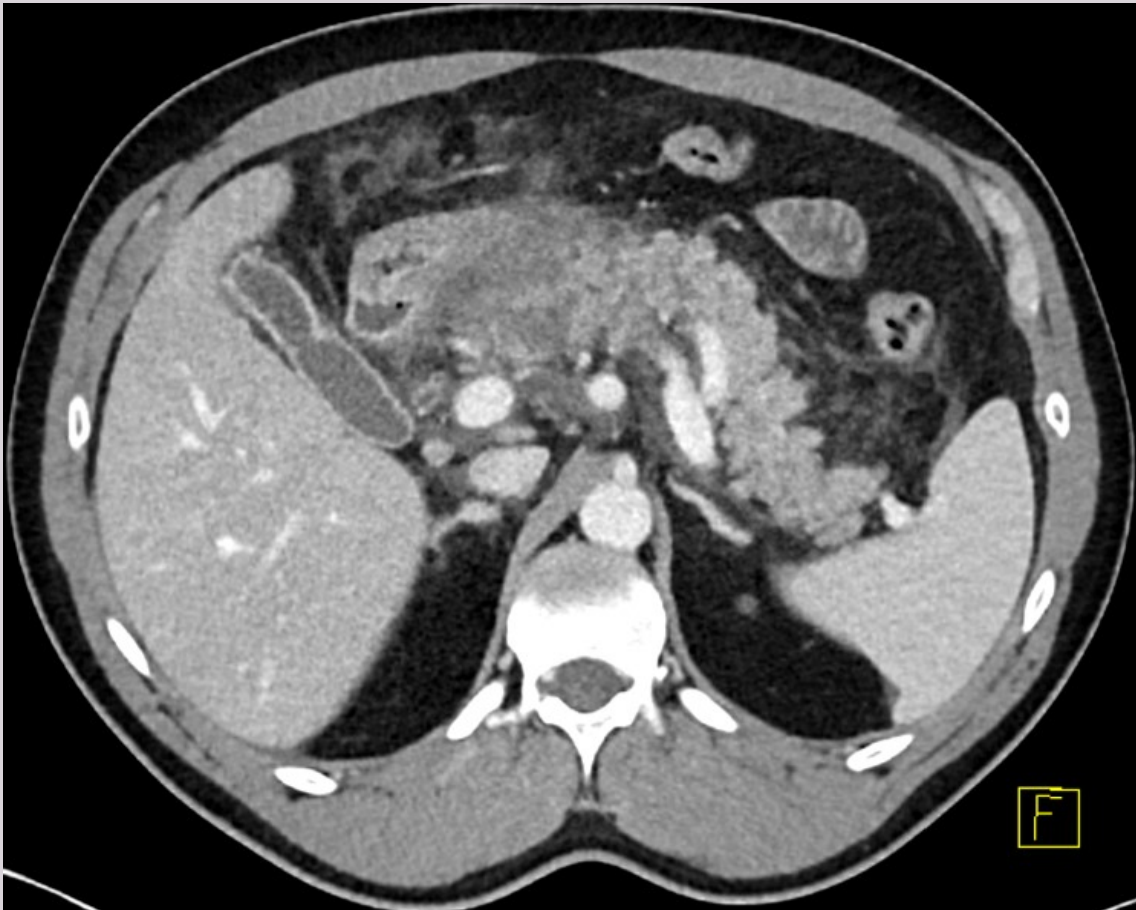
000026392e459593f

38

54 år gamal mann kjem til mottak pga. aukande epigastriesmerter siste veka. Oppkast fleire gonger, takykard og hypotensiv i ambulansen. Ved undersøkinga har han diffuse smerter i epigastriet og under høgre kostalboge. Han er også øm i nedre del av abdomen. Han blir undersøkt med CT abdomen.

Kva feiler det pasienten?





- A Pancreatitt
- B Tarmperforasjon
- C Cholecystitt
- D Gastritt

000028392e4599593f

39

Ein 30 år gamal, elles frisk, idrettsmann. Speler fotball i 1. divisjon. Har over eit halvt års tid hatt aukande smerter i høgre lyske som blir verre ved bevegelse av høgre underekstremitet. Har aldri sett kul i lysken. Ved klinisk undersøking er han trykkømt over symfyssen og opp langs canalis inguinale.

Kva er mest sannsynlege diagnose?

- A Inguinal hernie
- B Lymfadenitt i lyskekanalen.
- C Femoral hernie
- D Tendinitt eller osteitis pubis.

000028392e4599593f

40

Ein 66 år gamal mann kjem inn til akuttmottaket pga magesmerter i 3-4 døgn, det starta med noko murring i nedre venstre del. Avføringa har vore blautare og hyppigare enn vanleg, og han har lagt merke til noko blod. Han kjenner seg medteken og sveitt.

Ved undersøking er han febril (temp 38,1), og abdomen er lett distendert. Det er trykk- og sleppømheit i venstre nedre kvadrant, ingen patologiske funn i lysken. Ved rektal eksplorasjon noko blaut avføring med friskt raudt blod på hansken. CT viser veggfortjukking i colon sigmoideum og divertiklar med uttalt betennelseaktivitet omkring.

Han vart utskrivne etter 2 dagars observasjon.

Korleis skal pasienten best følgjast opp vidare?

- A Koloskopi
- B Rektoskopi
- C Ny CT om 2 veker
- D Inga oppfølging nødvendig

000026392e4599593f

41

Ein 44 år gamal mann kontaktar fastlegen på grunn av diffuse magesmerter. Plagene kjem uavhengig av matinntak. Han har hatt eit vektta på 6 kg siste 6 månader, trass i at han meiner energiinntaket hans har vore uendra. Pasienten hadde dei same plagene for 1 år tilbake, men dei er no meir uttalte. Gastroskopi + ileokoloskopi 6 månader tilbake var normale. Han fekk då diagnosen irritabel tarm syndrom.

Har elles no som tidlegare varierende hard og laus mage. Blodprøvar viser normal Hb og CRP, medan bilirubin er 41 $\mu\text{mol/L}$ (ref. < 25) og ALP 230 U/L (ref. <105). Pga. mistanke om alvorleg sjukdom med mogleg prognoseta blir pasienten tilvist gastroenterologisk eining som pakkeforløp.

Kva tiltak bør setjast i gang først?

- A Tilvise til endoskopisk ultralyd med prioritet (etter pakkeforløp)
- B Tilvise til CT abdomen med prioritet (etter pakkeforløp)
- C Tilvise til MR abdomen/MRCP med prioritet (etter pakkeforløp)
- D Tilvise til ultralyd abdomen med prioritet (etter pakkeforløp)

000026392e4599593f

42

Du er fastlege for ei kvinne på 82 år som nyleg vart diagnostisert med mild demens ved Alzheimers sjukdom. Ho bur i omsorgsbustad og får hjelp av heimesjukepleia til medisinar, men er ellers sjølvhjelpet og sprek.

Då sonen kom på besøk i dag, var ho oppkava, gjentok spørsmål om og om igjen og verka innimellom veldig søvngig. Sonen har ikkje sett henne i denne tilstanden tidlegare. BT 125/82 mmHg, puls 72/min. CRP 14 mg/L (ref. <5). Urin stix viser utslag på leukocytter og nitritt, elles negativ.

Kva er beste tiltak?

- A Innlegging i sjukehus for utgreiing og behandling
- B Overføring til sjukeheim i nærleiken for behandling. Du set inn miljøtiltak, men avventar oppstart av antibiotika til dyrkingssvar på urinen ligg føre
- C Antibiotika for urinvegsinfeksjon og overføring til sjukeheim i nærleiken for behandling
- D Antibiotika for urinvegsinfeksjon og kontrolltime hos fastlegen neste dag

000026392e4599593f

43

Du er LIS1 i akuttmottaket og tek i mot ei kvinne på 86 år frå ein sjukeheim. Ho er tilvist pga. somnolens og redusert ålmenntilstand, har demens av moderat grad og hypertensiv hjarte- og nyresjukdom. SaO₂ er 92 %, respirasjon 26 per minutt og ho er afebril. Klinisk undersøking viser lett knatring basalt over lungene. CRP 20 mg/L (ref. <5), røntgen thorax er negativt, EKG er uendra og blodprøvar er elles normale.

Kva er korrekt vidare handtering?

- A Det er usikkert kva som feilar henne, og ho bør observerast over natta med systematiske observasjonar av vitale funksjonar
- B Ho blir lagd inn, har lungebetennelse og det blir starta antibiotikabehandling
- C Ho blir lagd inn, har forverring av hjartesvikt og det blir starta behandling for dette
- D Ho har ein lite alvorleg tilstand og kan sendast tilbake til sjukeheimen

000026392e4599593f

44

Pasienten er ei 86 år gamal kvinne som er behandla for ein depresjon i 3 år med escitalopram 20 mg (SSRI). Ho har hatt god effekt av behandling og har det no ganske bra bortsett frå at ho er svimmel når ho reiser seg. Ho har ankelødem, elles normal klinisk undersøking. Blodtrykk 115/70 og er eutyreat. Du gjer ein legemiddelgjennomgang.

Øvrige medisinar:

- amlodipin (Ca- antagonist) 10 mg x 1
- levotyrosin (thyroxin) 100 mcg x 1

Kva for endringar er riktig å gjere av desse legemidla?

- A** Redusere escitalopram til først 15 mg og så til 10 mg.
- B** Redusere dosen med levotyrosin.
- C** Ingen endringar.
- D** Trappe ned og seponere escitalopram, seponere amlodipin.

000028392e459593f

45

Ein 74 år gamal mann med kjend myelomatose siste 5 år men utan andre sjukdomar, blir lagd inn i medisinsk avdeling tiltrengande strakshjelp på grunn av eit halvt døgn sjukehistorie med høg feber over 39,0°C. Samtidig har han fått hoste, men berre sparsamt purulent ekspektorat. Respirasjonsfrekvens er 24/minutt, basalt venstre lunges bakflate høyrer ein inspiratoriske knatrelydar.

BLODPRØVE	PRØVESVAR	NORMALOMRÅDE
Ved innlegging		
Totale leukocytter	18,4 x 10 ⁹ /L	3,5-10,5 x 10 ⁹ /L
Nøytrofile granulocytter	16,5 x 10 ⁹ /L	Øvre normalgrense 8,5 x 10 ⁹ /L
C-reaktivt protein/CRP	195 mg/L	<5 mg/L
Rutinekontroll 3 veker tidlegare		
Total IgG	19,4 g/L	4,5-15,5 g/L
M-komponent type IgG	16,4 g/L	Stabil verdi som tidlegare siste 16 månader
IgA, IgM	Reduserte	Stabile verdiar som tidlegare siste 16 månader

Kva for ein mikrobe er mest sannsynleg årsak til infeksjonen?

- A** Aspergillus fumigatus
- B** Pneumokokkar
- C** Mycoplasma pneumoniae
- D** Pneumocystis jirovecii

000028392e459593f

46

Ei 35 år gamal kvinne kontaktar fastlegen sin fordi ho og mannen ønskjer å få barn. Frå tidlegare har ho kjent homozygot faktor V Leiden mutasjon, og då ho var 32 år fekk ho ein spontan lungeembolus og vart derfor sett på antikoagulasjonsbehandling med det direkte verkande orale antikoagulasjonsmiddelet (DOAK) apiksaban.

Kva for eit tiltak bør fastlegen setje i verk med tanke på antikoagulasjonsbehandlinga hennar?

- A** Kontinuere apiksaban gjennom svangerskapet
- B** Byte til warfarin no og byte tilbake til apiksaban i 3. trimester
- C** Byte til enoksaparin (DOAK) no eller ved stadfesta graviditet
- D** Seponere antikoagulasjonsbehandlinga no og restarte etter fødsel

000028392e459593f

47

Ei 37 år gamal kvinne blir lagd inn med mistanke om lungeemboli. Ho er tidlegare frisk, men kan fortelje at ho tidlegare har hatt to spontane abortar. Lungeemboli diagnosen blir verifisert ved CT thorax. Blodprøvar før start av behandling viser følgjande verdiar:

Laboratorieparameter	Aktuell verdi	Referanseområde
Hemoglobin g/dL	11,8	11,7-15,3
MCV fL	94	82-98
Leukocytter $10^9/L$	8,1	3,6-9,3
Nøytrofile granulocytter $10^9/L$	5,0	1,5-6,0
Lymfocytter $10^9/L$	2,7	1,1-3,3
Trombocytter $10^9/L$	115	145-387
CRP mg/L	4	<5
Protrombintid, INR	1,1	0,9-1,2
Aktivert partiell tromboplastintid (APTT), s	60	22-30

Kva for ein bakanforliggjande tilstand bør ein vurdere å greie ut for?

- A Aktivert protein C resistens/Leiden mutasjonen
- B Antifosfolipid syndromet
- C Disseminert intravaskulær koagulasjon (DIC)
- D Monoklonal komponent (M-komponent) er til stades

000026392e-a595959f

48

Ein 78 år gamal mann har kome til deg på ditt fastlegekontor. Han fekk for omtrent eitt år sidan diagnostisert ein djup vene trombose (DVT) i venstre underekstremitet som strekte seg opp til lyskebandet, og er etter dette blitt behandla med apiksaban (ein DOAK). Han kjem no med hevelse, lett hudkløe og smerter i same ekstremitet. Ved inspeksjon ser du ukarakteristiske hudforandringar som minner om eksem, tydelege åreknutar og lett ødem i fotbladet på venstre side.

Kva for ein diagnose er mest sannsynlig?

- A Pasienten har utvikla eit post-trombotisk syndrom
- B Pasienten har utvikla erysipelas
- C Pasienten har utvikla ein hudlegemiddelreaksjon på apiksaban
- D Pasienten har fått ein ny djup venetrombose (DVT)

000026392e-a595959f

49

Ei 24 år gamal kvinne kontaktar fastlegen fordi ho har vorte aukande trøyt dei siste månadene. Ho er tidlegare frisk.

Blodprøvar viser:

- Anemi med Hb 9,5 g/dL (ref 11,7-15,3), retikulocytter like over nedre normalgrense og MCV 95 fL (ref. 82-98).
- Leukocyttane $3,2 \times 10^9/L$ (ref 3,5-9) og nøytrofile granulocytter $0,3 \times 10^9/L$ (ref 1,5-7,0).
- Blodplatene $35 \times 10^9/L$ (ref. 146-354).

Kva er mest sannsynlege diagnose?

- A Hodgkins sjukdom
- B Jernmangel
- C Vitamin B12-mangel
- D Aplastisk anemi

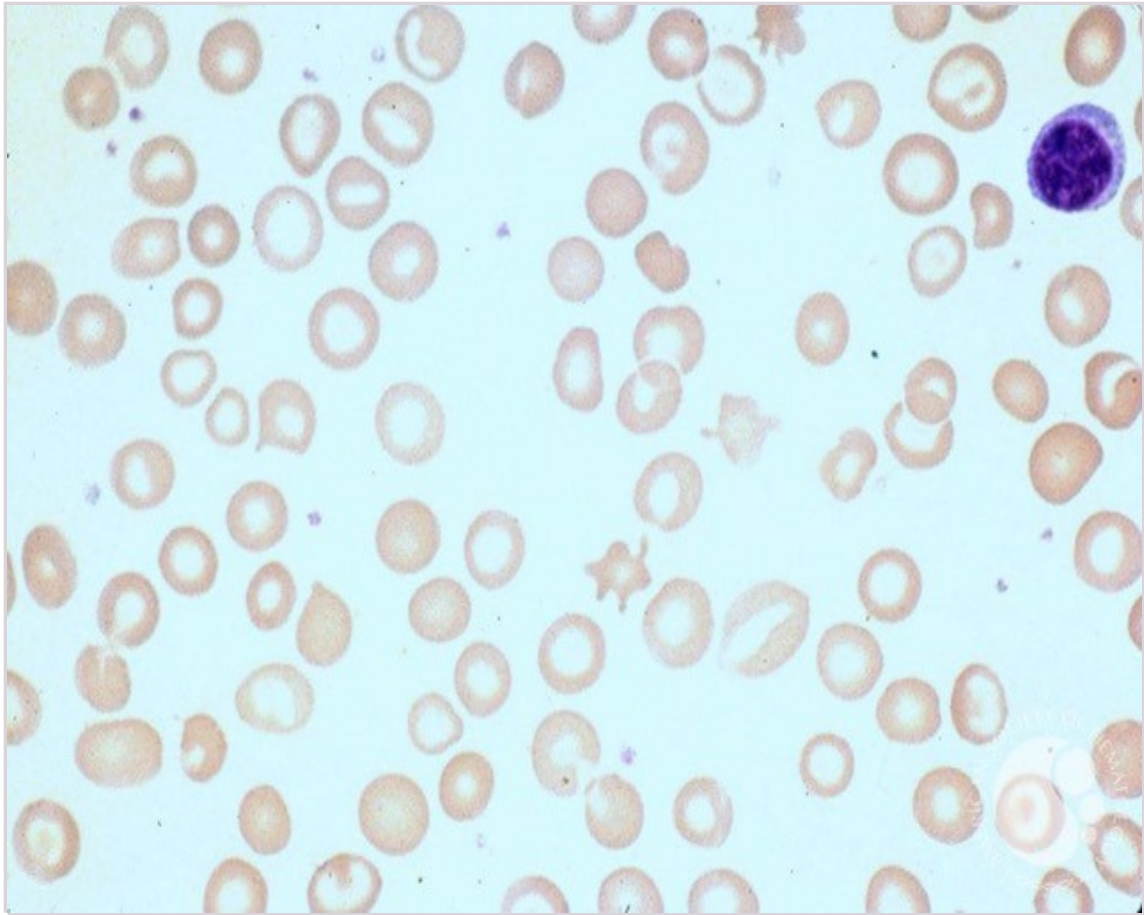
000026392e-a595959f

50

Ei 35 år gamal tidlegare frisk kvinne har i fleire år vore plaga med kraftige menstruasjonsblødingar. Ho er vorten aukande slapp, og det blir målt ein Hb på 9,5 g/dL (ref.11,7-15,3).

Det blir teke eit blodutstryk (sjå bilete).

Kva viser blodutstryket?



- A Hyperkrome og mikrocytære erythrocyttar
- B Hypokrome og makrocytære erythrocyttar
- C Hypokrome og mikrocytære erythrocyttar
- D Hyperkrome og makrocytære erythrocyttar

00002832ca599593f

51

Som fastlege har du fjera ein pigmentert lesjon frå leggen til ei kvinne på 78 år. Ho er antikoagulert med apiksaban (DOAK) på grunn av paroksysisk atrieflimmer, elles er ho frisk.

Patologen skriv følgjande i vurderinga si av lesjonen: "Hud med melanom, superfisiell spreingstype, radial vekstfase. Breslow tjukn 1,1 mm, Clark 3. Ikkje sett mitosar eller ulcerasjon. Fritt eksidert med minste avstand til reseksjonsrand 1,2 mm."

Kva er beste handtering av denne problemstillinga?

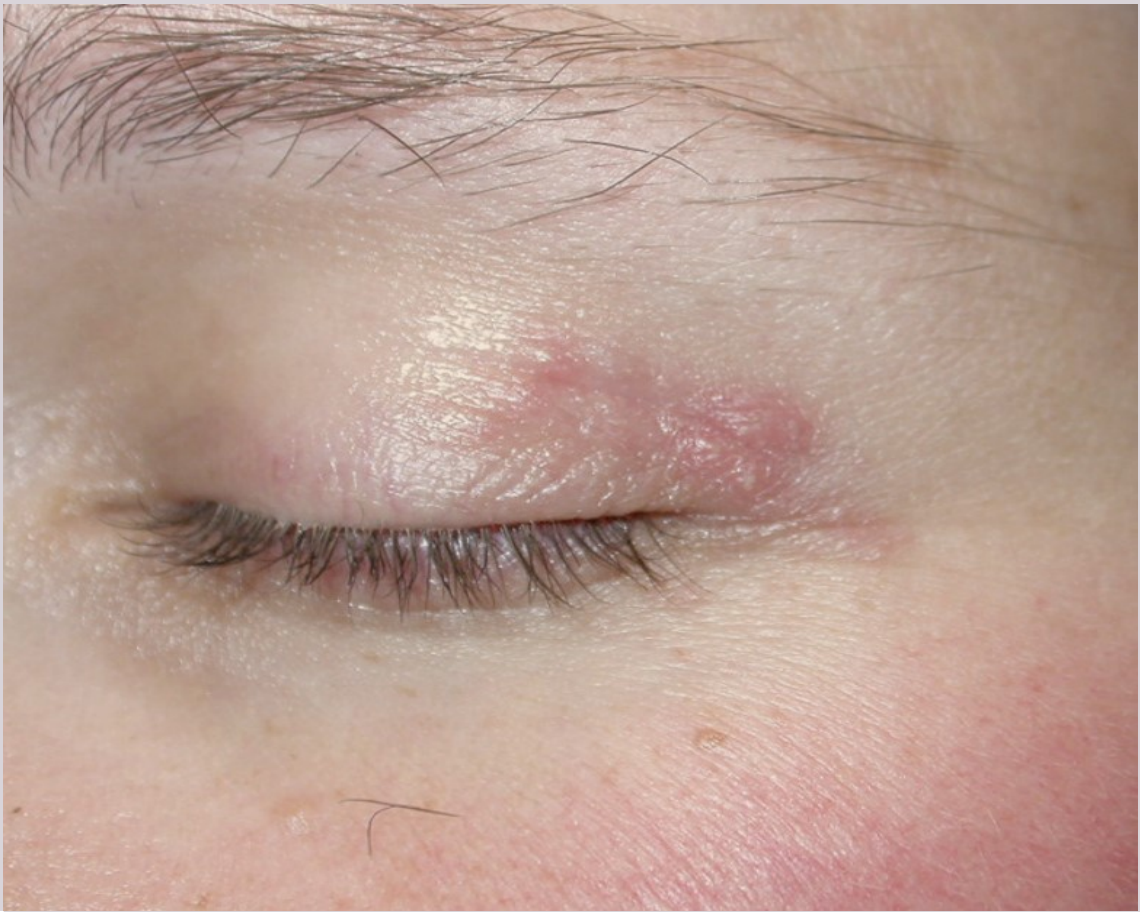
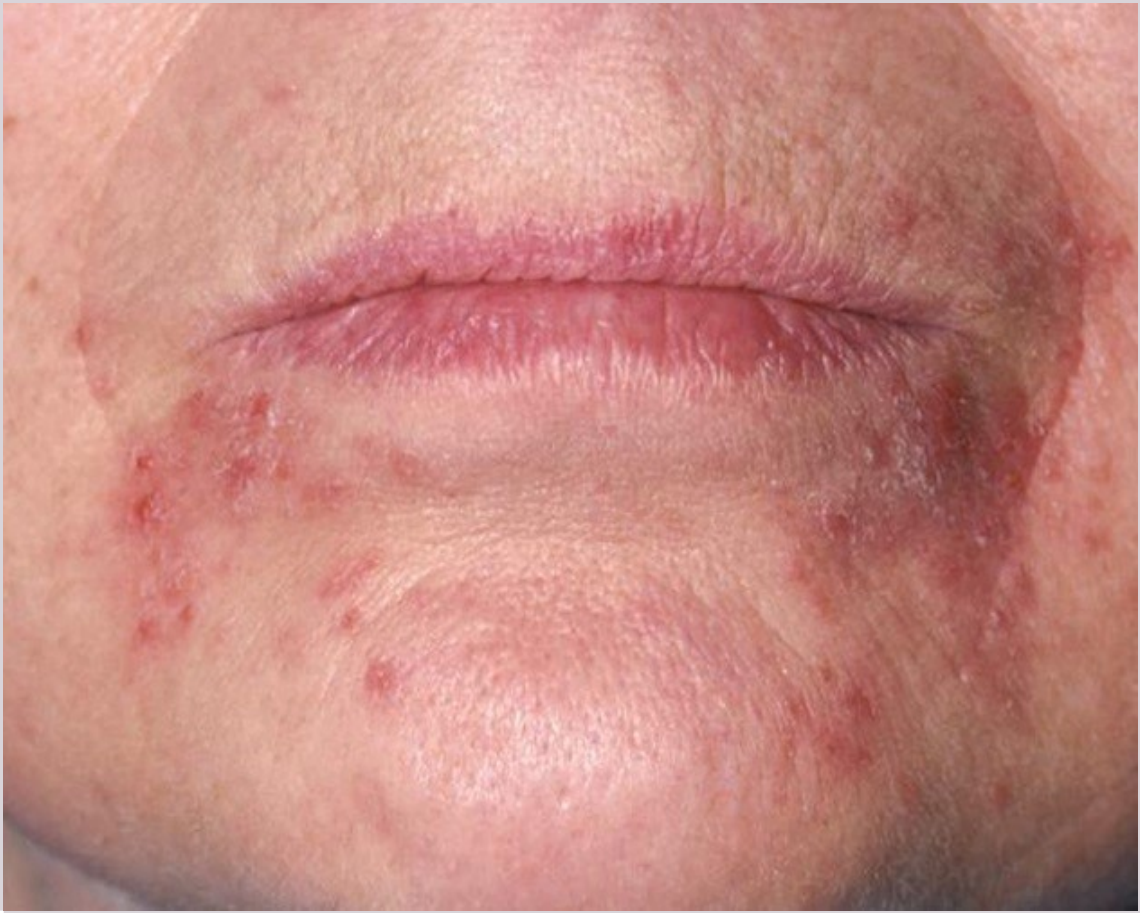- A Pasienten er antikoagulert og det er ønskeleg å unngå vidare kirurgi. Du avtaler klinisk kontroll kvar 3. måned i 3 år.
- B Du opererer på nytt og fjernar området kring arret med 1 cm margin, og tilviser til hudlege.
- C Du tilviser pasienten til kirurg/plastikkirurg for utvida eksisjon
- D Melanomet er fritt fjerna, og du rekvirerer vidare utgreiing med UL av lyskar, tilviser vidare dersom mistenkelege funn

00002832ca599593f

52

Du jobbar som fastlege. Ei 36 år gamal tidlegare hudfrisk kvinne har hatt utslett rundt munn og også litt rundt auge til og frå i over eitt år. Ho har brukt hydrokortison og ulike feite kremer som ikkje har hjelpt noko. Ho har heller vorte verre over tid.

Kva for ei behandling er mest føremålstenleg å tilrå pasienten?



- A Ein krem som inneheld eit sterkare steroid
- B Ein krem som inneheld eit antiseptikum
- C Ein krem som inneheld pimekrolimus (calcineurinhemmer) eller azelainsyre (aknemiddel)
- D Ein krem som inneheld eit antimykotikum

000028392ea599593f

53

I utklippet frå svar-rapporten finst mange opplysningar om pasienten sitt basalcellecarcinom.

Hud (hovudbotn) med basalcellekarsinom.

Type: Nodulært.

Tjukkeleik: 3 mm.

Sidereseksjonsrand: Tumor når ut til randen.

Avstand til reseksjonsrand i dypet: 4 mm.

Kva opplysning er viktigast for den vidare oppfølginga av pasienten med tanke på utvida eksisjon?

- A Tumor når ut til siderand
- B Tumortjukn
- C Lokalisasjon av tumor (på kroppen)
- D Nodulær type

000028392ea599593f

54

Ein 24 år gamal åleinebuande mann har utvikla valdsam kløe overalt på kroppen etter han kom heim frå ein backpack-tur rundt i Europa for ein måned sidan. Særleg plaga med kløe i skrittet og med kløe som går utover nattesøvnen.

Han er tidlegare hudfrisk.

Du finn rikeleg med ekskoriasjonsmerke på trunkus, armar og bein. Fleire stader ser du væskande erosjonar og krustebelegg, og mellom fingrar og på genitalia fleire små pustlar og lineære, tørre, små forandringar i huda.

Kva for ei behandling er mest føremålstenleg å gje denne mannen?

- A Antihistamin per os for å lindre kløe
- B Anti-parasittært middel som topikal behandling
- C Antimykotikum som topikal behandling
- D Antibiotikum per os som tek betahemolytiske gule stafylokokkar

000028392ea599593f

55

Ein mann på 44 år er vorten anemisk i samband med behandling for akutt leukemi. Han får ei eining SAG-blod. Ca. 30 minutt etter at transfusjonen er avslutta, klagar mannen over frysningar og kvalme. Temperaturen er stigen frå 36,8 °C til 38,2 °C. Blodtrykket er stabilt, og pasienten har ingen smerter eller andre symptom. Det er ingen funn ved klinisk undersøking.

Supplerande undersøkingar ved Blodbanken viser følgjande:

	Screening for irregulære blodtypeantistoff	Direkte antiglobulintest
Blodprøve teken før transfusjonen	Negativ	Negativ
Blodprøve teken etter transfusjonen	Negativ	Negativ

Kva er den mest sannsynlege forklaringa på plagene mannen har?

- A Akutt hemolytisk transfusjonsreaksjon
- B Forseinka hemolytisk transfusjonsreaksjon
- C Allergisk transfusjonsreaksjon
- D Febril non-hemolytisk transfusjonsreaksjon

000028392ea599593f

56

Eit foreldrepar på fastlegekontoret ønskjer råd om den 13 år gamle sonen deira skal få koronavaksine eller ikkje. Guten har følgd vaksinane i Barnevaksinasjons-programmet unnateke MMR (meslinge-kusma-raude hundar)-vaksinen. Mor ønskjer no at han skal vaksinerast mot SARS-CoV2, medan far er skeptisk og argumenterer med at guten jo ikkje fekk meslingar trass i at han gjekk i barnehage frå 2 års alder og at det faktisk var eitt tilfelle av meslingar i lokalmiljøet den gongen.

Kva er den mest sannsynlege forklaringa på at guten ikkje fekk meslingar?

- A Dei andre vaksinerte barna i barnehagen gav han indirekte vern
- B Dei andre vaksinerte barna i barnehagen gav han ein asymptomatisk infeksjon
- C Eit godt immunforsvar har verna han mot meslinge-virus infeksjon
- D DTP-vaksinen han tidlegare hadde fått, gav eit kryssreaktivt vern mot meslingar

000026392ea599593f

57

60 år gamal mann med mekanisk aortaventil siste 3 år blir lagd inn. Ei veke før innlegginga hadde han puss-sekresjon frå inngrodd tånegl, fem dagar seinare feber, frostanfall, hovudverk, magesmerter og tungpust.

Funn: diastolisk bilyd grad 4/6, redusert ventilklukk, inspiratoriske knatrelydar basalt over begge lunger, multiple ekkymosar under begge fotsolar.

Kva for to supplerande undersøkingar er dei viktigaste for å stille riktig diagnose?

- A CRP og røntgen thorax
- B Ekkokardiografi og blodkulturar
- C EKG og CRP
- D CRP og blodkulturar

000026392ea599593f

58

I akuttmottak ved eit mindre lokalsjukehus tek du mot ei 20 år gamal jente som er uroleg og sløv. Ho kom heim fra 2 vekers ferie i Tanzania 3 veker tidlegare og har hatt svingande feber i 3 dagar. Det siste døgnet har ho vorte påfallande irritabel og sove mykje av tida. Ho har diare og mørk, raud urin og har kasta opp kaffigrutliknande mageinnhald. Puls 130, respirasjonsfrekvens 21, Blodtrykk 120/80 mmHg og temperatur 38.5°C. Ho er ikkje nakkestiv. Blodprøvar tekne før innkomst i tabellen.

Analyse	Svar	Referanseområde
CRP	21 mg/L	< 4 mg/L
Kreatinin	201 µmol/L	45-90 µmol/L
Trombocytar	42 x 10 ⁹ /L	165 - 387 x 10 ⁹ /L
Hemoglobin	10,1 g/dL	11,7 - 15,3 g/dL

Kva er det viktigaste tiltaket å gjere først?

- A Artesunat eller kinin (malariamiddel)
- B Hydroxyklorokin (malariamiddel)
- C Trombocyt transfusjon
- D Penicillin og gentamicin intravenøst

000026392ea599593f

59

Ein nyutdanna lege som er oppvaksen i eit land der hepatitt B førekjem endemisk, stikk seg på ein brukt kanyle. Kanylen har vore brukt på ein pasient som er smittsam med hepatitt B. Blodprøvar av legen 6 veker seinare viser: HBsag negativ, antiHBs positiv, antiHBc positiv, anti-HCV negativ.

Kva er riktig tolking av prøvesvara?

- A Legen er vaksinert mot hepatitt B, og ikkje hepatitt C smitte
- B Legen er ikkje smitta med hepatitt B eller hepatitt C
- C Legen er nyleg smitta av hepatitt B og hepatitt C
- D Legen har tidlegare gjennomgått hepatitt B, ikkje hepatitt C smitta

000026392ea599593f

60

Ein 72 år gamal mann er lagd inn i medisinsk avdeling på grunn av akutt hjarteinfarkt. Dagen etter innkomsten i sjukehuset får han aukande feber, hoste og ekspektorat. Han er dessutan desorientert. Respirasjonsfrekvens 32. Ein kan høyre knatrelydar over nedre og midtre delar av begge lungefelt. Røntgen thorax viser infiltrat mediobasalt på begge sider. Han har ingen kjende allergiar og normal nyrefunkjon.

Kva for ei antibiotikabehandling skal ein starte i samsvar med nasjonale retningslinjer i Noreg?

- A Penicillin G i.v.
- B Piperacillin/tazobactam
- C Cefotaxim i.v.
- D Penicillin G i.v. + gentamicin i.v.

00002632ca599593f

61

Ein 78 år mann kjem til deg på legekantoret med tung pust ved påkjenning som gjev seg i kvile. Har vore plaga med dette i 2–3 mnd. Siste tid har han også hatt retrosternal svie i bakkar. Tidlegare har han vore frisk. BT er 165/93 mmHg, puls 75/minutt, regelmessig, han har ingen knatrelydar over lungar, men han har systolisk ejsksjonsprega bilyd grad 3/6 med utstråling til carotis, utan høyrbar 2. tone.

Kva er den viktigaste undersøkinga for å få avklart årsaka til pasienten sine plager?

- A Ekkokardiografi
- B Pro BNP
- C Belastnings EKG
- D Angiografi

00002632ca599593f

62

Ei 76 år gamal kvinne som bruker tablettar for hypertensjon og type 2 diabetes, har vore innlagt for eit akutt tilfelle av atrieflimmer som slo om til sinus i ambulansen inn til sjukehuset. Ho har merka kortvarig hjartebank til og frå over fleire år, men aldri meir enn 10–15 minutt lengd. Ho bruker frå før metformin (antidiabetikum) 1000 mg x 2, valsartan (angiotensin II hemmar) 160 mg x 1 og acetylsalicylsyre (platehemmar) 75 mg x 1. Hennar HbA1c er 56 mmol/mol og Blodtrykket 140/78 mmHg.

Kva for ei viktigaste endring bør gjerast med medikasjonen hennar for å senke hjartekarisiko hennar?

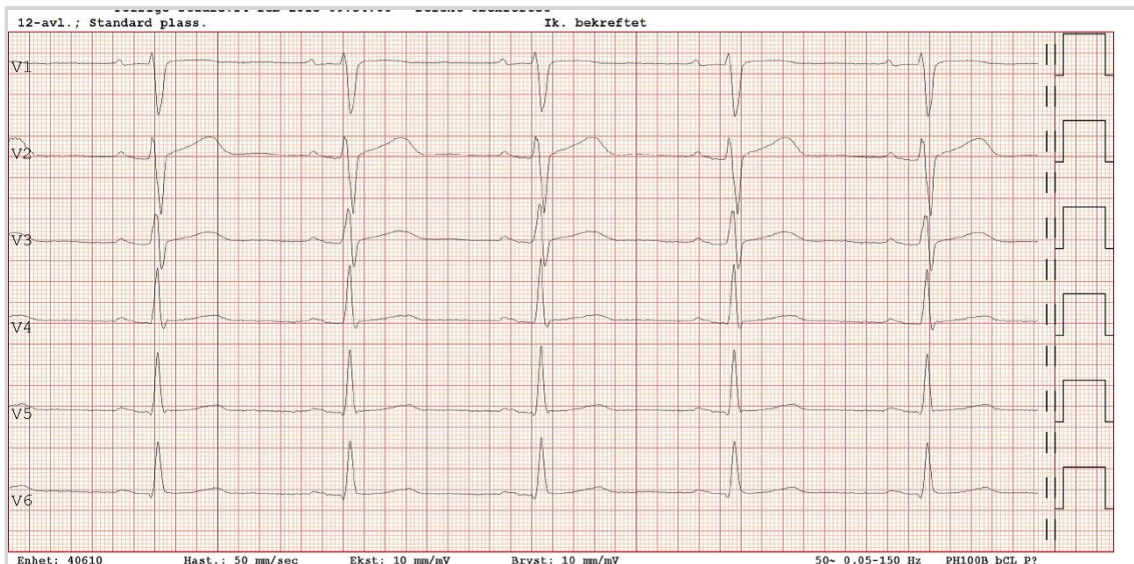
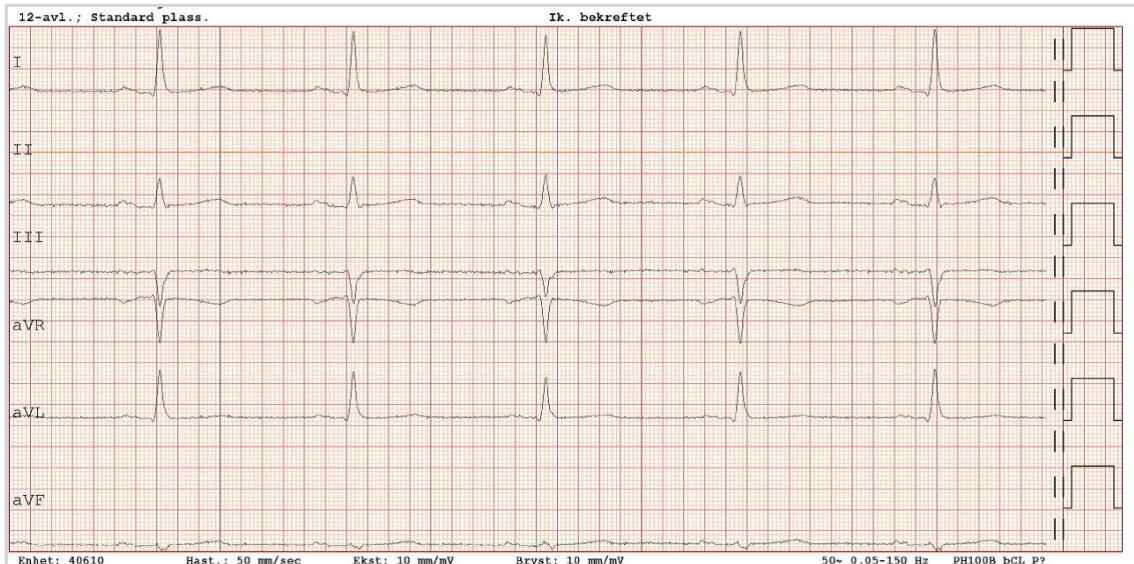
- A Auke valsartan til 320 mg x 1; siktemål BT 135/85 mmHg
- B Auke sin metformin dose; siktemål HbA1c 53 mmol/mol
- C Leggje til amlodipin (kalsiumblokkar) med siktemål BT < 135/85 mmHg
- D Skifte ut acetylsalicylsyre med ny oral antikoagulasjon (NOAK)

00002632ca599593f

63

Du jobbar på eit lokalsjukehus på indremedisinsk avdeling. Ei 60 år gamal kvinne blir lagd inn med akutt innsetjande vedvarande sentrale brystmerter utstrålande høgre arm. BT 125/80 mmHg, puls 65, respirasjonsfrekvens 12/minutt. SAO2 94 % utan surstoff. Pasienten får behandling mot høgt blodtrykk og har røykt i 40 år. Hun blir smertefri etter nitro, ASA og morfin.

Du tek eit EKG som viser følgjande:



I tillegg til morfin, ASA og nitroglycerin, korleis bør ho, basert på EKG og sjukehistorie, handterast i akuttmottaket?

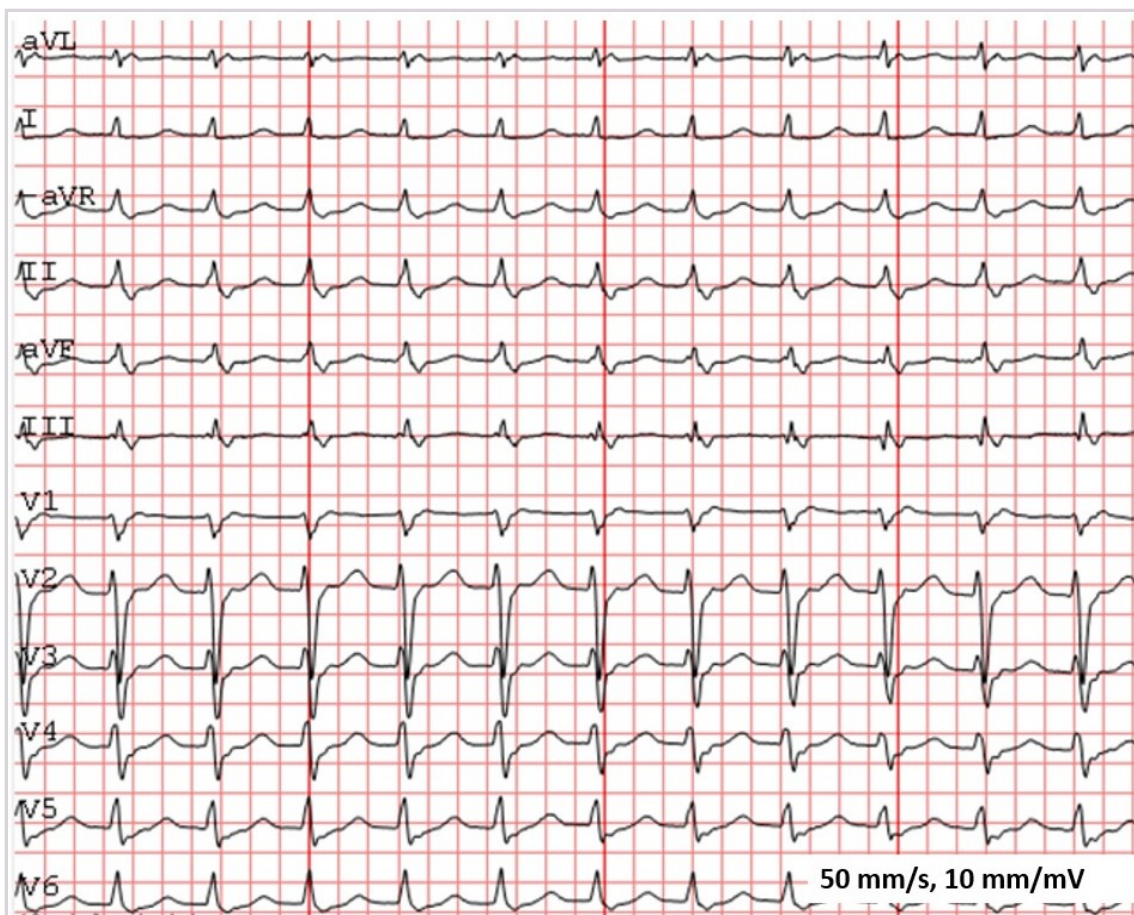
- A Tikagrelor (P2Y₁₂ hemmar), lågfraksjonert heparin og oksygen
- B Lågfraksjonert heparin
- C Prasugrel (P2Y₁₂ hemmar) og oksygen
- D Avklare risiko med gjentekne troponinmålingar

000026392ea89593f

64

Ei 34 år gammel kvinne har hatt anfallsvis hjartebank i 5 år. Elles er ho frisk. Ho kjem no til deg på legevakt med eit pågåande anfall, og du får teke eit EKG like før det går over av seg sjølv. Dette er presentert nedanfor, og du finn starten av P-bølgja 60 ms etter starten av QRS-komplekset. Ventrikkelfrekvensen er 190/min

Kva er mest sannsynlege arytmiagnose?



- A Atrietakykardi
- B Atrioventrikulær nodal reentrytakykardi (AVNRT)
- C Atrioventrikulær reentry takykardi (AVRT)
- D Atrieflutter

000026392ea599593f

65

Ein 57 år gamal mann var til konsultasjon hos deg på grunn av luftvegsinfeksjon. Det vart starta antibiotikabehandling mot det ein rekna med var pneumoni. Over lungene høyrst knatrelydar basalt bilateralt og generelt slimlydar ved ekspirasjon. Over hjartet høyrst regelmessig hjarteaksjon og reine hjartetonar, ingen bilydar.

Det vart teke orienterende blodprøvar og også rekvirert eit røntgen thorax. Svaret konkluderte med klare lungar med eit mindre område apikalt i høgre lunge med infeksjonssuspekte forandringar. Som bifunn er notert sannsynleg breiddeauka aorta ascendens. Du skal informere pasienten om funnet på røntgenundersøkinga og føreslå eventuelle tiltak.

Kva er det beste oppfølgingstiltaket?

- A Tilvise til kontroll røntgen thorax om 3 veker som oppfølging av luftvegsinfeksjon
- B Tilvise til ekkokardiografi for utgreiing av sannsynleg breiddeauka aorta ascendens
- C Tilvise til karkirurg for utgreiing av sannsynleg breiddeauka aorta ascendens
- D Tilvise til thoraxkirurg for utgreiing av sannsynleg breiddeauka aorta ascendens

000026392ea599593f

66

Ein 35 år gamal mann er bekymra for hjartekarsjukdom og ønskjer førebyggjande behandling. Han har lese på internett om kolesterol og nemner at han spesielt har merka seg at det i familiar kan gå i arv. Han opplyser at ektefellen til søstera hans nyleg gjekk gjennom eit stort hjarteinfarkt. Etter dette vart han sett på tablettar mot høgt kolesterol (statin) for å førebyggje nye hendingar.

Han er fysisk aktiv utan avgrensing. Status presens u.a. , BT 140/75 mmHg, puls 75 regelmessig. Normalt EKG.

Totalkolesterol 4,9 mmol/L (ref. 3,3 -6,9), HDL 1,5 mmol/L (ref. 0,8-2,1), LDL mmol/L 2,8 (ref. 1,4-4,7). HbA1c 40 mmol/mol. (ref. <42)

Du er i ferd med å ringje pasienten for å opplyse om prøvesvar og å gje dine råd.

Kva er beste tiltak?

- A Roe han med at han ikkje har familiar risiko og elles låg hjartekar-risiko
- B Starte behandling med statin
- C Starte behandling med statin og ezetimib (kolesterolopptakshemmer)
- D Tilvise pasienten til avdeling for medisinsk genetikk for å avklare om det ligg føre familiar hyperkolesterolemi

000026392e459593f

67

Ein 73 år gamal mann med overvekt og hypertensjon er til kontroll hos fastlegen. Han har rimeleg god form og går tur utan avgrensing i yteevne. Han har gjentatte gongar hatt forhøga BT og dette er stadfesta med 24T BT registrering. Ved undersøking finn fastlegen BT 155/95 mmHg. Han brukar allereie Atorvastatin 80 mg x 1, lisinopril (ACE hemmar) 20 mg x 1 med 25 mg hydroklorthiazid (diuretikum) og amlodipin (kalsiumblokkar) 10 mg x 1.

Blodprøvar viser:

Prøve	Aktuell verdi	Referanseverdi
Kreatinin	95 µmol/L	60 - 105
Na	141 mmol/L	137 - 145
Kalium	3,9 mmol/L	3,6 - 4,6

Kva for eit medikament vil best kunne senke blodtrykket til pasienten i tillegg til dei han står på?

- A Doksazosin (alfablokkar)
- B Spironolakton (aldosteronantagonist)
- C Karvedilol (Betablokkar)
- D Furosemid retard (Loop diuretika)

000026392e459593f

68

Ei 76 år gamal dame kjem til legekantoret med smerter i venstre hofte og setet dei siste åtte månader. Ho seier ho får smerter på veg opp igjen til huset etter å ha henta avisa i postkassa. Ho har kjent diabetes og hypertensjon. Ho slutta å røykje for 7 år sidan. Når du undersøker henne, kjenner du svak puls i lysken og moglegvis i knehasen på venstre side, du kjenner gode pulsar på høgre side.

Kvar har ho mest sannsynleg ein arteriell stenose?

- A Venstre arteria femoris superficialis
- B Venstre arteria iliaca communis
- C Venstre arteria profunda femoris
- D Abdominal aorta

000026392e459593f

69

Ein tidlegare frisk, 58 år gamal røykjande mann kjem gåande inn på fastlegekontoret grunna smerter frå to tær på høgre fot som oppstod akutt for eit par veker sidan utan føregåande traume. Han er i full jobb som skogsarbeidar. Ved undersøking ser du blåleg misfarging ytst på 2. og 3. tå. Foten elles er varm, med normal farge og det er ingen sår. Du kjenner god regelmessig puls i lyske og poplitea, men svak puls a. tibialis posterior. Normalt EKG med sinusrytme 62/min.

Kva er rett diagnose?

- A Akutt perifer arteriell ischemi
 - B Popliteaaneurisme
 - C Kritisk perifer arteriell ischemi
 - D Claudicatio intermittens
-

000026392ca599593f

70

Ei 75 år gamal kvinne kjem på legekantoret og er bekymra fordi bror hennar har fått påvist eit abdominalt aortaaneurisme. Ho røykjer og bruker ingen medikament. Du finn BT 150/95 mmHg og ei uøym pulsatil oppfylling i abdomen hennar. Ved ultralyd finn du eit lumbalt aortaaneurisme 48 mm i diameter. Du fortel henne at ho har eit abdominalt aortaaneurisme, som kan vere arveleg.

Du roar henne med at utvidinga er under behandlingsgrensa, men ber henne samtidig om å unngå tunge løft, og oppfordrar henne til røykjeslutt. Du føreskriv statin og platehemmar (Albyl-e).

Korleis handterer ein dette best vidare?

- A Strakshjelp innlegging næraste karkirurgiske avdeling.
 - B Tilvising til karkirurgisk poliklinikk for vidare oppfølging der, avtale ny konsultasjon om 14 dagar
 - C Kontroll hos deg om 9 månader, ul lyd av underestremitetskar ved næraste sjukehus før dette
 - D Tilvise henne til CT angiografi og avtale opp til ny konsultasjon 6 månader
-

000026392ca599593f

71

Ein 79 år gamal mann som er operert med aortakoronar bypass for 10 år sidan, slutta då å røykje og har sidan operasjonen brukt kolesterolsenkande medisinar, betablokkar og acetylsalisylsyre. Han har den siste månaden vorte både svimmel og får brystmerter når han er ute og jobbar i hagen. Hos fastlegen er han smertefri og har svak puls i venstre arm. Blodtrykk blir målt til 90/50 og 130/80 mmHg i høvesvis venstre og høgre arm. EKG i kvile viser sinus rytme, og ingen iskemi.

Kva er den mest sannsynlege årsaka til det asymmetriske blodtrykket hans?

- A Stenose i koronararteriar
 - B Subklaviastenose
 - C Aortadisseksjon
 - D Carotisstenose
-

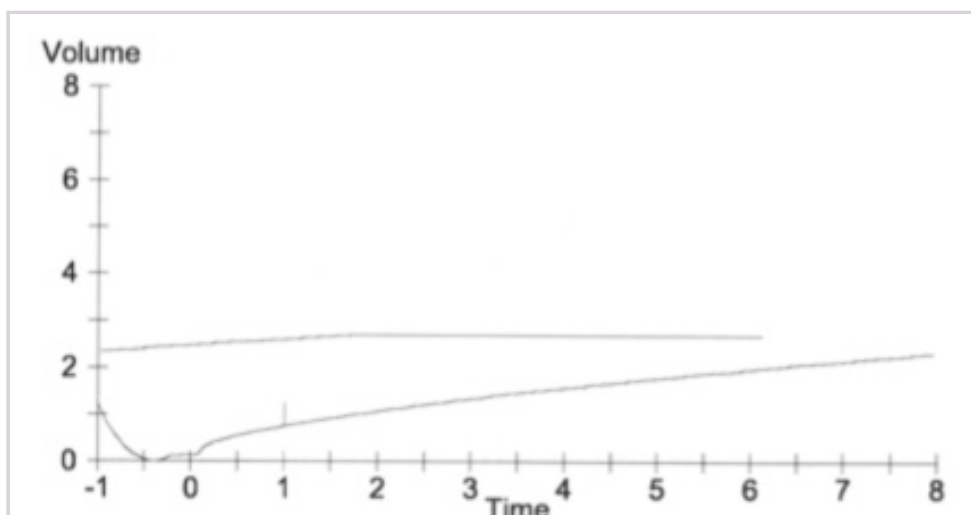
000026392ca599593f

72

Ein 63 år gamal mann som er uførepensjonert med alvorleg KOLS kjem til kontroll hos deg som fastlege. Han bruker som einaste behandling eit kombinasjonspreparat med langtids beta-2 agonist + kortikosteroid morgon og kveld, men føler det hjelper lite. Han blir tungpusta av å kle av og på seg, og går sjeldan ut. Han slutta å røykje for 2 år sidan. Du tek ein spirometri på legekantoret (volum tid kurve som vist på biletet).

Av utskrifta ser du at FEV1 er 0,81 liter (18 %), FVC er 2,40 liter (48 %).

Kva er tilrådd å gjere vidare?



- A Tilvise til lungemedisinsk poliklinikk med spørsmål om indikasjon for langtids oksygenbehandling
- B Skifte behandling til eit langtidsantikolinergikum
- C Skifte behandling til korttidsverkande antikolinergikum og beta 2 agonist på forstøvar 4 gonger dagleg
- D Bestille CT thorax med spørsmål om lungefibrose grunna nedsett FVC

000028392ea599593f

73

Ein 65 år gamal mann kjem til legevakta med tungpust som har auka over nokre dagar. Han er afebril og smertefri. Ved klinisk undersøking er det demping ved perkusjon og nedsett respirasjonsslyd basale delar av høgre lunge.

Kva er mest sannsynlege årsak?

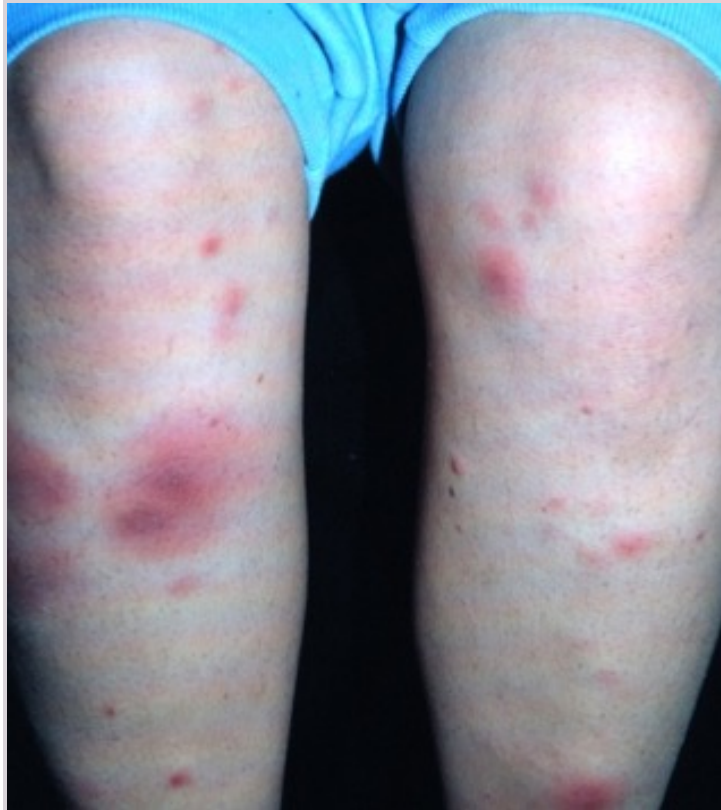- A Influenza
- B Pneumothorax
- C Lungeemboli
- D Pleuravæske

000028392ea599593f

74

Ein aldri-røykjande 30 år gamal mann har i 2–3 månader hatt feberkjensle og tørrhoste. Halsprøve for streptokokksjukdom og antigen test har vore negative. Han er tidlegare frisk og bruker ingen faste medisinar. Han har fått nokre flekker på leggene (biletet), og det er lett ankelhevelse.

Kva er den mest sannsynlege diagnosen?



- A Idiopatisk pulmonal fibrose (IPF)
- B Sarkoidose
- C Behcet's syndrom
- D Streptokokkinfeksjon

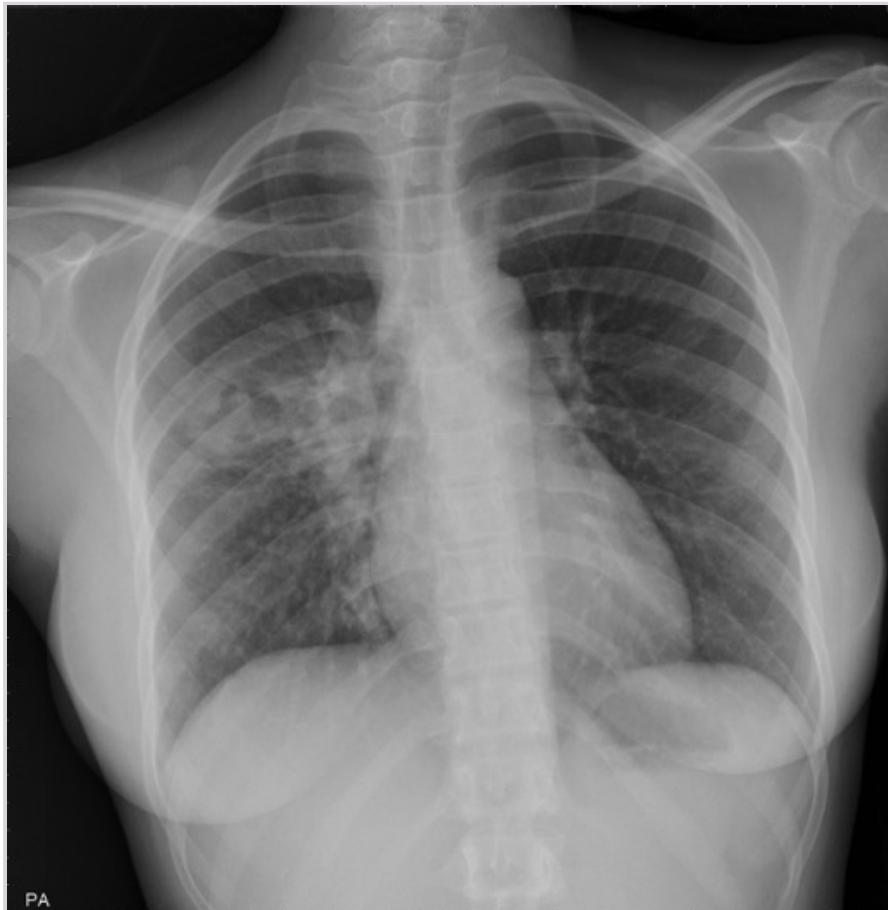
000028392a359593f

75

Ei 18 år gamal kvinne opphavleg frå Somalia, kom til Noreg som flyktning for 5 månader sidan. Ho hadde meslingar 5 år gamal, og bruker ingen faste medisinar. Den siste månaden har ho gått ned i vekt frå 59 kg til 51. Ho har merka store ømme halsglandlar på høgre side av halsen, og har hatt hoste dei siste dagane.

Fastlegen har bestilt eit røntgen av lungene som er vist under.

Kva er mest sannsynlege diagnose?



- A Tuberkulose
- B Lymfom
- C Pneumokokk pneumoni
- D Sarkoidose

000028392ca599593f

76

Ein 40 år gamal rusmisbrukar, for tida i legemiddelassistert rehabilitering (LAR), kjem inn på sjukehus med feber og litt smerter i brystet. Det blir teke eit røntgen thorax som tyder på store mengder pleuravæske på venstre lunge. Du mistenkjer empyem, og ved pleuradrenasje ser ein mørkegul væske som flyt langsamt.

Kva for ein test vil gje rask avklaring på om dette mest sannsynleg er eit empyem?

- A Analyse av LD og protein i pleuravæska
- B pH måling av pleuravæska
- C Vurdering av utsjånaden på væska
- D Bakteriologisk dyrking av pleuravæska

000028392ca599593f

77

Ein 63 år gamal mann kjem til fastlegen og ber om å få teke ein spirometri. Han har problem med å følgje kona på tur i skogen pga dårleg pust. Tabellen nedanfor viser resultatet av spirometrien.

	Forventa	Pasienten sitt resultat	Prosent av forventa
FVC	4,1 liter	3,0 liter	73 %
FEV1	3,2 liter	1,9 liter	59 %
FEV1/FVC		0,63	

Kva er riktig tolking av denne spirometrien?

- A** Spirometrien er obstruktiv og restriktiv
 - B** Spirometrien er normal
 - C** Spirometrien er restriktiv
 - D** Spirometrien er obstruktiv
-

000026392ea599593f

78

Ein 19 år gamal mann med astma kjem til kontroll hos fastlegen. Han er tidlegare sett på salbutamol (selektiv beta2 agonist) spray til bruk ved behov og formoterol (selektiv beta2 agonist) + budesonid pulverinhalator fast morgon og kveld. Sjukdomen er relativt stabil. Ved samtalen kjem det fram at han nok slurvar med medisinane og oftast gløymer å bruke pulverinhalatoren. Sprayen tek han berre ved symptom, i snitt éin til to gonger kvar dag. Han lurar på om han eigentleg treng pulverinhalatoren sidan han er såpass lite plaga.

Kva er det best å gjere med hans astmabehandling?

- A** Slutte med salbutamol spray men halde fram med pulverinhalatoren
 - B** Slutte med pulverinhalatoren, men halde fram med salbutamol-sprayen
 - C** Byte ut pulverinhalatoren med ein spray som inneheld dei same to verkestoffa
 - D** Doble dosen inhalasjonssteroid morgon og kveld
-

000026392ea599593f

79

Ei 68 år gamal kvinne med lett kols har nyleg fått påvist ikkje-småcella lungekreft (adenocarcinom, 2.5cm tumor sentralt i høgre underlapp, utan lymfeknute- eller fjernmetastasar, EGFR mutasjon positiv), klinisk stadium I. Ho er mentalt adekvat, oppegående, sjølvhjelp, utan annan kjend sjukdom eller spesiell medikasjon

Kva er tilrådd behandling for denne tilstanden og pasienten?

- A** Stereotaktisk strålebehandling
 - B** TKI (TyrosinKinaseInhibitor, EGFR-hemmar)
 - C** Immunterapi
 - D** Lobektomi høgre underlapp
-

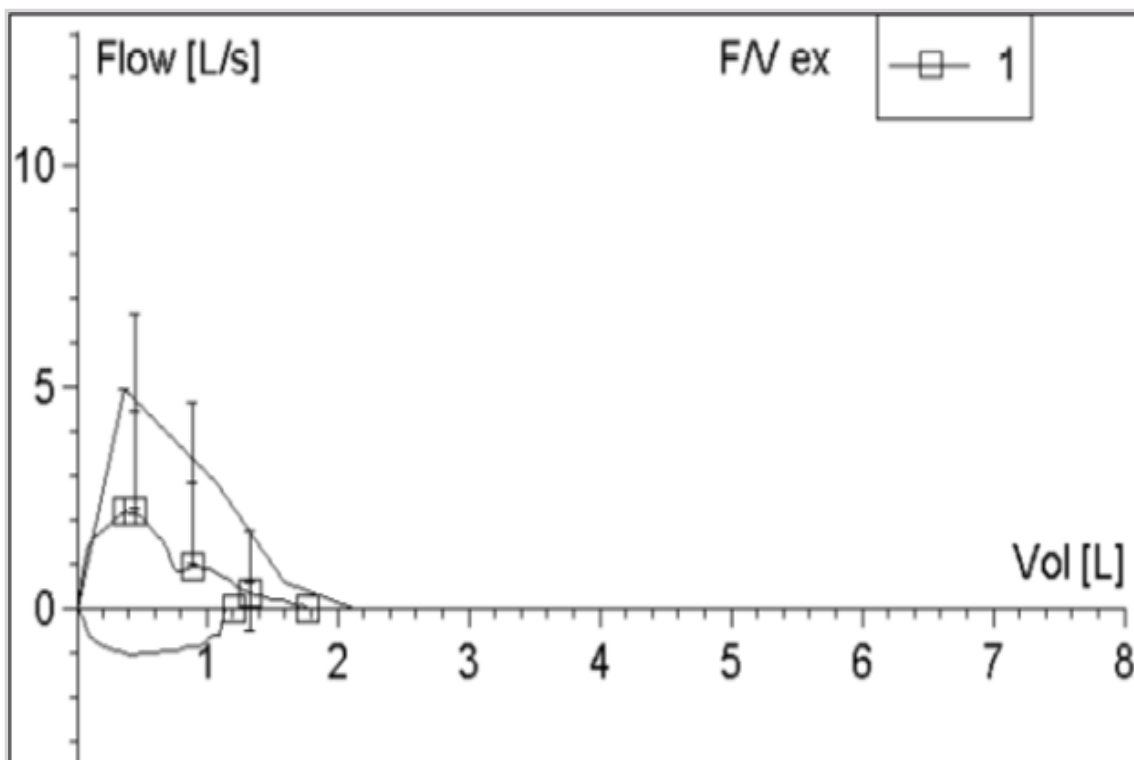
000026392ea599593f

80

74 år gamal kvinne, ikkje-røykjar, oppsøker fastlegen grunna gradvis aukande tungpust ved påkjenning siste halvår. Elles ingen følgjefenomen, spesielt ingen brystmerter. Ho er tidlegare frisk, og nyttar ingen faste medisinar.

Funn: respiratorisk upåfallande i kvile, BT 120/75mmHg, Puls 78/min (regelmessig), afebril, normale funn over hjarte og lunger

Spirometri: FVC 1.8L (83%), FEV1 1.2L (89%), FEV1% 68 – alle verdiar i nedre del av referanseområdet. Flowvolumkurven tydelig avflata i inspirasjon og ekspirasjon (se figur under).



Kva er mest sannsynleg årsak til pasienten sine plager?

- A Astma bronkiale
- B Påkjenningsutløyyst larynksobstruksjon
- C Kols
- D Obstruksjon i sentrale luftvegar

000028392ca599593f

81

Ein 60 år gamal mann med alvorleg kols, tidlegare storrøykjar, blir lagd inn som strakshjelp på sjukehus med aukande tungpust. Han har kjent postinfarktsvikt og blir behandla med ACE-hemmar og Furosemid. Arteriell blodgass teke med 2L O₂/min er vist i tabell under:

	Aktuell verdi	Referanseområde
pH	7.44 kPa	7.35 - 7.45
pCO ₂	7.5 kPa	4.9 - 6.0
pO ₂	7.8 kPa	11 - 13
Base Excess	+15 mmol/l	0 +/- 2
Standard bikarbonat, HCO ₃ ⁻	39 mmol/l	24 +/- 2
O ₂ -saturasjon	89 %	>95 %

Kva er den mest korrekte tolkinga av blodgassen?

- A Kronisk respirasjonssvikt og metabolsk alkalose
- B Akutt respirasjonssvikt og metabolsk alkalose
- C Kronisk respirasjonssvikt med metabolsk kompensasjon
- D Akutt forverring av kronisk respirasjonssvikt

000028392ca599593f

82

På eit fastlegekontor kjem ein 75 år gamal mann inn som strakshjelp. Han har diabetes type 2 som blir behandla med metformin og hypertensjon som blir behandla med betablokkar, ACE-hemmar og kalsiumkanalblokkar. Han er også statinbehandla for hyperkolesterolemi. Kreatininverdien hans ved førre konsultasjon for 4 veker sidan var 132 umol/L (ref. 60-105). Han har hatt gastroenteritt i 4 døgn og er dehydrert ved undersøkelsen.

Kva for ein medikamentkombinasjon bør midlertidig seponerast hos denne pasienten?

- A Betablokkar + statin
- B Metformin+ACE-hemmar
- C Metformin + betablokkar
- D Metformin + kalsiumkanalblokkar

000028392ca599593f

83

Du er LIS1 i mottakinga og tek imot ei 74 år gamal kvinne som blir lagd inn pga. magesmerter som har vart ca. eit døgn. Ho er i peritonealdialyse (PD) behandling. Blodtrykk 148/76 mmHg, puls 72 regelmessig, afebril, diffust palpasjonsøym i buken og ei aning sleppøym. Ho seier at ho la merke til at PD-væska såg uklår ut ved det siste PD-skiftet.

Kva er viktigast i den vidare handteringa av denne pasienten?

- A Starte med intravenøs breispektra antibiotika med ein gong
- B Ta blodkultur og avvente vidare behandling til svar på desse ligg føre
- C Kontakte vakthavande lege ved nyreavdelinga pasienten tilhøyrrer for råd
- D Rekvirere CT abdomen utan kontrast og konferere med gastrokirurg

000028392ca599593f

84

Ein 68 år gamal mann har ei lang historie med stabil kronisk nyresjukdom stadium 3 og hypertensjon som blir behandla med ein angiotensin II-reseptorblokkar, hydroklortiazid og ein kalsiumkanalblokkar. Dei siste 6 åra har blodtrykket målt på fastlegekontoret alltid lege på eller under målet. Nyleg har han kjøpt eit blodtrykksapparat som ved gjentekne målingar heime har vist blodtrykksverdiar 10 til 15 mmHg over målet hans. Kreatinin 160 umol/L (ref. 60-105), eGFR 38 mL/min/1,73m² (ref. >90), kalium 5,3 mmol/L (ref. 3,5-5,0).

Kva bør fastlegen gjere no, i lys av pasienten sine heimemålingar av blodtrykket?

- A Føreslå at han sluttar å måle blodtrykket fordi ein mistenkjer feil måleteknikk
- B Gjere 24-timars ambulatorisk blodtrykksmåling pga. mogleg maskert hypertensjon
- C Ignorere heimemålingane, sidan blodtrykket alltid er godt kontrollert på kontoret
- D Leggje til spironolakton for betre blodtrykkskontroll

000028392ca599593f

85

Ei 72 år gamal kvinne med hypertensjon og gjennomgått hjarteinfarkt for 5 år sidan, kjem til akuttmottaket på grunn av nedsett ålmenntilstand. Det byrja relativt akutt med oppkast og diaré for om lag to veker sidan. Ho har sidan vore slapp, hatt dårleg matlyst, ikkje fått i seg mykje mat eller drikke og har vorte stadig meir avkrefta.

I mottaket er ho afebril, blodtrykket er 110/55 mmHg, pulsen 87/min, regelmessig. Hjarte og lunger blir auskultert normalt, abdomen er adipøs og vanskeleg å undersøkje, men det er normale tarmlydar. Ho bruker følgjande medikament: acetylsalisylsyre, statin, ACE-hemmar, kalsiumantagonist og sløyfediuretika.

Orienterande lab-prøvar som er tekne og analysert medan ho har venta i akuttmottaket, viser følgjande:

Prøve	Aktuell verdi	Referanseområde
Kreatinin [$\mu\text{mol/l}$]	360	45-90
Na [mmol/l]	134	137 - 145
K [mmol/l]	5,4	3,6 - 4,6
u-stix	blod 1+, forøvrig neg	neg
u-Na [mmol/l]	10 (lågt)	-
u-osmolaritet [mosmol/kg]	700 (høg)	-

Siste GFR for 3 måneder sidan var normal.

Kva er mest sannsynlege mekanisme bak denne akutte nyreskaden?

- A Postrenal årsak
- B Akutt glomerulonefritt/ANCA vaskulitt
- C Prerenal årsak
- D Akutt tubulær nekrose pga. ischemi

00002632e+59593f

86

Ein tidlegare frisk og sprek 77 år gamal mann har sklidd på vått baderomsgolv og brote lårhalsen. Han har ikkje greidd å kome seg opp, og er blitt funnen av pårørende over eitt døgn etter fallet.

Ved klinisk undersøking er han i redusert ålmenntilstand. BT 132/78 mmHg, puls 87/min, afebril, sO_2 94 % på romluft. Hjarte og lunger: normalt ved auskultasjon.

EKG: sinustakykardi, elles normalt.

Orienterande lab-prøvar blir tekne og viser følgjande:

Prøve	Aktuell verdi	Referanseområde
Kreatinin [$\mu\text{mol/l}$]	373	< 105
Kalium [mmol/l]	5,4	3,6 – 4,6
Natrium [mmol/l]	132	137 – 145
Hb [g/dl]	10,9	13,4 - 17,0
Leukocytter [\times /l]	11	4,1 – 10
CRP [mg/l]	50	< 5
ALAT[U/l]	19	10-70
D-dimer [mg/l]	1,3	< 0,5
CK [U/l]	7600	40-280
Urin stix	Blod 5+, albumin 1+, ellers neg	Negativ

Kva er mest sannsynleg årsak til hans akutte nyreskade?

- A Nyrevenetrombose som komplikasjon til lårhalsbrot
- B Dehydrering og prerenal årsak
- C Raskt progredierande glomerulonefritt eller ANCA-vaskulitt
- D Rbdomyolyse

00002632e+59593f

87

Ei 58 år gamal kvinne med kjend, raskt progredierande kronisk nyresjukdom skal til kontroll på nyrepoliklinikken og er innom legekantoret for å ta blodprøvar på førehand. Fastlegen får prøvane, som viser følgjande:

	Aktuell prøve	Referanseområde
Kreatinin (µmol/L)	288	45 - 90
Estimert GFR (mL/min/1.73 m ²)	15	>90
Fosfat (mmol/L)	1,83	0,85 – 1,50
Kalsium (mmol/L)	2,16	2,15 – 2,51
Fritt kalsium (mmol/L)	1,11	1.10 – 1.34
PTH (pmol/L)	33	1,1 – 7,5
25-OH-vitamin D (nmol/L)	42	50-150

Kva slags forstyrning i kalsium-fosfat-PTH-systemet er mest sannsynleg?

- A Vitamin D-mangel pga. lågt inntak ved kronisk nyresjukdom
- B Tertiær hyperparathyreoidisme pga. kronisk nyresjukdom
- C Primær hyperparathyreoidisme pga. kronisk nyresjukdom
- D Sekundær hyperparathyreoidisme pga. kronisk nyresjukdom

000028392e+599593f

88

Ei 58 år gamal kvinne med hypertensjon i 20 år og type 2 diabetes i 5 år utviklar ødem i underekstremitetane i løpet av ei veker tid og oppsøker fastlegen. Han finn BT 152/88 mmHg, normale funn over cor og pulm, blodprøvar viser: kreatinin 64 µmol/L (ref. 45-90), karbamid 6 mmol/L (ref. 3,1-7-9), albumin 23 g/L (ref. 38-52) og total kolesterol 10,2 mmol/L (ref. 3,9-7,8) Det er 4+ albumin på urin stiks, elles negativ.

Kva er den sannsynlege årsaka til ødema hennar?

- A Hypertensiv hjertesvikt
- B Hypertensiv nefrosklerose
- C Nefrotisk syndrom
- D Raskt progredierende glomerulonefritt/halvmånefritt

000028392e+599593f

89

Ein 45 år gamal mann har fått beskjed av sjukepleiar i bedriftshelsetenesta om å bestille time ho fastlegen sin grunna høgt blodtrykk målt tilfeldig fleire gonger. Hos fastlegen blir blodtrykket målt standardisert til 173/105 mmHg. Mannen er slank, frisk frå tidlegare og kjenner seg ikkje sjuk, han bruker ingen medisinar og har inga spesiell sjukdomsbelastning i familien. Fastlegen gjer supplerande undersøkingar og finn følgjande:

Prøve	Aktuell verdi	Referanseområde
Kreatinin (µmol/L)	138	60 - 105
Estimert GFR (mL/min/1.73 m ²)	53	>90
HbA1c (mmol/mol)	36	20-42
Urinstiks	Blod: 1+ Protein: 3+	Blod: 0. Protein: 0
Urin-albumin/kreatinin ratio (mg/mmol)	142	<3

Kva bør fastlegen gjere med dette?

- A Starte behandling med angiotensin II reseptorblokkar og avtale kontroll om 3 månader
- B Avvente behandlingsoppstart og avtale kontroll om 6 veker
- C Starte behandling med kalsiumkanalblokkar og tilvise til nefrolog
- D Starte behandling med angiotensin II reseptorblokkar og tilvise til nefrolog

000028392e+599593f

90

Du er LIS1 på lokalsjukehus. I akuttmottaket ser du til ein 77 år gamal mann med kjend atrieflimmer, hypertensjon og diabetes mellitus type 2. I løpet av siste veke har han fått gradvis aukande hovudverk, taleproblem og svikt i ekstremitetane i høgre side. For ei veke sidan var han oppegående og sjølvhjelp. Sonen som følgjer faren fortel at faren ramla og skalla hovudet i ein bordkant for åtte veker sidan og var kortvarig medvitslaus. Han oppsøkte ikkje lege for dette.

Kva er mest sannsynlege diagnose?

- A Hjernesvulst
- B Hjerneabscess
- C Kronisk subduralt hematoma
- D Intracerebral bløding

000028392ca599593f

91

Ein 77 år gamal mann blir lagd inn med hovudskade etter fall frå eiga høgd. GCS 12 (Ø3, V3, M6). Skrubbsår i høgre frontotemporalregion. Det blir ikkje påvist andre skadar enn hovudskaden. Grunna atrieflimmer er han frå tidlegare antikoagulert med apiksaban (Eliquis®). CT caput viser eit akutt subduralt hematoma på høgre side og hjernekontusjon i høgre frontallapp.

Korleis blir antikoagulasjonen best reversert hos denne pasienten?

- A Idarusizumab (dabitagran antidot/motgift) i.v.
- B Traneksamsyre (traneksamsyre - fibrinolysehemmar) i.v.
- C Trombocytar i.v.
- D Aktivert protrombinkompleks i.v.

000028392ca599593f

92

Ein 23 år gamal kvinneleg student kjem til ålmennlegekontoret med hovudverk som problemstilling. Ho opplever halvsidig, bankande hovudverk ca. 1 gong om månaden, hovudverken er assosiert med kvalme og flimring for synet.

Kva er riktig diagnose, og mest fornuftig behandling?

- A Tensjonshovudverk. Anfallsbehandling med Paracet og Ibox (NSAIDS)
- B Tensjonshovudverk. Førbyggjande behandling med Sarotex (trisyklisk antidepressivum)
- C Migrene. Anfallsbehandling med Paracet/Ibox (NSAIDS) eller triptan
- D Migrene. Førbyggjande behandling med Atacand (angiotensin 2 hemmer)

000028392ca599593f

93

Ei kvinne, 25 år, vender seg til fastlege fordi ho er oftare trøytt og har hyppigare vasslating. Orienterande blodprøvar inklusiv Hb, CRP, leukocytar, trombocytar, kreatinin, natrium, kalium, kalsium, thyroideaprøvar og lever- galleprøvar er normale. Analyse av urin finn ikkje haldepunkt for urinvegsinfeksjon. Ved undersøking er det normal organstatus, men legen får inntrykk av livlegare refleksar i høgre side. Ved undersøking av plantarrefleks er den indifferent venstre side, medan der er dorsale napp for tre strøk i høgre side.

Kva slags utgreiing er det rimeleg å utføre på bakgrunn av funn?

- A CT caput
- B Nevrografi og elektromyografi (EMG)
- C Beinmergsaspirasjon
- D MR av nevroakse med i.v. kontrast

000028392ca599593f

94

Ei 35 år gamal kvinne kjem til legevakta om sommaren fordi ho har smerter som først var dorsalt på høgre lår, men seinare har strålt ut frå korsryggen til lateralt på heile høgre bein, og som no er intenst sterke. Samtidig har ho smerte i eit belte på høgre side av magen, med allodyni og brennande smerter. Ho har hatt mykje vondt i hovudet og kjent seg slapp dei siste vekene. Ho er utgreidd av fastlegen, som tilviste henne for MR-undersøking av hovudet, med normale funn.

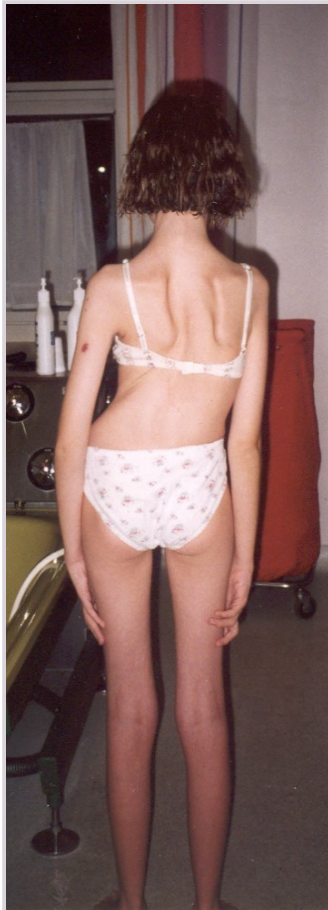Kva er mest sannsynlege diagnose?

- A Cervical spinal stenose
- B Lumbalt prolaps
- C Multippel sklerose
- D Nevroborreliose

000026392ca3599593f

95

Ei 16 år gamal jente med progressiv muskelsjukdom som byrja i 1–2 års alder kjem til deg som fastlege. Ho greier framleis å gå, men blir lett andpusten og må stoppe etter nokre få meter pga. det. Ho har ein FVC1 på 0.9L som har fallert ytterlegare siste året.



Kva er årsaka til pustevanskane hennar?

- A Dårleg kondisjon
- B Diafragma parese
- C Skoliose
- D Hjartesvikt

000026392ca3599593f

96

Ei kvinne blir funnen på golvet i eit lagerrom på arbeidsplassen der ho jobbar, kl 06:00 av morgonskiftet. Ho vart sist observert frisk midnatt når ho starta nattevakt åleine. Ho er hemiparalytisk i høgre side, har ikkje språk og har vore ute av stand til å be om hjelp.

Kva er den mest føremålstenlege handeringa av pasienten?

- A Rask transport til lokalsjukehus for trombolysevurdering
- B Rask transport til sjukehus med trombektomitolbod
- C Rask transport til næraste sjukehus med slagavdeling
- D rekvirer luftambulans til næraste sjukehus med nevrokirurgisk vaktberedskap

000026392ca599593f

97

Tidlegare frisk mann, 58 år, kjem til fastlegen fordi han den siste månaden har hatt dagleg ubehag i magen, omkring og like nedanfor navlen. Over dei siste tre månadene har han også vorte stadig tregare i magen, noko han ikkje har vore plaga med før. Han har ikkje gått ned i vekt. Ved undersøking er magen mjuk og uømt, og du finn ingen oppfyllingar. Ved rektal eksplorasjon finn du normal prostata og normal rektalslimhinne.

Laboratorieundersøkingar:

- Hemoglobin 13,5 g/dL (ref. 13,4–17,0)
- CRP < 5 mg/L (ref. < 5)

Prøvar for okkult blod i tre avføringar (Hemofec) er negative.

Kva bør neste trinn i utgreiinga vere?

- A UL abdomen
- B Gastroskopi
- C Koloskopi
- D MR tynntarm

000026392ca599593f

98

Ei 57 år gamal kvinne oppsøker deg som fastlege då ho dei siste 2 vekene har merka aukande gulheit i huden. Elles kjenner ho seg frisk. Ved undersøking finn du at ho er tydelig gul i huden og på sklera.

Kva er beste tiltak?

- A Legg pasienten inn på sjukehus som strakshjelp
- B Bestiller UL av abdomen med hastegrad 1 veke
- C Rekvirerer bilirubin (forhøgja ved ikterus), og ber pasienten kome tilbake for prøvesvar om 1 veke
- D Rekvirerer Hb og ber pasienten kome tilbake for prøvesvar om 1 veke

000026392ca599593f

99

Ei 34 år gamal kvinne har nyleg fått tatt cervixcytologi som rutinemessig screening i livmorhalsprogrammet. Prøven var negativ, men då du tok han, var portio påfallande lettblødande. Det siste halvåret har ho hatt postkoitale småblødingar 3–4 gonger. Ho har elles ikkje hatt plager frå underlivet.

Kva er beste tiltak?

- A Følgje screeningprogrammet vidare på vanleg vis
- B Ta ny cervixcytologi no
- C Tilvise til gynekolog
- D Ta ny cervixcytologi om eitt år

000026392ca599593f

100

Ein 76 år gammel mann med metastaserende gallegangskreft har starta behandling med 2. linjes cytostatika for 12 veker sidan. Dei siste 5 vekene har han vore veldig sliten og har vore sengeliggjande det meste av dagen. Han har ingen annan sjukdom. Han har time til ny cellegiftbehandling, og kjem til konsultasjon på lokalsjukehuset. Her blir vidare opplegg diskutert i lys av funksjonsnivået til pasienten. Denne mannen er vurdert å vere i funksjonsstatus ECOG 3. Blodprøvane (differentialtelling og CRP) er fine.

Kva bør vidare tiltak vere for denne pasienten?

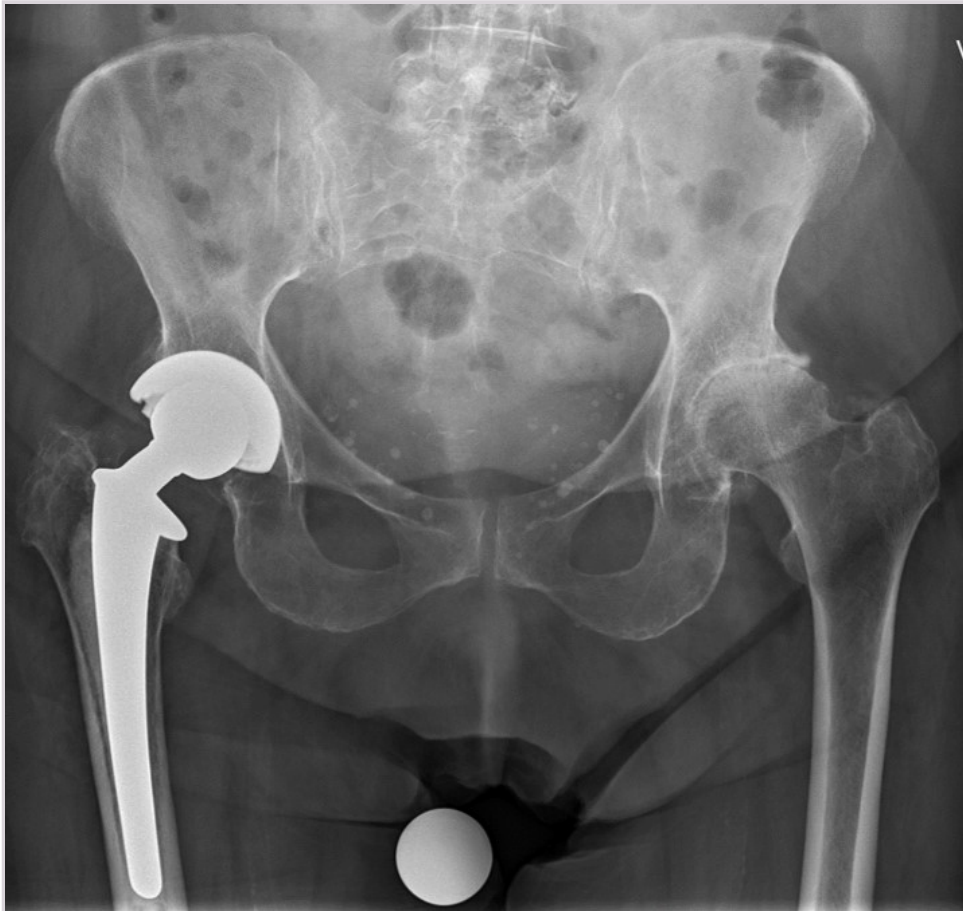- A Han bør ikkje få cellegift på grunn av redusert ålmenntilstand
- B Han bør få cellegift som planlagt
- C Pasienten bør få antibiotika og cellegift
- D Pasienten bør setjast opp til cellegift etter 1 veke, utan ny vurdering

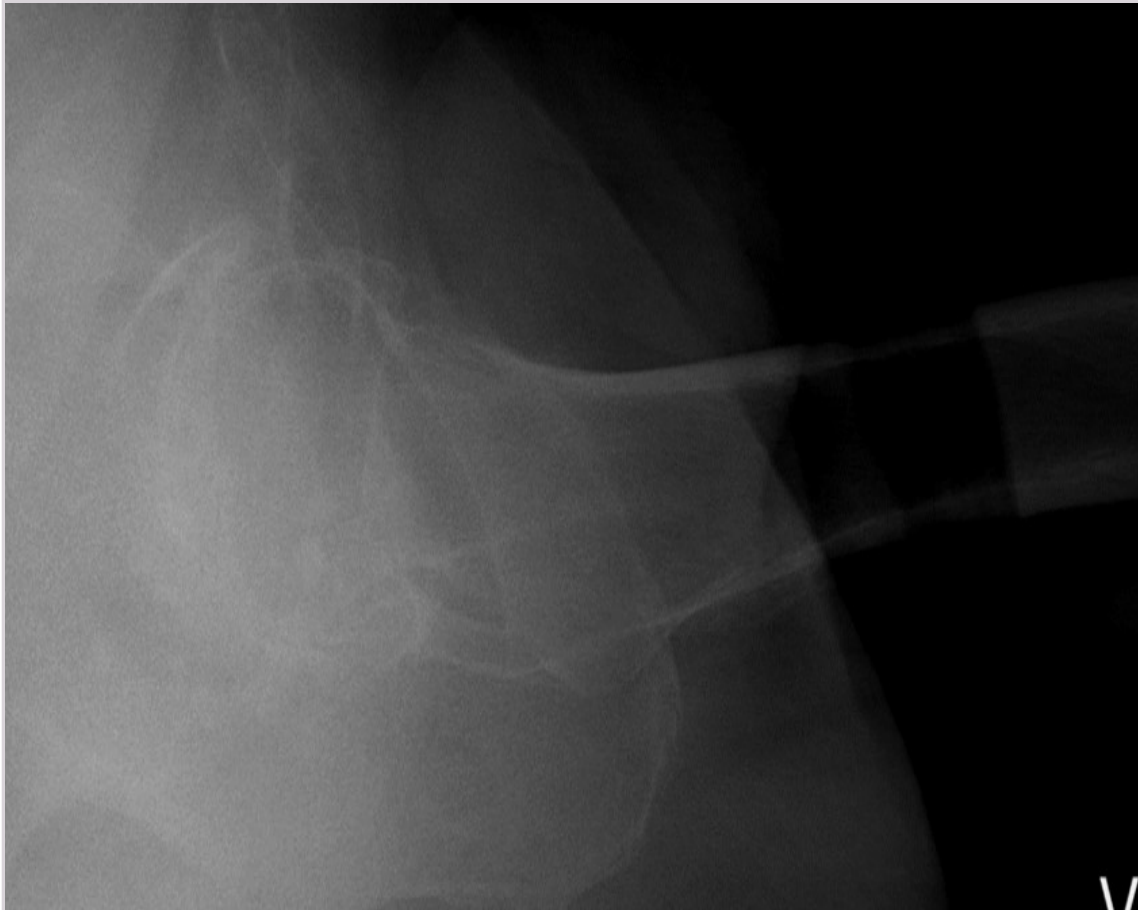
00002632ca599593f

101

94 år gammel kvinne kjem til skadelegevakt etter fall nokre dagar før. Mykje smerter i venstre hofte og lår etter dette. Ho flyttar seg til vanleg rundt med rullator, men har ikkje klart å reise seg opp til ståande stilling med rullatoren. Ved undersøkinga er det lettgradige kompresjonssmerter venstre side av bekkenet. Ved passiv abduksjon får ho smerter, elles normale passive rørsler utan smerter.

Kva viser røntgenbiletet?





- A Fractura colli femoris
- B Osteoporose
- C Bekkenfraktur
- D Arthrose

00002632ea599593f

102

Ein 5-åring kjem på fastlegekontoret med foreldra sine som er bekymra fordi barnet går med inntåing og har ein viss snubletendens under springing og leik. Du finn at begge ekstremitetane (både føter og kne) vender noko innover ved gange.

Kva slags informasjon bør foreldra få om innovertåing?

- A Dette blir oftast normalisert før barnet er 10–12.
- B Dette kjem oftast ikkje av ein abnormalitet i skjelettet, men har funksjonell årsak. Barnet bør rettleiast og trenast av fysioterapeut med spesialkompetanse
- C Dette kjem vanlegvis av innoverrotert legg, bør korrigerast med kirurgi
- D Dette kjem vanlegvis av ei feilvinkling i for-/mellomfoten, bør korrigerast kirurgisk slik at barnet skal få normal gange

00002632ea599593f

103

Ein frisk og aktiv 50-årig mann har smerter medialt i venstre kne ved turgåing i fjellet. Ikkje noko traume, ikkje låsingar og ikkje smerter i kvile. MR viser ein degenerativ ruptur i mediale menisk og lettare degenerative bruskeforandringar.

Korleis bør dette handterast frå fastlegekontoret?

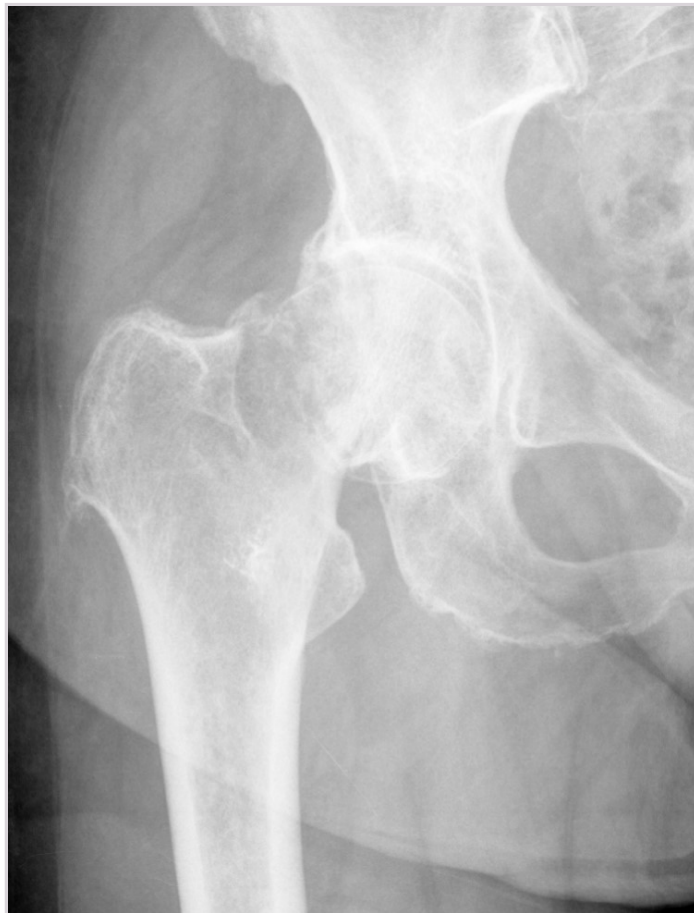- A Han bør tilvisast til ortoped med tanke på installasjon av hyaluronsyre i kneet
- B Han bør behandlast med ekspektans, tilpassing av aktivitetsnivået og ev. analgetika (NSAIDs eller paracetamol)
- C Han bør tilvisast til ortoped med tanke på protese kirurgi
- D Han bør tilvisast til ortoped for vurdering med tanke på artroskopisk meniskreseksjon

000026392ea599593f

104

Ei 72-årig kvinne har falle frå eiga høgd og landa på høgje hofte. Ho greidde ikkje å kome seg opp for eiga hjelp, men fekk ringt 113 og vart henta med ambulanse. Ho har fått 5 + 2,5 mg morfin for å kunne flyttast over på bære og under transport. Frå tidlegare har ho hypertensjon og diabetes mellitus type 2. Ved undersøking har ho vondt i høgje hofte og greier ikkje å bevege den. Det er inga større forkorting av høgje bein, men det er utadrotert samanlikna med venstre. Distal nevrovaskulær status er normal.

Hva slags skade er mest sannsynlig ut i fra klinikk og røntgenfunn?



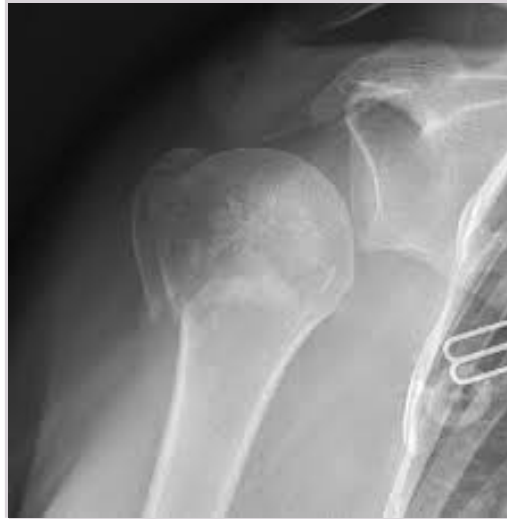- A Lårhalsbrot
- B Pertrochantærfraktur
- C Fraktur i ramus inferior
- D Femur skafffraktiur

000026392ea599593f

105

Ei 60 år gammel kvinne oppsøker legevakta med store smerter i høyre skulderregion etter fall mot skuldera. Røntgen viser eit moderat dislosert brot i øvre humerusende.

Kva er riktig behandling?



- A Operativ behandling dersom det er instabilitet ved testing i gjennomlysing
- B Operativ behandling med med open reposisjon og intern fiksasjon (plate/skruar) dersom det ikkje er kontraindikasjonar mot kirurgi
- C Operativ behandling med hemiprotese i skulderleddet
- D Konservativ behandling med immobilisering i eit par veker til smertene tillèt rørsletrening av skuldera

000026392ea59593f

106

63 år gammel tidlegare frisk gardbrukar har fått lyskesmerter høgre side siste halvår. Ibux (NSAID) hjelper noko. Ved undersøking finn du nedsett fleksjon til 100° (venstre side 120°) og smerter ved samtidig rotasjon. Han jobbar fullt. Du tek SR og CRP på legekantoret.

Kva er mest korrekt vidare handtering?

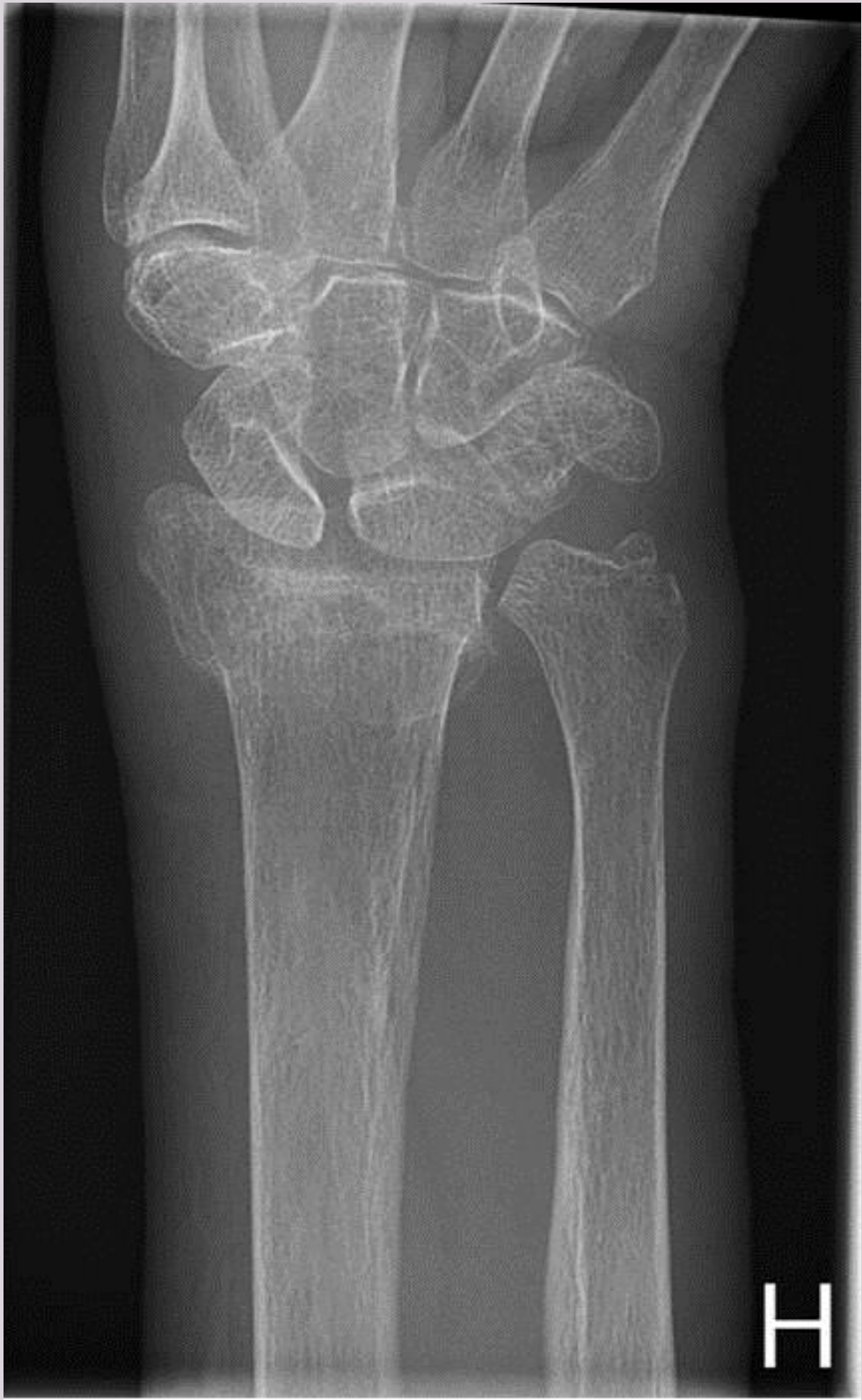- A Rekontakt dersom plagene varer ved
- B Tilvise til fysioterapeut
- C Tilvise til MR av bekken/hofte
- D Tilvise til røntgen av bekken/hofte

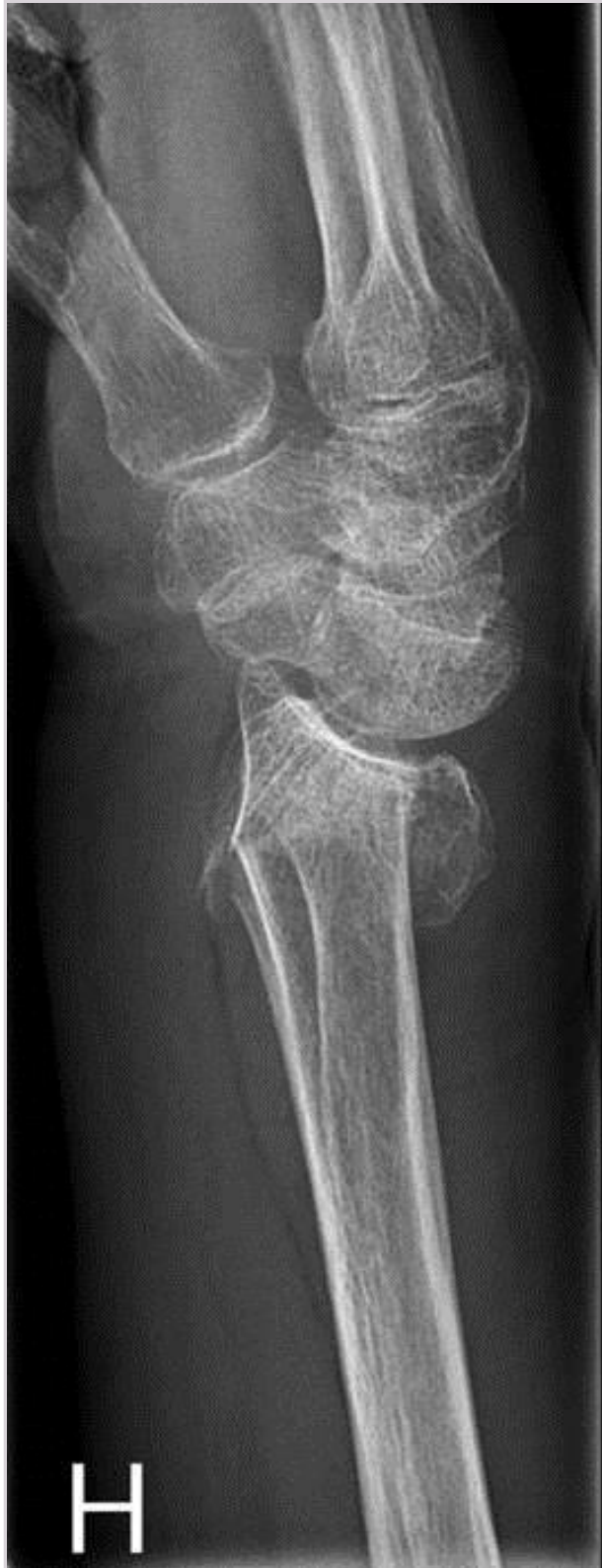000026392ea59593f

107

76 år gammel kvinne ramplar på isen og tek seg for, store smerter i handleddregionen.

Kva viser bileta?





- A** Scafoid fraktur i god stilling
- B** Distal radiusfraktur med feilstilling
- C** Osteoporose utan skade
- D** Arthrose i handrotsknoklane

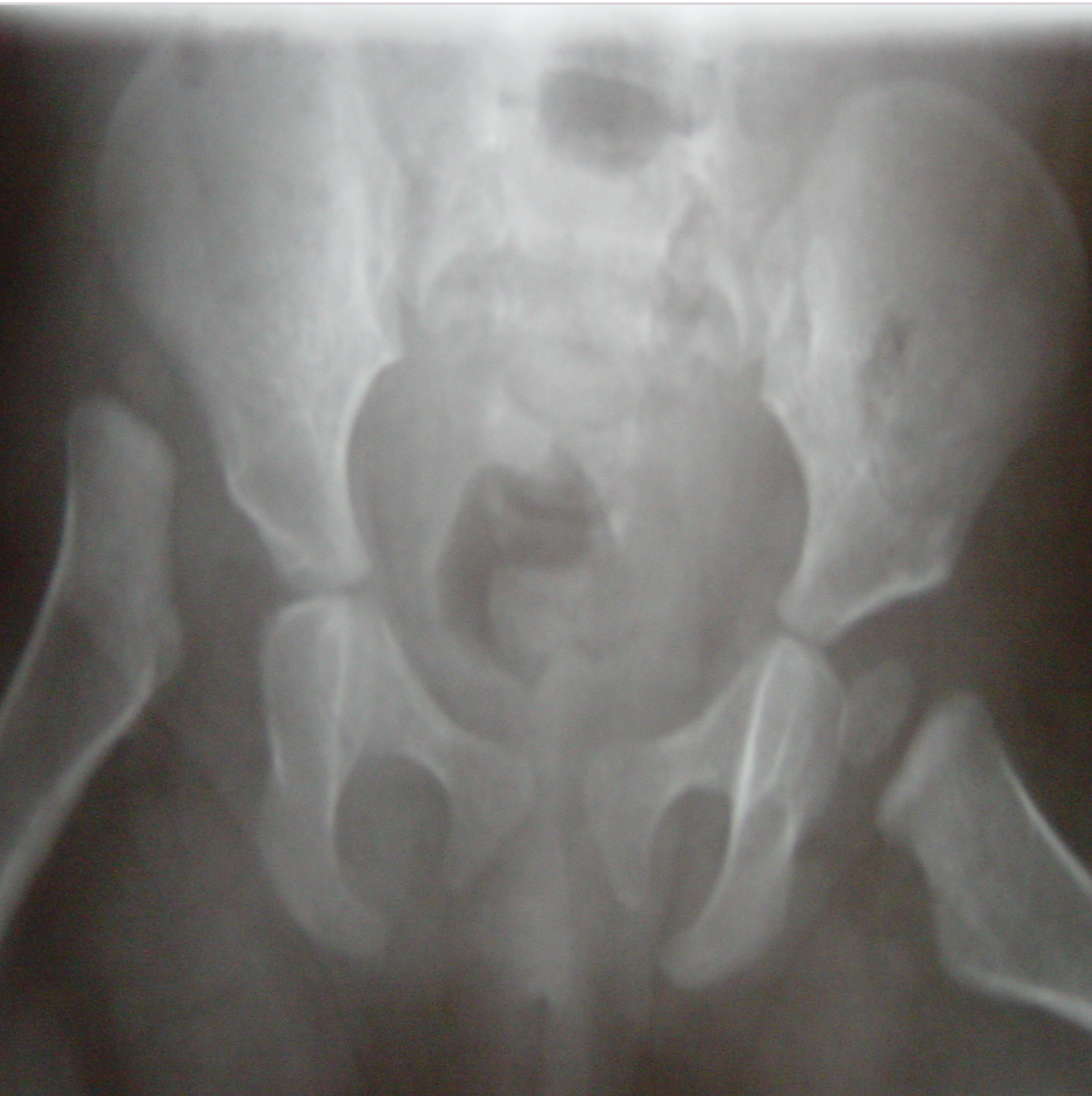000026392ea599593f

108

Ei 2 år gamal jente byrja å gå for 6 månader sidan. Ho haltar og går på ein spesiell måte, men liker å gå og er veldig aktiv.

Ved undersøking finn du at det høgre beinet er litt kort, og at rørslene i høgre hofte ikkje er normale. Du rekvirerer røntgen av bekken og hofteledd – sjå bilete.

Kva er beste vidare behandling av denne jenta?



- A Open reposisjon etterfølgt av gips i 6–8 veker
 - B Lukka reposisjon i narkose etterfølgt av gips i 12 veker
 - C Observasjon og berre behandling ved aukande rygg- og hoftesmerter
 - D Strekkbehandling etterfølgt av gips i 12 veker
-

000028392ea599593f

109

Ei 64 år gamal kvinne vart for 17 dagar sidan operert med kneprotese for artose. Ho blir reinnlagd med aukande smerter. Stinga vart tekne for 3 dagar sidan. Du finn eitt raudt område rundt arret distalt, nokre få gule flekker i bandasjen, og ho klarer maksimalt 60° fleksjon i opererte kne.

Kva er dei riktige tiltaka?

- A Ta MR for å vurdere om det er infeksjon
 - B Blir sett på Ekvacillin (antibiotika) og skriven ut til heimen
 - C Ta blodprøvar (kvite blodlekamar og CRP) og avvent prøvesvar før vidare tiltak
 - D Tappe kneet og sende leddvæske til bakteriologisk undersøking
-

000028392ea599593f

110

Ei ung mor kjem med den 4 veker gamle guten sin til helsestasjonen der du arbeider som ny lege. Barnet vart fødd til termin, normal fødselsvekt, APGAR 9–10. Han var ikterisk på barselavdelinga og har vore ikterisk sidan. Bilirubin vart målt før utskrivning, og han hadde då ikkje behov for fototerapi. Mora synest at guten er mindre gul i huden no enn han var for to veker sidan, men han har framleis lett gulfarga sklera. Det er ingen teikn til mistrivsel, han et bra (blir amma) og legg på seg vekt som forventa.

Kva er beste tiltak?

- A Gje mora råd om å stanse amminga og skifte til morsmjølkerstatning
 - B Roe mor med at barnet trivst, et bra, legg på seg, og at gulsotten gradvis vil forsvinne
 - C Måle total og konjugert bilirubin
 - D Gje mora råd om gje morsmjølkerstatning som tillegg til amminga
-

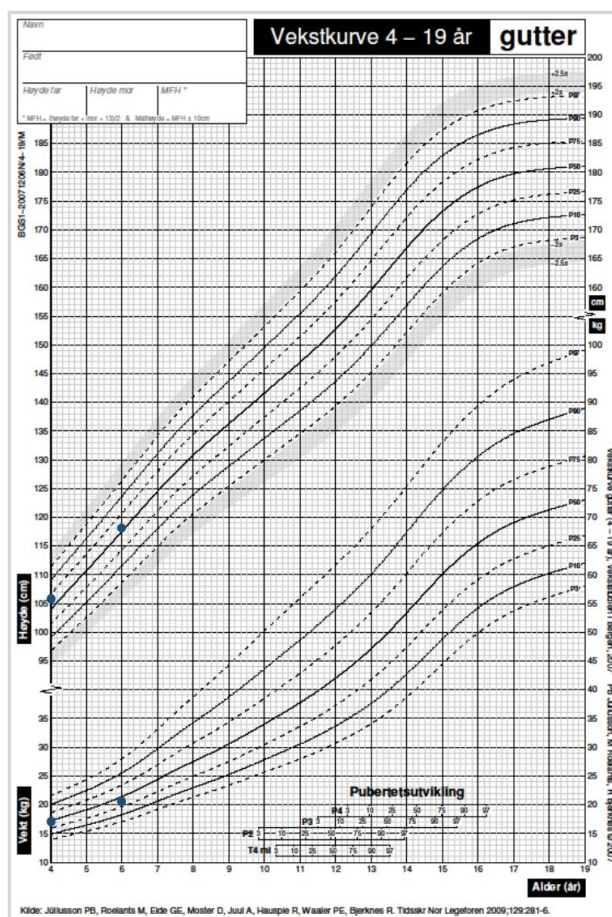
000028392ea599593f

111

Ei mor kjem til deg som fastlege med den 8 år gamle sonen sin, fordi ho synest at han er så tynn. Heilt sidan han var liten har han berre "pirka i maten". Han tolte ikkje kumjølkk som spedbarn, men er elles frisk. Guten er flink på skulen og tek del i organisert handball og langrennstrening. Mor seier at han berre liker pizza og burgerar og at han nektar å ete t.d. grønnsaker og fisk. Ho bekymrar seg for at han ikkje får god nok ernæring og gjev han ei vitaminpille med mineral kvar dag. Dei naturlege funksjonane hans er utan merknad. Ved undersøking finn du langs venstre sternalrand ein systolisk bilyd (grad 2/6) som blir svekt i sitjande stilling, og elles normalt funn i status. Dagens høgdemål er 133 cm og vekta 25 kg.

Mor ønskjer at guten blir utgreidd.

Kva for eit av følgjande handlingsalternativ er best?



- A Roande beskjed om at alle funn er normale
- B Tilvising til barnekardiologisk vurdering
- C Tilvising til barnegastroenterologisk vurdering
- D Tilvising til barneallergologisk vurdering

000026322eaf5959593f

112

I jobben din som fastlege har du ei eitt år gammel tidlegare frisk jente på kontoret som den siste veka har hatt svingande feber og vore noko slapp. Ho har hatt hoste og vore naseforkjølt, nedsett matlyst. Normal avføring og vasslating. Hadde og ein episode med nasebløding for ei veke sidan som gjekk fort over.

Ved undersøking er ho litt bleik, ho er i god ålmenntilstand, afebril. Lett hoste. Enkelte palpable lymfeknutar på halsen med største diameter ca 8–10 mm. Noko raud i svelget, normalt over hjarte, lunger og abdomen. Ingen hevelse over anklar/leggar/kne. Blodprøvar viser følgjande verdiar:

Prøve	Verdi	Ref. område
Hb	8,9 g/dL	10,5-13,1 g/dL
MCV	79 fL	75-87 fL
MCH	28,8 pg	23,9-34,1 pg
Tot. leukocytter	10,0 x 10E9/L	4,0-14,0 x 10E9/L
Granulocytter	0,5 x 10E9/L	1,5-7,5 x 10E9/L
Trombocytter	200 x 10E9/L	145-390 x 10E9/L
CRP	20 mg/L	< 5 mg/L
Kreatinin	30 µmol/L	23-37 µmol/L

Kva er den mest sannsynlege forklaringa på blodprøvesvara?

- A Sekundær forbigående nøytropeni
 - B Lymfom
 - C Akutt leukemi
 - D Jernmangelanemi
-

000028392ea599593f

113

Tidlegare frisk jente, 12 år, kjem til legevakta fordi ho sidan i går har hatt eit kløande utslett på det meste av kroppen.

Ved undersøking er ho vaken, pustar med respirasjonsfrekvens 18 per minutt, har regelmessig puls 80 per minutt, blodtrykk 112/78 mmHg, temperatur 37,1°C. Det er normale funn ved inspeksjon i munnhole og svelg og normal respirasjonslyd ved auskultasjon av lungene. Spreidd på heile kroppen ser du raudt, vablete utslett.

Kva er det første som bør gjerast no?

- A Gje ho hydrokortison intravenøst
 - B Gje ho adrenalin intramuskulært
 - C Gje ho antihistamin peroralt
 - D Gje ho hydrokortison peroralt
-

000028392ea599593f

114

Du blir som fastlege kontakta på telefon av dottera til ei kvinne på 79 år. Pasienten blir skildra som fysisk sprek, men dottera fortel at familien har merka at pasienten har vorte noko meir gløymisk det siste året. Ho har likevel greidd seg fint i eiga leilegheit med noko meir støtte frå familie og heimetenesta. Dottera fortel no at det har skjedd ei endring dei siste 2–3 dagane, med aukande nattleg uro og forvirring. Dei opplever også at ho ser ting som ikkje finst.

Kva er korrekt vurdering?

- A Du mistenkjer Lewi Body Demens, fordi det har vore utvikling av kognitiv svikt over tid og raskt innsetjande synshallusinasjonar er vanleg
 - B Tilstanden minner meir om abstinensreaksjon som kjem etter langvarig inntak av alkohol, og det er viktig å spørje om alkoholbruk
 - C Du mistenkjer demens, der det kan inntreffe brå endring når pasienten har brukt opp den mentale reservekapasiteten sin
 - D Du mistenkjer akutt delir sjølv om endringa har gått over fleire dagar
-

000028392ea599593f

115

Ein 21 år gamal røyrliggjar du har vore fastlege for sidan han var baby, har dei siste 2–3 åra kome til deg som fastlege for ulike kroppslege fenomen han har ønskt undersøkt. Han er utgreidd ved nevrologisk avdeling for veikskapskjensle i armar og bein og ei diffus svimmelheit og oppleving av at verda rundt flyt inn i hovudet hans - alt utan avvikande funn. Han har tidlegare hatt ein periode med utypiske eteforstyringar og har snakka med deg om at han er usikker på om han kan vere transperson. Du har lagt merke til at han desse siste 2–3 åra har mista mimikk, er alvorleg, verkar endra i blikkontakt og er meir "stirrande og fjern". Mor hans har no kontakta deg fordi han har isolert seg og ikkje har nokon kontakt med vener og ikkje steller leilegheita si; det byrjar å lukte rundt han. Dette har gått føre seg eit års tid.

Kva er mest sannsynlege alvorlege diagnose du no må undersøkje?

- A Rusproblematikk
 - B Parkinson sjukdom
 - C Schizofreni
 - D Depresjon
-

000028392ea599593f

116

Ein 46 år gamal mann med kjend bipolar lidning oppsøker deg som fastlege saman med kona si. Han har tidlegare hatt tre lengre periodar med mani, og etter desse har han slite med depresjon. Siste episode var for fem år sidan, han var då innlagd i fire veker. Han har tidlegare hatt god effekt av stemningsstabiliserande medikasjon, men har dei siste to åra ikkje brukt faste medisinar. Han skildrar no redusert søvnbehov, og ifølgje kona er han aukande irritabel. Han er i full jobb og har problem med å konsentrere seg. Han ber om råd for handtering av situasjonen.

Kva er den beste tilnærminga på det noverande tidspunktet?

- A Sjukmelde pasienten og setje opp ny time om få dagar
- B Leggje pasienten inn på akuttpost for å sikre at situasjonen ikkje forverrar seg
- C Sikre søvn og starte opp med stemningsstabiliserande medikasjon
- D Tilvise til ålmenpsykiatrisk poliklinikk

000026392eaf599593f

117

Du arbeider på eit ålmenlegekontor og treff der ei 40 år gamal kvinne som har ei klar depressiv lidning og er i behov av medikamentell behandling. Ho har og mykje angstsymptom, inkludert panikkanfall.

Kva er beste medikamentelle behandling?

- A Quetiapin (diazepin)
- B Escitalopram (SSRI)
- C Diazepam (benzodiazepin)
- D Amitriptylin (ikkje-selektiv monoaminreopptakshemmar)

000026392eaf599593f

118

Du arbeider som LIS1 ved ein psykiatrisk poliklinikk og skal vurdere ei 45 år gamal kvinne med tanke på akutt innlegging. Ho er klart deprimert, har ein vanskeleg heimesituasjon og har vore sjukmeldt den siste månaden.

Kva for nokre ytterlegare depresjonsteikn vil tale for akutt innlegging?

- A Uttalt trøytteleik
- B Tap av vekt
- C Kjensle av håpløyse
- D Tankar omkring døden

000026392eaf599593f

119

Ei 60 år gamal kvinne med kjend bipolar sjukdom er vorten lagd inn med depresjon. Ho har brukt litium gjennom dei siste 20 åra, serumnivå til vanleg 0,5–0,6 mmol/L (ref 0,5 - 1,0). Kontroll av serumnivå viser no 1,0. Ho er ein del plaga med kvalme. Fastlegen hennar har sett henne på lisinopril (ACE-hemmer) for 4 veker sidan med bakgrunn i hypertensjon.

Kva bør gjerast med medikasjonen hennar?

- A Redusere litiumdosen, men og vurdere alternativ behandling for blodtrykket
- B Seponere litium i løpet av to veker og halde fram med lisinopril
- C Halde fram med uendra litiumdose, men erstatte lisinopril med hydroklortazid
- D Avvente, halde fram med undra medikasjon og ta ny avgjerd om serum litium.

000026392eaf599593f

120

Ein 38 år gamal mannleg bygningsarbeidar kjem til legevakta følgt av 2 kollegaer. Når du ser han, ligg han på båre og verkar fortvila og svarer ikkje ordentleg på tiltale. Han pustar ansent og raskt. Kollegaen fortel at han på føremiddagen i dag etter å ha lese ei melding frå kona, kollapsa. Det er teke EKG, og blodtrykk som er normalt. Når du fortel han at det ikkje er noko gale med hjartet, byrjar han å snakke. Du konkluderer med at det er eit kraftig angstanfall. Han er livredd og ønskjer innleggingar.

Kva er riktig handtering no?

- A Skrive innleggingskriv til psykiatrisk avdeling og melde han dit
- B Starte med sertralin (et SSRI) og be han oppsøkje fastlege.
- C Skrive innleggingskriv til medisinsk avdeling og melde han til akuttmottaket
- D Forklare kva angst er og sende han heim

000026392eaf599593f

121

Ei 33 år gamal kvinne er no alvorleg deprimert og søv ikkje meir enn 2 timar i døgnet, men er ikkje psykotisk eller suicidal. Ho hadde som 24-åring ein periode på to månader der ho brukte ein arv på 3 millionar kroner på å reise rundt i eit afrikansk land og dele ut pengar i ulike landsbyar. Ho sov ikkje og ho gifta seg med ikkje mindre enn 3 ulike menn. Etter dette har ho studert litteratur, men er forseinka i studia på grunn av gjentekne depresjonar.

Kva er riktigaste medisiner å starte no for å behandle depresjonen?

- A Lamotrigin (antiepileptikum)
- B Benzodiazepin
- C Selektiv serotonin reopptakshemmar (SSRI)
- D Quetiapin (diazepin)

000028392ea599593f

122

Ein 21 år gamal mannleg ingeniørstudent er tilvist til ambulant akutteam på psykiatrisk poliklinikk etter at han ei natt stod på taket på eit 5 etasjar høgt byggjeprojekt under oppføring og ville hoppe. Han hadde sendt melding på instagram til ei venninne og sagt farvel og fortalt kva han ville gjere. Venninna kontakta politiet som rykte ut og fekk han ned og til legevakt.

På legevakta verka han utan teikn på depresjon, realitetbrist, mani eller annan openberr alvorleg psykopatologi. Han var fullt orientert for tid og stad, men hadde ein promille på 0,2. Han sa han alltid hadde eit sug etter å døy. Legevakta sende han heim med avtale om time på ambulant akutteam på psykiatrisk poliklinikk dagen etter. På poliklinikken fortel han at han har stått på mange bruer og tak over fleire år med plan om å hoppe, men han plar varsle vener. Han stadfester konstant indre tomheit og at andre ikkje forstår han. Han kan ikkje love å ikkje skade seg i framtida. Han verkar ikkje deprimert og gjer tydeleg greie for seg sjølv og symptoma og plagene sine. Han verkar relativt upåverka. Studieprogresjon skal vere normal.

Kva er mest sannsynlege diagnose?

- A Schizofreni
- B Kronisk depresjon med suicidalitet
- C Alkoholavhengnad
- D Emosjonelt ustabil personlegdomsforstyrning

000028392ea599593f

123

Ei kvinne på 25 år kjem til fastlegen. Ho har siste året fått aukande smerter i hender, handledd, armar, skuldrer, nakke, korsrygg, legger og anklar. Ikkje sett nokon leddhevelsar. Ho kjenner seg sliten og har problem med å konsentrere seg på jobben. Normale inflammasjonsmarkørar.

Kva er det beste fastlegen bør gjere vidare?

- A Ta anti-CCP, Revmatoid faktor og ANA, og starte med NSAID
- B Kartleggje for ikkje-inflammatoriske leddplager slik som fibromyalgi (ved bruk av pasient-skåre-skjemaet for fibromyalgi), og vurdere om det er behov for vidare utgreiing av leddsmertene
- C Prøve om ein kur med prednisolon kan hjelpe på plagene hennar
- D Ta anti-CCP, Revmatoid faktor og ANA, starte med NSAID og tilvise pasienten til revmatolog

000028392ea599593f

124

Ein papirlaus migrant, kvinne 35 år med endeleg avslag på søknad om asyl, har nyleg fått påvist tuberkulose. Kvinna fortel at ho ikkje er i stand til å betale verken for medikamenta eller legehjelpa for denne sjukdomen.

Kva slags helsehjelp har ho krav på, og kven skal betale for helsehjelpa?

- A Ho har rett til nødvendig smittevern hjelp, men må betale for utgiftene til dette sjølv
- B Ho har verken krav på smittevern hjelp frå det offentlege helsevesenet eller dekning av utgifter
- C Pasienten har rett til nødvendig smittevern hjelp og full godtgjersle av utgifter til legehjelp ved undersøking, behandling og kontroll
- D Ho har ikkje krav på smittevern hjelp, men kan få godtgjersle for eventuell helsehjelp

000028392ea599593f

125

Ein mann kjem inn på kontoret og ber om sjukmelding. Den 7 år gamle sonen til mannen har nyleg fått påvist epilepsi, og mannen må vere borte fra jobb i samband med at han skal på eit todagarsskurs for foreldre til barn med epilepsi på sjukehuset.

Korleis handterer du ønsket hans om sjukemelding korrekt?

- A Han skal ut ta eigenmeldingsdagar
- B Han skal sjukemeldast jf. unntaka i folketrygdlova §8-4
- C Han skal bruke omsorgsdagar
- D Han skal søkje opplæringspengar

000026392ea599593f

126

Ein 35 år gamal mann jobbar på kontor og kjem til deg som fastlege på ein måndag. Han har teke ut eigenmelding på fredagen før fordi han kjende seg forkjølt. Bedrifta han jobbar for, har ei ordning med 3 eigenmeldingsdagar ved sjukdom. Han har i dag feber, hovudverk og kjenner seg slapp.

Korleis handterer du ønsket hans om sjukemelding korrekt?

- A Han får avventande sjukemelding f.o.m onsdag
- B Han skal bruke eigenmelding to dagar til
- C Han blir sjukemeld 100 % f.o.m måndag
- D Han blir sjukemeld 100 % f.o.m fredag

000026392ea599593f

127

Ein afghansk mann ringjer fastlegekontoret der du er LIS1 og bestiller time for kona si grunna magesmerter. Familien har nyleg flytta til kommunen, og er ein av fleire afghanske familiar på pasientlista til rettleiareren din. Mannen opplyser at kona ikkje snakkar norsk, men at han vil vere med og tolke for henne. Han seier dei ikkje har råd til profesjonell tolk, så alternativet ville vore at den fjorten år gamle dottera vart med som tolk.

Kven bør tolke ved konsultasjonen?

- A Ektefellen
- B Dottera
- C Profesjonell tolk
- D Ein av dei andre afghanarane i kommunen

000026392ea599593f

128

Ein dansk studie brukte registerdata for å undersøkje samanhengen mellom vaksinasjon mot Covid-19 og høvesvis myokarditt og myoperikarditt. For vaksine BMT162b2 var justert hasard ratio for myokarditt/myoperikarditt 1,34 (95 % konfidensintervall 0,90-2,00) samanlikna med uvaksinerte, for vaksine mRNA-1273 var tilsvarande hazard ratio 3,92 (95 % konfidensintervall 2,30-6,68).

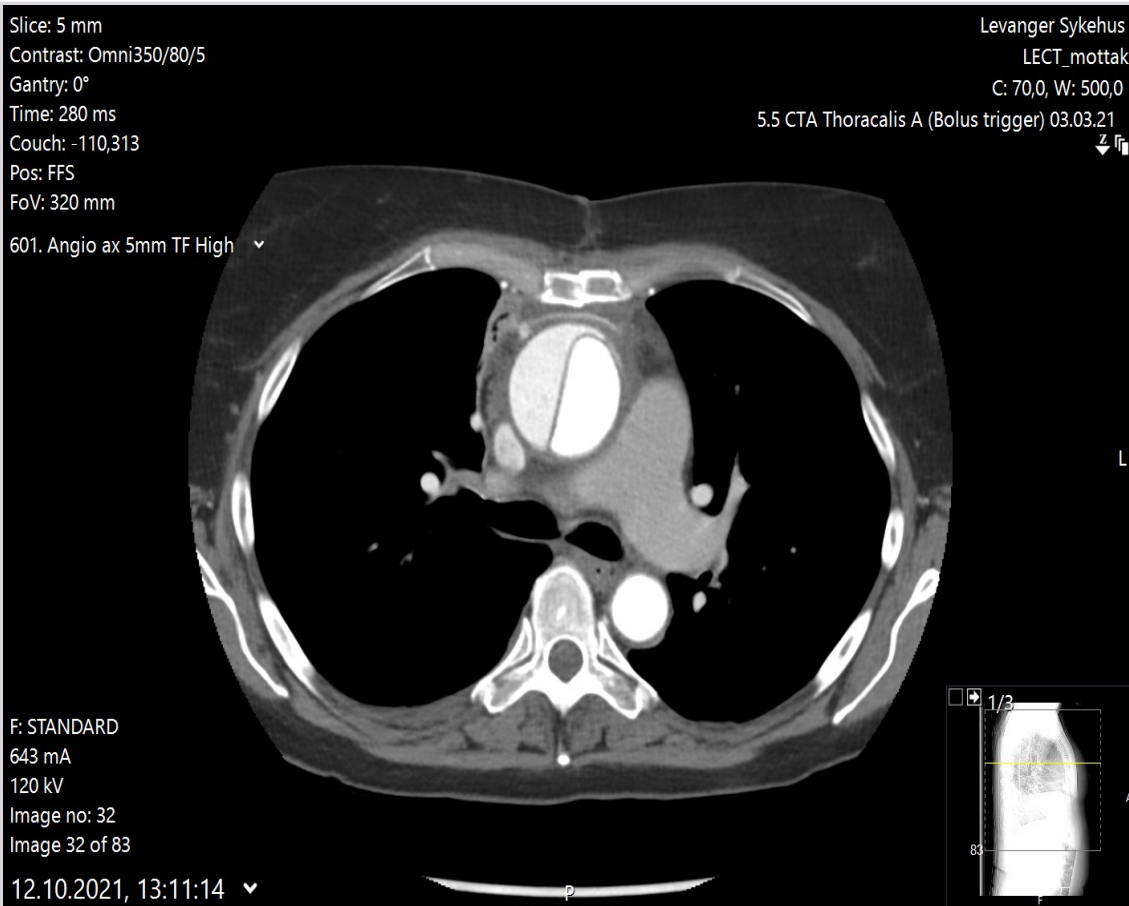
Korleis bør desse estimata tolkast med tanke på risiko for myokarditt/myoperikarditt?

- A Studien viser statistisk signifikant høgare risiko etter vaksinasjon med både BMT162b2 og mRNA-1273
- B Studien viser høgare risiko etter begge vaksinar, men resultatene er berre statistisk signifikante for mRNA-1273
- C Studien viser høgare risiko etter vaksinasjon med BMT162b2, men ikkje etter mRNA-1273
- D Studien viser høgare risiko etter vaksinasjon med mRNA-1273, men ikkje etter BMT162b2

000026392ea599593f

129

Det vedlagde CT-biletet er teke hos ei 60 år gamal kvinne som vart lagd inn med akutte brystmerter. **Kva slags behandling er tilrådd?**



- A Karkirurg blir kontakta og pasienten blir behandla med stentgraft
- B Thoraxkirurg må kontaktast og pasienten opererast med ein gong
- C Pasienten blir lagd inn og observert på ein medisinsk sengepost
- D Kardiolog blir kontakta og pasienten blir send til koronar angiografi og sannsynleg perkutan koronarintervensjon

000028392ea599593f

130

Ein 62 år gamal mann har kjent seg sjuk i fleire månader med auka temperatur, nattesvette og aukande tungpust. Ved auskultasjon finst ein ny bilyd på hjartet og splinter blødingar. Pasienten blir tilvist til kardiolog, og ekko-doppler undersøking viser forandringar i aortaklaffen med aortaklaffeinsuffisiens grad II av IV og vegetasjonar med ei lengd på 1,5 cm. Ultralyd av abdomen gjev mistanke om ein miltemboli.

Kva slags behandling skal pasienten tilvisast til?

- A Konservativ behandling med antibiotika
- B Antibiotikabehandling over 6 veker og deretter revurdering av operasjonsindikasjon
- C Snarleg kirurgisk behandling
- D Perkutan aortaklaffebehandling (TAVI)

000028392ea599593f

131

Ein 79 år gamal mann som har røykt sidan 15 års alder, har fått utført CT thorax som ledd i utgreiing av hemoptyse. CT viser emfysematøse lunger med ein stor sentral tumor i venstre lunge og forstørtra mediastinale glandlar bilateralt. CT viser også at aorta er forstørtra frå ascendens, gjennom bogen og til descendens med største diameter 56 mm.

Korleis skal dette best handterast?

- A** Prioriterer utgreiing av lungetumor og avventar eventuell vurdering av aorta til lungetumor er avklart
- B** Forklarer pasienten at desse sjukdomane er sjølvpåførte på grunn av røyking og at han derfor ikkje har rett på helsehjelp
- C** Tilviser pasienten elektivt til thoraxkirurgisk avdeling for vurdering av aortakirurgi
- D** Legg inn pasienten akutt ved thoraxkirurgisk avdeling pga. fare for aortadisseksjon/aneurysmeruptur

000026392ca599593f

132

Ein 80 år gamal mann har røykt i heile sitt vaksne liv. No har han fjerna høgje lunge grunna ein stor sentralt plassert lungecancer. Han kjem inn til akuttmottalet 2 veker etter utskrivninga med feber og akutt oppstått utfalt tungpust. Røntgen thorax viser luft/væskespegel i høgje thoraxhole og ei kvit venstre lunge. Han hostar opp store mengder pussliknande væske.

Kva er diagnosen?

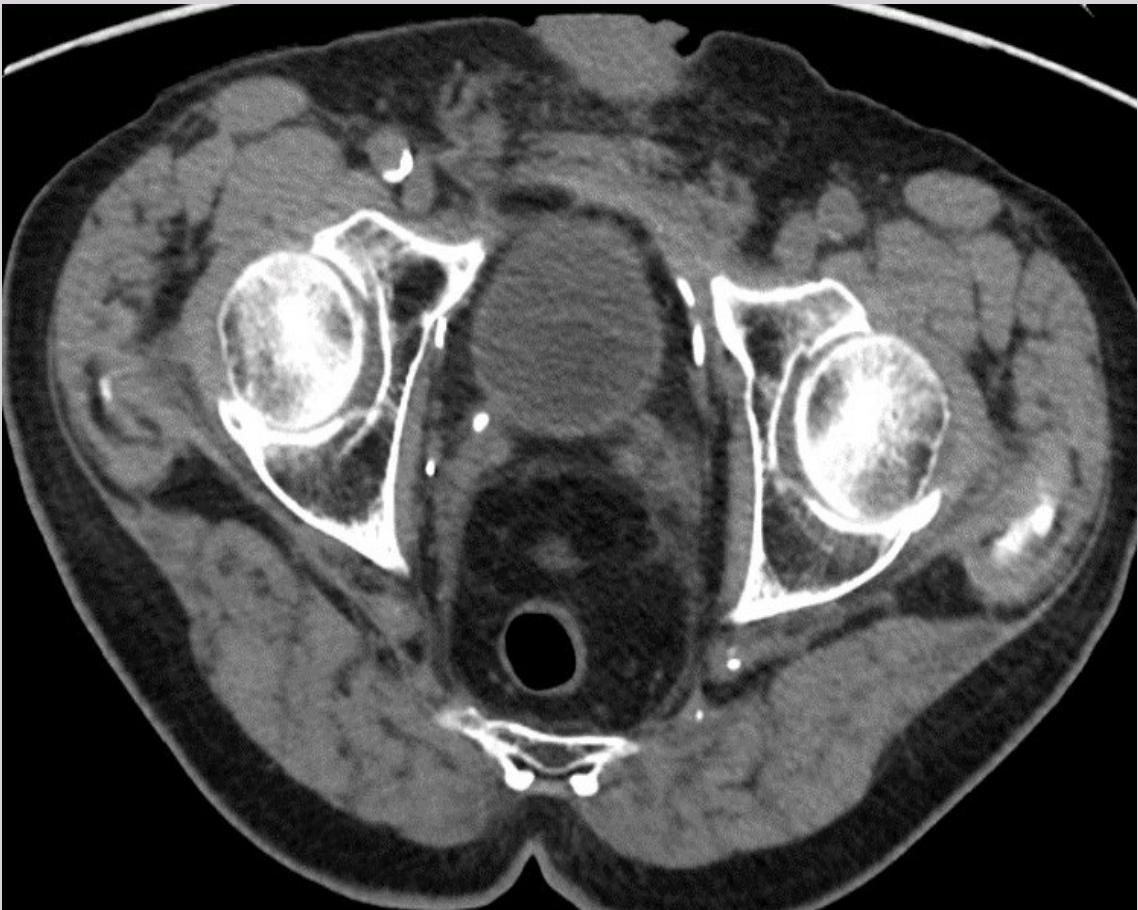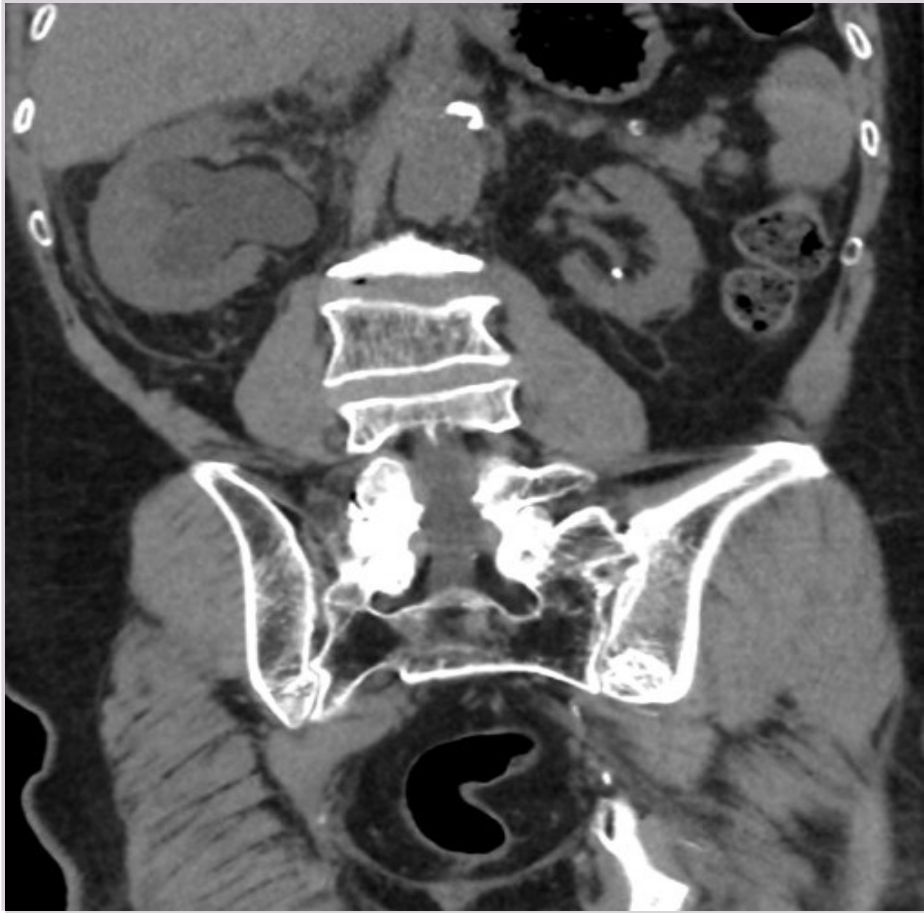
- A** Bronkopleural fistel
- B** ARDS
- C** Lungeemboli
- D** Pneumoni

000026392ca599593f

133

78 gml mann, sprek for alderen. Fallerande ålmenntilstand siste par vekene. Blodtrykk 100/70 mmHg og puls 85. Temperatur 39,5 . CRP 150 mg/L (ref. <5). Kreatinin 371 µmol/L (ref. 60 - 105). Pasienten gjennomgår CT abdomen utan kontrast. Undersøkinga viser høgjesidig hydronefroze og distalt ureterkonkrement med diameter 5 mm.

Kva for nokre ytterlegare tiltak er nødvendige i akutfasen?



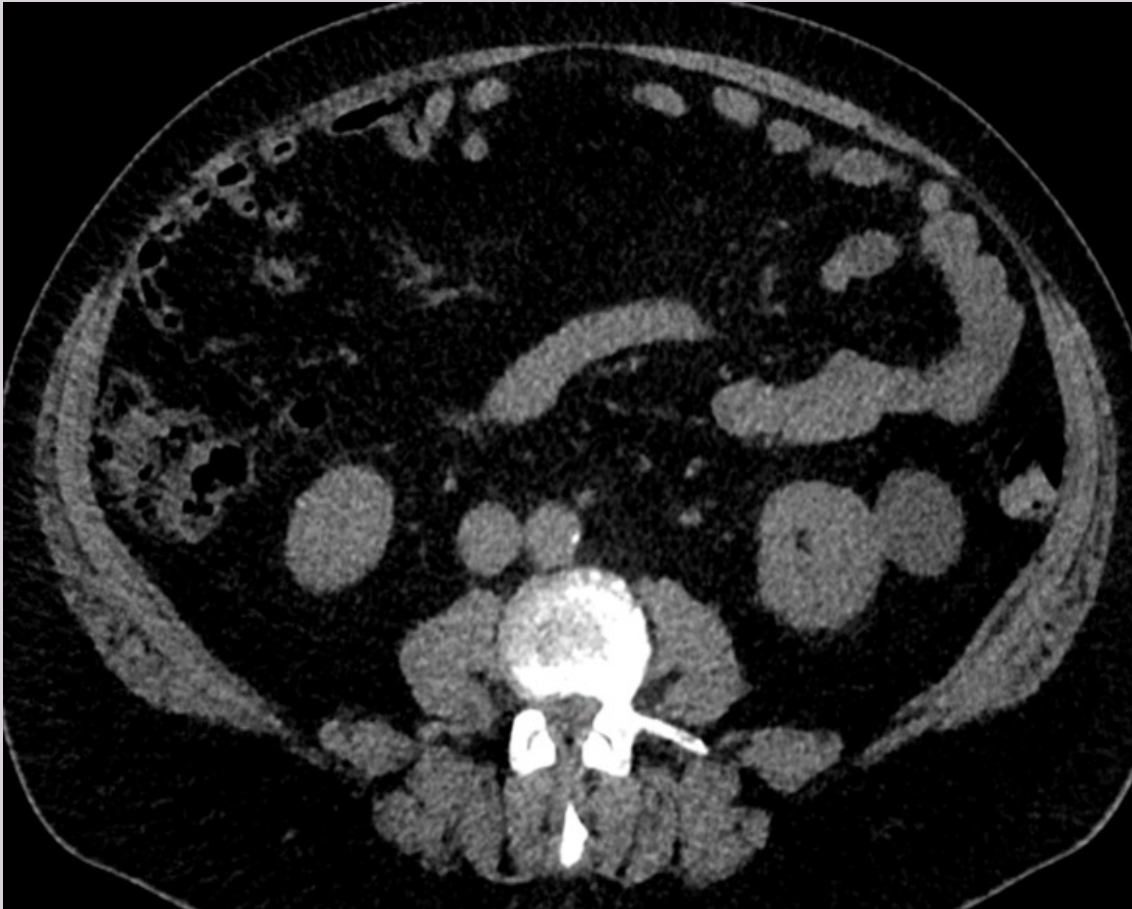- A Smertestillande og rikeleg drikke
- B Ureterskopi og fjerning steinen
- C I.v. antibiotika og observasjon
- D Perkutan nefrostomi

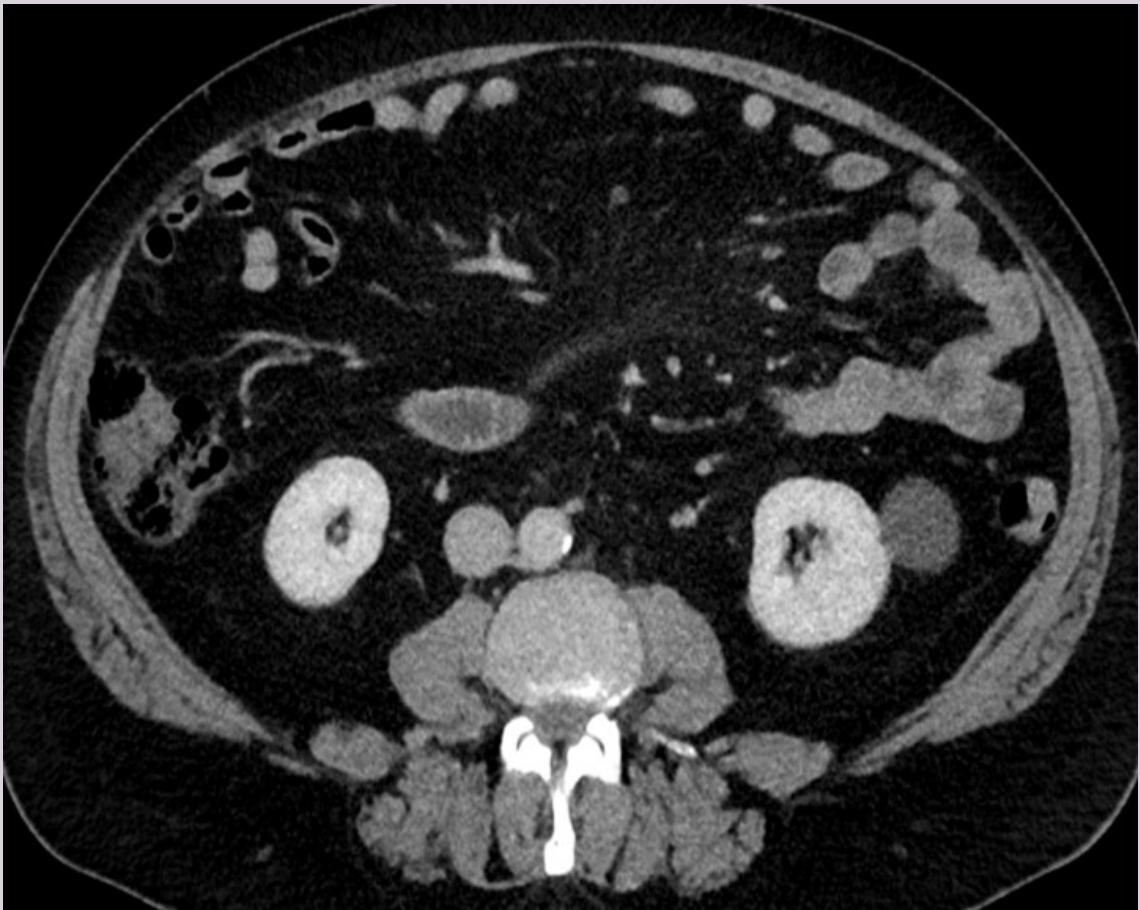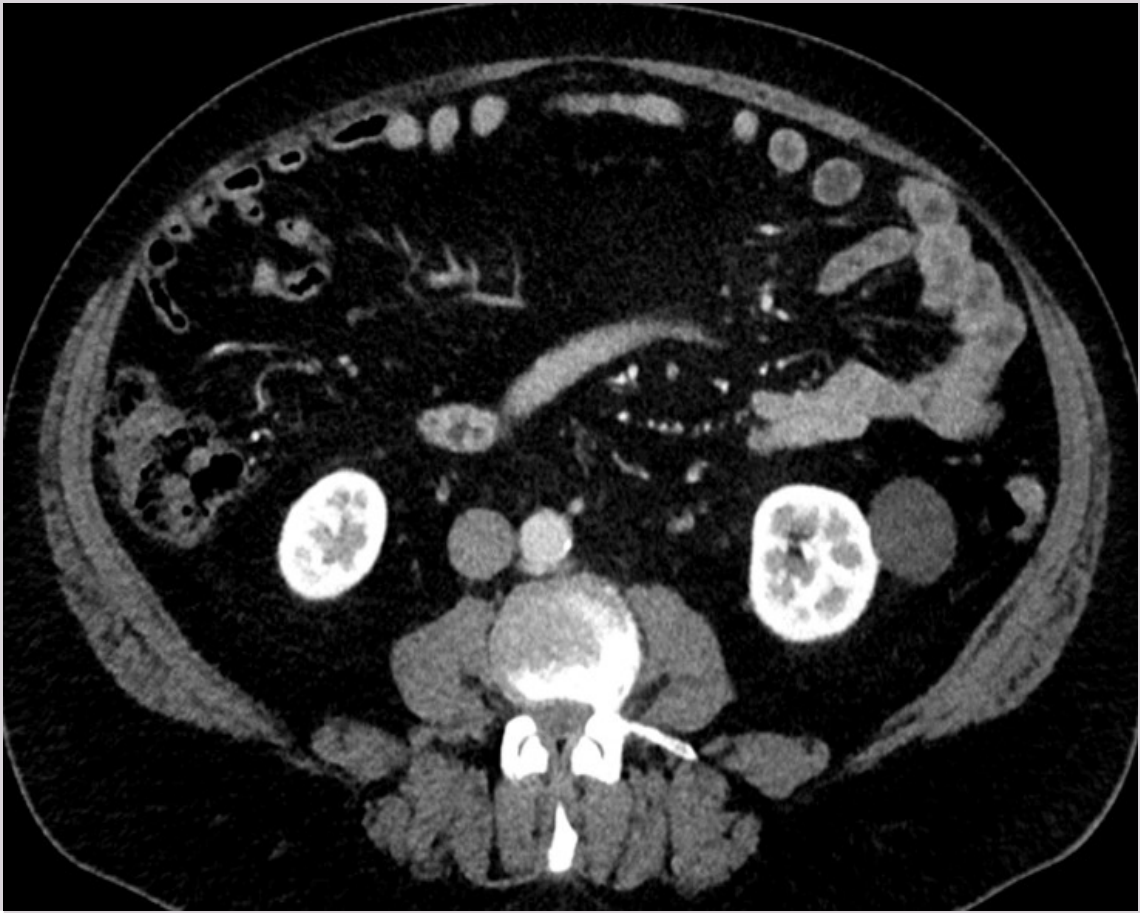00002632ea59593f

134

69 år gammel mann er under utgreiing på medisinsk avdeling pga. nattesvette og vekttap. Forstørret lymfeknute i lysken gjør at pasienten er under utgreiing for lymfom. Han har gjennomført ein tre-fase CT som viser ei oppfylling nær venstre nyre.

Kva er aktuelle oppfylling?





- A Klarcelletumor
 - B Patologisk lymfeknute
 - C Hydronefrose
 - D Simple cyste
-

135

Ei 37 år gammel kvinne kjem til kontroll hos fastlegen sin. Ho hadde for ei veke sidan dysuri, hyppig vasslating og makroskopisk hematuri med koaglar. Ho har fått behandling med Mecillinam (penicillin - antibiotikum) i 5 dagar og plagene er no borte. Urin-dyrking for ei veke sidan viste oppvekst av E.coli. Urin-stiks teke i dag viser ingen utslag.

Korleis skal dette best handterast vidare?

- A Tilvising til cystoskopi og CT urografi
 - B Tilvising til cystoskopi
 - C Kontroll av urindyrking og tilvising til urolog dersom dyrkinga viser oppvekst.
 - D Inga vidare utgreiing
-

136

Du er vakthavande kirurgisk LIS i akuttmotaket på sjukehuset. Klokkas 21 kjem det inn ein 23 år gammel mann som 5 timar tidlegare velta under terrengsykling og slo venstre flanke mot ein stubbe. Ved 19-tida observerte han at urinen var tydeleg blodtilblanda, og han blir lagd inn med mistenkt nyreskade. Blodtrykk 115/70 mmHg, puls 82/min og pulsoksymeter viser O₂-metting >95 %. Ved ordinær klinisk undersøking finn du skrubbsår og underliggjande moderat subkutan bloduttreding i venstre flanke, elles normalt. Miksjon er smertefri. Urinen er klart blodig.

Kva for ei undersøking bør velgast først for å avklare skadeomfanget?

- A MR abdomen
 - B CT abdomen med intravenøs kontrast
 - C Ultralyd abdomen
 - D Røntgen oversikt abdomen
-

137

Du er fastlege og har besøk av ein mann på 70 år som høyrer dårleg på sitt venstre øyre. Det har vore slik i mange år. Han har drive med jakt og baneskyting, så du mistenkjer at det kan vere ein støyskade frå dette. Orienterande tale og kviskrestemme stadfester at han høyrer noko dårlegare på øyret. Du ønskjer å supplere med stemmegaffelprøvar.

Korleis vil resultatet av desse vere ved ein støyskade på venstre øyre?

- A Weber lateraliserer ikkje og Rinne er positiv på venstre side
 - B Weber (stemmegaffelen midt på hovudet) lateraliserer mot høgre og Rinne er negativ (lyden er sterkare på øyrebeinsknoten enn utanfor øyret) på venstre side
 - C Weber lateraliserer mot venstre og Rinne er negativ på venstre side
 - D Weber lateraliserer mot høgre og Rinne er positiv på venstre side
-

138

Ein 85 år gammel mann kjem til legevakta grunna eit mørkt felt til høgre i synsfeltet som kom plutselig for 1 time sidan. Han har ingen andre symptom, og feltet har ikkje endra seg sidan debut. Ved undersøking er skarpsynet normalt, men synsfeltet er innskrenka nasalt på venstre auge og temporalt på høgre auge ved Donders test. Elles er det normal augeundersøking.

Korleis skal pasienten handterast vidare?

- A Gjevenstresidig sideleie og melde pasienten til sjukehuset med mistanke om netthinnelosning høyge auge
 - B Sjå tilstanden an og be pasienten ta kontakt på nytt om symptomet ikkje går over i løpet av eitt døgn
 - C Melde pasienten til sjukehuset med mistanke om hjerneslag
 - D Melde pasienten til sjukehuset med mistanke om akutt arterie- eller veneokklusjon høyge auge
-

139

Ein 22 år gamal mann tek kontakt fordi han ser uskarpt, særleg med venstre auge. Han fekk ny brille for eit par månader sidan. Med denne brilla finn du visus o.d.: 1,0, o.s.: 0,63. Han har med gamle brillesetlar. Du sjekkar korreksjonen for venstre auge. I den gamle brilla var sfærisk korreksjon +0,5 og astigmatismekorreksjon -1,5. I den nye brilla er sfærisk korreksjon -1,75, medan astigmatismekorreksjonen er -5,75.

Kva er mest sannsynlege diagnose?

- A Sentral serøs chorioretinopati
 - B Juvenil katarakt
 - C Keratokonus
 - D Juvenilt glaukom
-

000026392ca3595959f

140

Du er fastlege og ei kvinne på 30 år kjem til deg fordi det venstre auget har vore raudt i 1 døgn. Auget gjev ei verkande smerte, særleg då ho var ute i dagslys i går. Fordi ho er nærsynt, bruker ho dagslinser, men ho har ikkje hatt dei på sidan auget vart vondt. Alt er tåkete på det venstre auget, og sjølv med briller ser ho litt dårlegare enn vanleg, synest ho. Pasienten har dei siste dagane hatt litt hoste og er litt slapp, men har ingen kjende sjukdomar. Ho jobbar som ingeniør, og sist du såg henne var for å friske opp reisevaksinar i samband med jobbopphald i utlandet.

Kva for to differensialdiagnosar er mest sannsynleg?

- A Konjunktivitt og keratitt
 - B Vinkelblokk anfall og iridocyclitt
 - C Iridocyclitt og konjunktivitt
 - D Iridocyclitt og keratitt
-

000026392ca3595959f