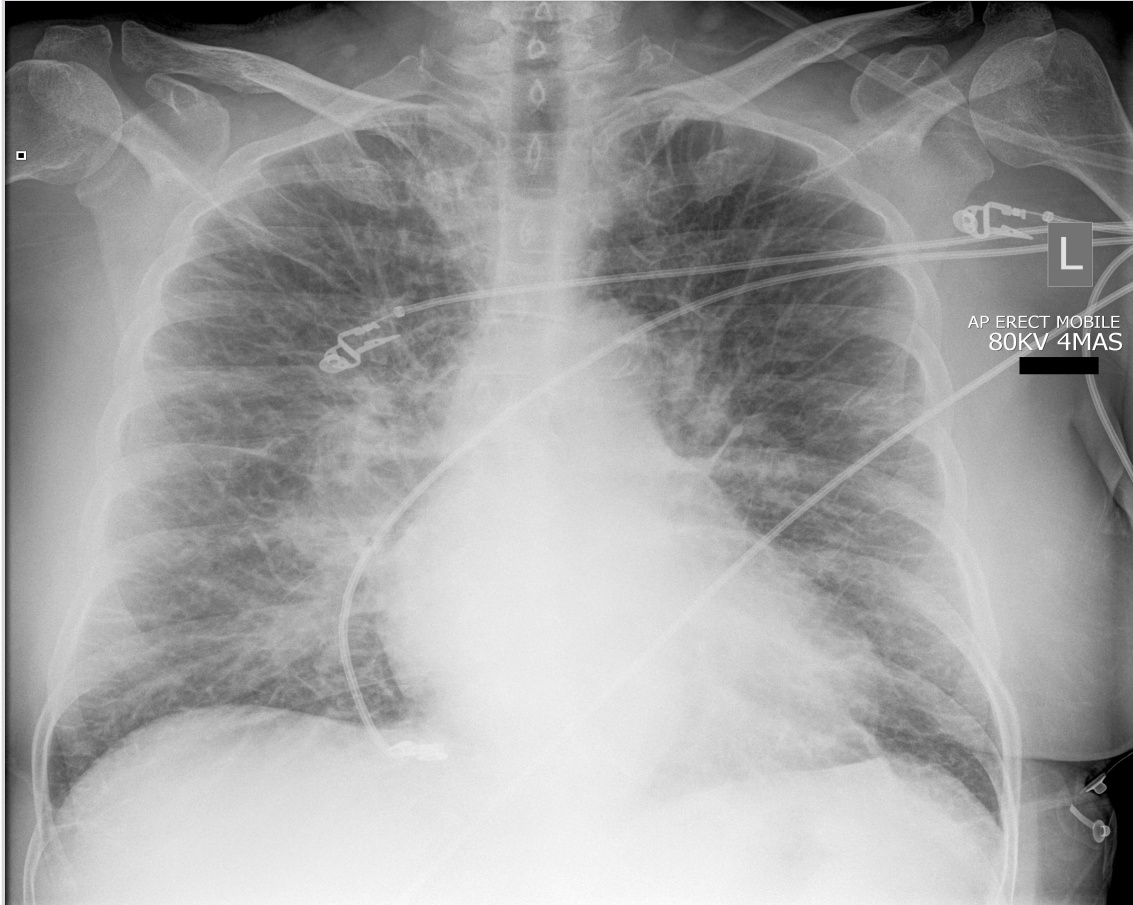


**MFFAGPR - Fagprøven for leger utdannet utenfor EU/EØS
og Sveits Høst 2022
Eksamensdato: 2022-11-22**

1

Ein 75 år gammel mann har hatt påfallende svart avføring dei siste to vekene. Han blir no lagd inn med hematemese som varer i 4 timar. Han bruker klopido­grel (ein plateaggregasjons­hemmar) for perifer karsjukdom og har nyleg starta med NSAID-preparat for hoftesmerter. Ved innkomst er han svimmel og uvel. Han har atrieflimmer med ventrikkelfrekvens rundt 105 /min og blodtrykk 155/90 mmHg. Hb er 6,2 g/dL (ref. 13,4–17,0) før behandling er starta.

Det blir starta transfusjon med det same. Etter at 3 einingar raude blodlekamar (Type 0 blod, «kriseblod»), 2 einingar plasma og 2 einingar trombocytar er infundert, får pasien­ten tiltakande respirasjonsvanskar og blir hypoksisk og konfus. Det blir teke røntgen thorax (sjå figur).



Kva er sannsynleg diagnose?

A X Lungeødem pga. hypervolemi

Pasienten er sannsynlegvis normovolem og har blødd seg ned over lang tid (Hb er 6,2 g/dL). Rask infusjon av store mengder blodprodukt vil då kunne gje lungeødem.

B Blodtypeuforlikelegheit

Dersom ordinære rutinar er følgde, er blodtypeuforlikelegheit i kriseblod svært sjeldan.

C Transfusjonsrelatert akutt lungeskade (TRALI)

Sjølv om TRALI ikkje er så sjeldan, forventar ein ikkje at responsen kjem så raskt.

D Allergisk/anafylaktisk reaksjon på trombocyttkonsentrat

Slik reaksjon på trombocytinfusjon er svært sjeldan.

000020392e8b6a25a7

2

Du er LIS1 ved eit lokalsjukehus og blir beden om å sjå til ei 47 år gamal dame på post om kvelden. Ho er vesentleg frisk frå tidlegare, og fekk utført ein hysterektomi tidleg på dagen. Det vart lagt inn ein epidural i nivå Th11/Th12 postoperativt på grunn av smerter, denne hadde god effekt. Vidare forløp har vore ukomplisert, men dei siste to timane har ho tiltakande sterke smerter i ryggen, av og til med stråling ned i høgre bein, som ikkje responderer på opioid. Ho har vesentleg normal neurologisk undersøking, bortsett frå at kraft er vanskeleg å vurdere pga. smertene.

Kva er rett tiltak no?

- A** Rask start av antibiotika på grunn av epiduralabscess
Må først utelukke epiduralt hematom og vil då også avklare om det er ein epidural abscess
- B** Rask overflytting av pasient til sjukehus med nevrokirurgi
Overflytting kan vere aktuelt, men det kjem an på funn ved biletundersøking.
- C X** Rask MR eller CT-undersøking av thoracal- og lumbalcolumna
*Rask MR (fortrinnsvis, men er ofte ikkje tilgjengeleg på natt, og her hastar det) eller CT-undersøking for å undersøkje thoracal- og lumbalcolumna for epiduralhematom eller epiduralabscess. Vidare behandling kjem an på funna her.
Overflytting kan vere aktuelt, men det kjem an på funn ved biletundersøking.
Pasienten har sterke smerter i ryggen etter epidural, eventuelle funn eller manglar av funn ved ei neurologisk undersøking vil ikkje påverke sannsynet i ein grad at ein kjem utanom biletagnostikk*
- D** Smertelindre pasienten ytterlegare for å få ei betre neurologisk undersøking
Neurologisk undersøking ikkje tilstrekkeleg for å kunne utelukke epiduralhematom eller epiduralabscess.

000028392e8b6a25a7

3

Du er LIS1 ved eit lite lokalsjukehus. Du har teke imot ein 9 år gamal gut med smertefull testistorsjon. Han er tidlegare frisk, har ingen medikamentallergiar. Han åt yoghurt for ein time sidan. Anestesilegen har heimevakt og må kallast inn. Kirurgisk LIS2 seier ho er klar når anestesien er det og ber deg om å ringje dei.

Med tanke på når du skal kalle inn anestesiteamet, kva er mest korrekt om faste rutinar for denne anestesien?

- A X** Ein kan her sjå bort frå faste rutinar for anestesi
*Ved testistorsjon og andre tidskritiske tilstandar gjeld ikkje elektive faste rutinar, men ein aksepterer den auka risikoen dette inneber.
Yoghurt blir elles rekna som fast føde, og ved elektive prosedyrar vil ein reknast som fastande 6 timar etter siste inntak. Klare væsker (vatn, kaffi, te) kan inntakast fram til 2 timar før elektiv operasjon. Helsebiblioteket lenkjer til e-handboka for OUS for dette (<https://ehandboken.ous-hf.no/document/129640?preview=true>), men det kan finnast lokale rutinar for elektiv faste ved det enkelte sjukehuset.*
- B** Pasienten må ha vore fastande i 6 timar før anestesien
- C** Pasienten treng berre å ha vore fastande i 2 timar før anestesien
- D** Barn har andre fastereglar enn vaksne, og treng ikkje faste meir enn 2 timar før anestesien

000028392e8b6a25a7

4

Du er LIS1 i kirurgisk mottak. Ein normalutvikla, tidlegare frisk eitt år gamal gut (10 kg) blir lagd inn med 2. grads brannskade langs heile høgge arm og på framsida av thorax (ca. 15 % av kroppsoverflata). Uhellet skjedde då han drog ein kopp med rykande varm te ned frå eit bord. Guten storgreier og har openberre smerter. Vaktavande kirurg føreskriv derfor lidokain (Xylocain®) gel 20 mg/g som blir smurt over heile det brende området, som så blir dekt med bandasje. Etter nokre minutt sluttar guten å gråte. Han blir fjern og påfallande og får eit generalisert krampeanfalle som først stansar etter at diazepam (Stesolid®) er gjeve.

Kva er sannsynleg årsak til krampane?

- A X** Lidokain er gjeve i altfor store dosar og har gjeve sentralnervøs påverknad og krampar
Lidokain blir absorbert svært effektivt gjennom brannskadd hud, og med store sårflater blir dosen her langt over tilrådde grenser i mg/kg.
- B** Inflammasjon i store sårflater har gjeve temperaturstigning med påfølgjande feberkrampar
Feberkrampar er vanleg, men ut frå tidsforløpet, dosar og skadd hud er lidokain-biverknad svært sannsynleg.
- C** Barnet har ein uoppdaga metabolsk sjukdom med redusert terskel for krampar, som har vorte trigga av inflammasjonsmediatorar frå store sårflater
Dette er ikkje ein sannsynleg mekanisme hos eit normalutvikla friskt barn.
- D** Under kraftig gråt har barnet hyperventilert, og låg PaCO₂ i blodet har utløynt krampar
Dette er ikkje ein sannsynleg mekanisme hos eit friskt barn som græter.

000026392e8b6a25a7

5

Du er vaktavande LIS1 på medisinsk avdeling. Ein mann i midten av 60-åra er lagd inn med pneumoni. Antibiotika er bytt i dag i samsvar med svar på mikrobiologiske prøvar. Sjukepleiar hentar deg inn på pasientrommet då pasienten har kjent seg dårleg ein times tid etter oppstart av antibiotika. Når du kjem inn, finn du at pasienten har dyspnoe, inspiratorisk stridor, forlengja ekspirium, urticaria over store delar av kroppen, han er bleik og kaldsveitt. Du mistenkjer omgåande ein alvorleg anafylaktisk reaksjon som følgje av antibiotika. Sjukepleiaren kjem rett bak deg og seier at ho skal ringje etter hjelp.

Kva er riktigast å gjere først?

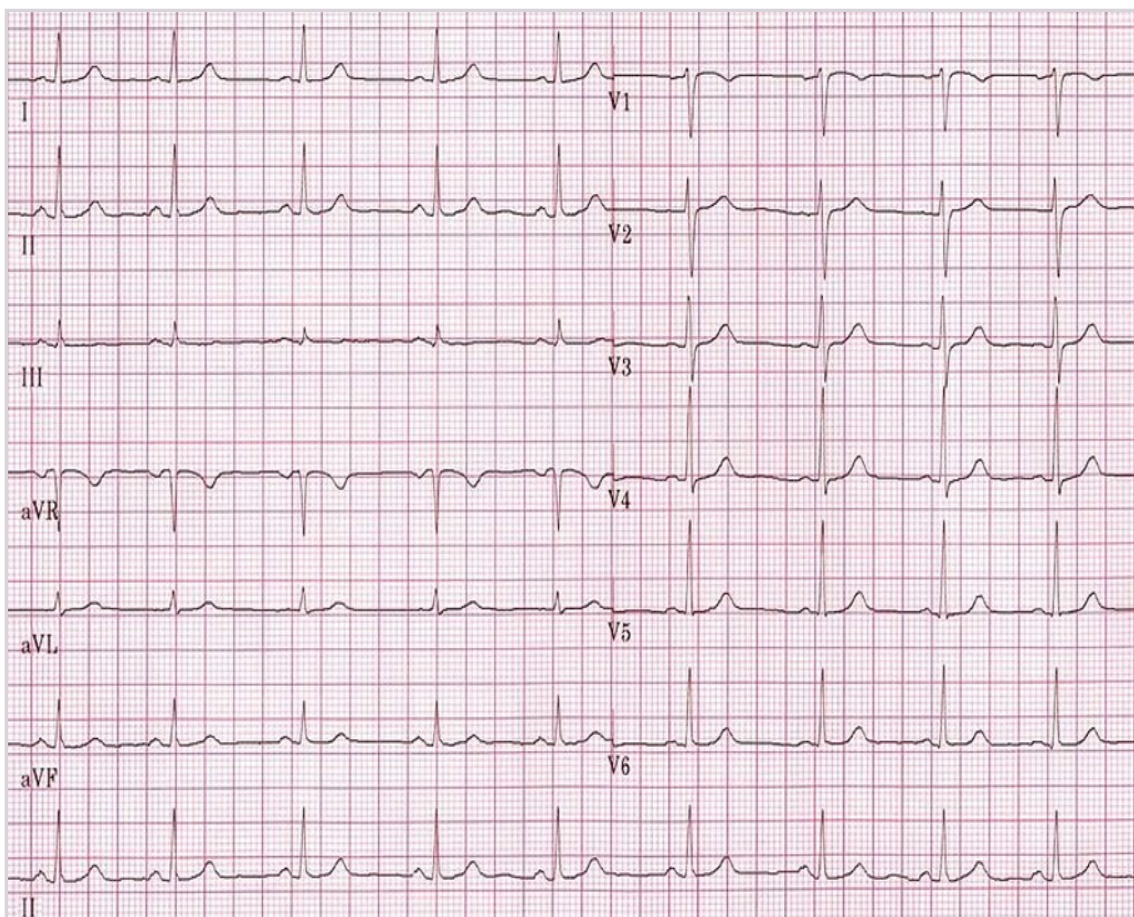
- A X** Leggje pasienten flatt. Gje adrenalin, 1mg/ml, 0,5 ml intramuskulært i låret og masserer innstikksstad
Ved ein alvorleg anafylaktisk reaksjon kan raskt igangsett adrenalinbehandling vere livreddande og skal prioriterast først. Anafylaksi og anafylaktoide reaksjonar kjem av frigjerings av inflammatoriske mediatorar frå mastceller eller basofile celler. Desse mediatorane gjev blant anna bronkokonstriksjon, og vasodilatasjon. Adrenalin gjev både potent bronkodilatasjon og potent vasokonstriksjon og motverkar dermed begge desse effektane. I tillegg hemmar adrenalin frigjerings av inflammatoriske mediatorar og dermed det som driv den anafylaktiske reaksjonen. <https://www.ncbi.nlm.nih.gov/pmc/articles/PMC286326/> <https://indremedisineren.no/2019/12/anafylaksi-alt-du-trodde-du-ikke-visste/>
- B** Gje hydrokortison (Solu-cortef) 200 mg i.v. (steroid) og deretter desklofeniramin 10 mg i.v. (antihistamin)
- C** Starte intravenøs væskebehandling med 1 liter Ringer Acetat med høg infusjonshastigheit
Væskebehandling høyrer også med ved anafylaktisk sjokk, men er prioritert etter administrasjon av adrenalin (sjå andre kommentarar)
- D** Syte for at pasienten har fri luftveg og gje oksygen på maske med reservoar 15 l/minutt
Ut frå sjukehistoria reknar vi med at pasienten har anafylaksi. Inspiratorisk stridor og forlengja ekspirium er då skuld i reaksjonen, og ikkje ein ufri luftveg av andre årsaker. O₂ på maske skal også gjevast, men adrenalin har førsteprioritet (sjå andre kommentarar)

000026392e8b6a25a7

6

Du skriv inn ein 47 år gamal mann som er planlagt operert elektivt for lyskebrokk neste dag. Han kjem gåande til undersøkinga. Han har BMI 32, og bruker salbutamol (kortidssverkande beta-agonist) ved behov for sin kuldeastma. Det er teke rutinemessig preoperativt EKG som vist under.

Kva er vidare nødvendig utgreiing før han skal til operasjon?



- A** Det bør gjerast spirometri og søvnapne-test
Lett kuldeutløyst astma gjev ikkje mistanke om alvorleg lungesjukdom som treng vidare utgreiing før anestesi. Søvnapné kan ein ikkje sikkert utelukke, ein kan også spørje pasienten etter symptom, men det er ikkje nødvendig med ei utgreiing av dette for eit lågrisikoinngrep
- B** Det bør gjerast spirometri og ekko
Pasienten har normalt EKG, og ingen forhold ved tidlegare sjukdomar eller alder som tilseier at ekko skal vere nødvendig før eit lågrisikoinngrep som dette. Lett kuldeutløyst astma gjev ikkje mistanke om alvorleg lungesjukdom som treng vidare utgreiing før anestesi.
- C X** Pasienten treng ikkje vidare utgreiing utover normalt anestesisilsyn
Pasienten er relativt ung, normalt EKG, og kjem gåande til undersøkinga. Han er overvektig, men ikkje alvorleg overvektig, og har ein astma med kjend utløysande årsak og berre behovsmedisinering for denne. For eit lågrisikoinngrep som dette er det ikkje nødvendig med vidare utgreiing for underliggjande alvorleg hjarte- eller lungesjukdom før anestesi
- D** Det bør gjerast preoperativ ekko for å vurdere hjartefunksjon
Pasienten har normalt EKG, og ingen forhold ved tidlegare sjukdomar eller alder som tilseier at ekko skal vere nødvendig for eit lågrisikoinngrep som dette

000026392a8b6a25a7

7

Ein tidlegare frisk mann på 43 år kjem til deg som fastlege fordi han den siste månaden har vore plaga med smerter i korsryggen. Han arbeider i ei lokal industribedrift med relativt tungt arbeid, men har den siste tida vore permittert. Det er ikkje nevrologiske utfall. Utgreiing (inkludert biletdiagnostikk) har ikkje gjeve haldepunkt for at det er nokon alvorleg bakanforliggjande årsak eller indikasjon for kirurgi. Pasienten kjem til fastlegen og fortel at smertene er så plagsame at han har teke nokre tablettar kodein-paracetamol som kona hadde liggjande frå tidlegare. Han opplever at tablettane gjer at smerta blir lindra og at han slappar betre av.

Kva er riktig bruk av smertestillande i denne situasjonen?

- A** Oppstart av ein låg dose opioid i depotformulering to gonger dagleg
B X Det er ikkje indisert med opioid, fokus på aktivitet/meistring
I denne situasjonen er opioid ikkje indisert. Ein kan sjølv sagt tenkje at permitteringa skaper bekymring som påverkar meistringa av smerta hans, og han kan ha nytte av å adressere dette. Men den riktige tilnærminga her er fokus på aktivitet/meistring, å fungere best mogleg trass i smerta.
C Bruk av kodein-paracetamol ved behov, inntil 8 tablettar per dag
D Han skal ikkje ha opioid, men bør få antidepressiva.

000026392a8b6a25a7

8

Du er LIS1 på nattevakt i sjukehus. Ei 67 år gamal kvinne med tablettbehandla diabetes II blir lagd inn med nedsett ålmenntilstand, uro og intense magesmerter. Pasienten er desorientert og har respirasjonsfrekvens 24/min, puls 133/min og blodtrykk 91/52 mmHg. Ho er kald og marmorert på hendene og beina. Arteriell blodgass viser:

Analyse	Svar	Referanseområde
pH	7,02	7,35-7,45
PaCO ₂	2,0 kPa	4,6-5,9
Base excess	-21,4 mmol/L	-3 til +3
HCO ₃ ⁻	3,6 mmol/L	22-26
Laktat	10,9 mmol/L	<2,0
K ⁺	5,9 mmol/L	3,6-4,6
Na ⁺	139 mmol/L	137-145
Glukose	4,3 mmol/L	4,2-6,3
Hb	15,2 g/dL	13,4-15,3

Kva for eit alternativ for væsketerapi er riktigast å starte med hjå denne pasienten?

- A** Albumin 200 mg/mL, 200 mL gjeve over 30 minutt
Feil svar. Pasienten treng rehydrering, og albumin er ikkje førsteval.
B Glukose 50 mg/mL, 1000 mL gjeve over to timar
Feil svar. Pasienten treng betra sirkulasjon. Denne væska vil fordele seg i heile vassfasen til pasienten og derfor i liten grad auke sirkulerande volum. Infusjonstakta er i tillegg for langsam.
C «Isotont saltvatn», 1000 mL gjeve over to timar
Feil svar. Pasienten er svært acidotisk og bør ikkje tilleggsbelastast med klorid som vil gje ytterlegare metabolsk acidose, og dermed også ytterlegare kaliumstigning. Væsketerapien må også vere meir aggressiv enn 1000 mL på to timar.
D X Ringar-acetat, 1000 mL gjeve over 30 minutt
Riktig svar. Ringar fordele seg i ECV, og initialt stort sett intravaskulært. Innhald av K⁺ i Ringar er 4.0 mmol/L, Ringar vil derfor tyne ut og senke kaliumnivået til pasienten.

000026392a8b6a25a7

9

Nyutdanna gartner på 21 år oppsøker fastlegen etter at ho dagen før vart dårleg på arbeid. Ho vart bleik, svimmel og fekk skjelvingar. Ho svimte av, men vakna etter få sekund. Ho opplevde ingen tungpust under anfallet, men kjende seg uvel resten av dagen. Arbeidskollega observerte ingen krampeanfallet. Anfallet oppstod like etter at ho hadde vore i veksthuset og henta julestjerner. Ho fortel at ho er frisk frå tidlegare, og har aldri hatt liknande symptom, korkje på jobb eller heime. Røykjer ikkje, bruker ingen medisinar, og er ikkje gravid. Ho rapporterer ingen symptom frå luftvegane eller mage-/tarmsystemet i samband med hendinga.

Ved undersøking har ho ingen hudutslett, BT og puls er normal. Orienterande statusundersøking utan merknader.

Kva er mest sannsynleg årsak til hendinga?

- A** Epileptisk anfall
Feil svar. Det vart ikkje observert krampar som ved GTK. Absenseliknande anfall blir ikkje følgt av medvitstap.
- B** Anafylaktisk reaksjon
Feil svar. Klinisk symptomutvikling stemmer ikkje. Symptoma går ikkje over av seg sjølv utan behandling. Ho har heller ikkje vore utsett for sannsynleg relevant eksponering som insektsstikk eller medikament.
- C** Akutt stressreaksjon
Feil svar. Det kjem ikkje fram opplysningar om livskriser eller traumatiske kriser, korkje heime eller på jobb. Symptoma oppstod heilt akutt hos ein elles frisk person. Symptoma gjekk heilt tilbake av seg sjølv.
- D X** Forgiftingssymptom
Riktig svar. Akutt forgifting kan arte seg ved plutsleg innsetjande symptom som deretter kan gå over av seg sjølve. Symptombiletet i denne saka er best samsvarande med dette. I gartneri kan det bli brukt ulike veksthemmande plantevernmidde som kan gje slike forgiftingssymptom.

000026392e8b6a25a7

10

Ein 55 år gamal elektrikar har gjennom mange år utført oppgåver med armene over skulderhøgde. Han har også hatt minst fire hendingar med straumgjennomgang. Han har no fått aukande plager med smerter i skuldrene, og har fått påvist AC-leddsartrose i høgge skulder. Fastlegen meiner at dette har samanheng med arbeidet hans og rår han til å søkje sjukdomen godkjend som yrkessjukdom.

Vil sjukdomen til pasienten på dette tidspunktet kunne godkjennast som yrkessjukdom?

- A** Ja, gjenteken straumgjennomgang gjev risiko for vedvarande leddsmerte som yrkessjukdom
Feil svar. Kunnskapsgrunnlaget for samanheng mellom straumgjennomgang og varige muskel-/skjelettlidingar er svakt. I tillegg vil ikkje belastningslidingar i muskel-/skjelettapparatet kunne godkjennast som yrkessjukdom.
- B X** Nei, belastningslidingar i muskel-/skjelettapparatet blir ikkje godkjend som yrkessjukdom
Riktig svar. Belastningslidingar i muskel-/skjelettapparatet finst ikkje på "Yrkessjukdomslista", og vil ikkje kunne godkjennast som yrkessjukdom.
- C** Nei, han må ha gjennomgått relevant behandling før godkjenning som yrkessjukdom
Feil svar. Belastningslidingar i muskel-/skjelettapparatet vil ikkje kunne godkjennast som yrkessjukdom uavhengig om relevant behandling er gjennomført.
- D** Ja, arbeid over skulderhøgde gjev risiko for artose i skulderledd som yrkessjukdom
Feil svar. Belastningslidingar i muskel-/skjelettapparatet vil aldri kunne godkjennast som yrkessjukdom.

000026392e8b6a25a7

11

Jente på 16 år med ADHD er på medisinkontroll til deg som fastlege. Ho har god effekt av sentralstimulerande legemiddel (depotformulering av metylfendiat). Jenta er i tvil om ho skal halde fram med legemiddelbehandling, for ho er redd det vil auke risikoen hennar for å starte med rusmiddel. **Kva for informasjon er mest korrekt å gje pasienten?**

- A** Bruk av sentralstimulerande legemiddel påverkar ikkje risiko for rusbrukslidingar
Forsking viser at bruk av sentralstimulerande legemiddel reduserer risiko for rusbruksliding. Dette kan ein forstå ved at sentralstimulerande legemiddel reduserer impulsivitet. Det er vist at sentralstimulerande legemiddel reduserer risiko for utvikling av komorbide lidingar generelt. Dersom det er etablert ei rusbruksliding, er bruk av sentralstimulerande legemiddel tilrådd med varsemd, og at legemiddelet blir administrert av omsorgsperson for å hindre skadeleg bruk.
- B** Bruk av sentralstimulerande legemiddel er tilrådd ved rusbrukslidingar
Forsking viser at bruk av sentralstimulerande legemiddel reduserer risiko for rusbruksliding. Dette kan ein forstå ved at sentralstimulerande legemiddel reduserer impulsivitet. Det er vist at sentralstimulerande legemiddel reduserer risiko for utvikling av komorbide lidingar generelt. Dersom det er etablert ei rusbruksliding, er bruk av sentralstimulerande legemiddel tilrådd med varsemd, og at legemiddelet blir administrert av omsorgsperson for å hindre skadeleg bruk.
- C** Bruk av sentralstimulerande legemiddel aukar risiko for rusbrukslidingar
Forsking viser at bruk av sentralstimulerande legemiddel reduserer risiko for rusbruksliding. Dette kan ein forstå ved at sentralstimulerande legemiddel reduserer impulsivitet. Det er vist at sentralstimulerande legemiddel reduserer risiko for utvikling av komorbide lidingar generelt. Dersom det er etablert ei rusbruksliding, er bruk av sentralstimulerande legemiddel tilrådd med varsemd, og at legemiddelet blir administrert av omsorgsperson for å hindre skadeleg bruk.
- D X** Bruk av sentralstimulerande legemiddel reduserer risiko for rusbrukslidingar
Forsking viser at bruk av sentralstimulerande legemiddel reduserer risiko for rusbruksliding. Dette kan ein forstå ved at sentralstimulerande legemiddel reduserer impulsivitet. Det er vist at sentralstimulerande legemiddel reduserer risiko for utvikling av komorbide lidingar generelt. Dersom det er etablert ei rusbruksliding, er bruk av sentralstimulerande legemiddel tilrådd med varsemd, og at legemiddelet blir administrert av omsorgsperson for å hindre skadeleg bruk.

000028392e8b6a25a7

12

8 år gamal gutt o foreldra hans kjem til deg som fastlege for å undersøkje overdriven blunking, som blir forstått som tics. Guten merkar ikkje at han blunkar, og fungerer godt på skule, sosialt og heime. Foreldre er bekymra for utvikling av Tourettes syndrom då far har store plager med det.

Kva for eit tiltak er mest korrekt?

- A** Tilviser til PPT for kartlegging
Vignett skildrar enkle motoriske tics som ikkje påverkar funksjon, og det er ikkje indikasjon for vidare utgreiing. Dersom tics aukar og gjev funksjonssvikt, vil det vere indikasjon for utgreiing på eit seinare tidspunkt.
- B** Tilviser til BUP for utgreiing
Vignett skildrar enkle motoriske tics som ikkje påverkar funksjon, og det er ikkje indikasjon for vidare utgreiing. Dersom tics aukar og gjev funksjonssvikt, vil det vere indikasjon for utgreiing på eit seinare tidspunkt.
- C X** Avdramatisere tics i denne alderen
Vignett skildrar enkle motoriske tics som ikkje påverkar funksjon, og det er ikkje indikasjon for vidare utgreiing. Dersom tics aukar og gjev funksjonssvikt, vil det vere indikasjon for utgreiing på eit seinare tidspunkt.
- D** Tilviser til EEG
Vignett skildrar enkle motoriske tics som ikkje påverkar funksjon, og det er ikkje indikasjon for vidare utgreiing. Dersom tics aukar og gjev funksjonssvikt, vil det vere indikasjon for utgreiing på eit seinare tidspunkt.

000028392e8b6a25a7

13

Ein 43 år gamal, tidlegare frisk, slank mann er tilvist frå fastlegen pga. nyoppdaga hypertensjon, med BT 160/95 mmHg. Fastlege har no starta behandling med angiotensin 2 reseptorblokkaren valsartan (Diovan). Pasienten fortel at han det siste året har hatt ei rekkje episodar der han blir akutt uvel med hjartebank, sveitte og hovudverk. Han har akkurat skaffa seg heime-BT målar, og målte under eit slikt anfall BT 175/98 mmHg. Fastlegen har alt teke nokre utgreiingsprøvar for mogleg sekundær hypertensjon. Aldosteron/renin-ratio teken før oppstart Diovan var normal, og kort deksametason suppresjonstest teken rett før poliklinisk time, viste normal suppresjon av kortisol.

Kva for nokre ytterlegare utgreiingsprøvar bør takast, basert på anamnese og funn?

- A MR hypofyse
- B X** Metanefrin i plasma
Sjukehistorie med «anfalsanamnese» gjev mistanke om feokromocytom. Denne tilstanden er mykje sjeldnare enn primær hyperaldosteronisme, men denne diagnosen er utelukka hos denne pasienten.
- C Stimuleringstest med ACTH-analog (synacthentest)
- D Binyrevenekateterisering

000026392e8b6a25a7

14

Ein 52 år gamal mann får teke MR av hovudet på grunn av hovudverk og ein 4 cm stor hypofysesvulst blir funnen. Som ledd i utgreinga blir det målt ei rekkje hormon i ein morgonprøve. Ein finn:

Prøve	Aktuell verdi	Referanseverdi
TSH	3,8 mIE/L	0,4 – 4,5
Fritt T4	18,2 pmol/L	9,5 – 22,0
IGF-1	6 nmol/L	7 – 27
Veksthormon	3,1 mg/L	< 4,4
Prolaktin	12244 mIE/L	53 – 360
LH	2,2 IE/L	0,8 – 7,6
Testosteron	6,0 nmol/L	6,7 – 31,9
ACTH	7,1 pmol/L	2,0 – 11,6
Kortisol	308 nmol/L	120 – 600

Korleis skal ein best handtere denne pasienten?

- A Starte behandling med somatostatinanalog
- B Observere tilstanden, dei viktige hormonprøvene er normale
- C Tilvise til nevrokirurgisk avdeling for operativ behandling av hypofysesvulsten
- D X** Starte behandling med dopaminagonist
Makroprolaktinom responderer vanlegvis svært godt på behandling med dopaminagonistar med raskt fall i prolaktinnivå og skrumping av svulsten. Det er svært sjeldan desse svulstane treng å fjernast operativt.

000026392e8b6a25a7

15

Du er LIS på ortopedisk avdeling og har postansvar for ei 82 år gammel kvinne som vart operert for hoftebrot for 15 dagar sidan. Frå tidlegare har ho hatt øsofagitt, og ho bruker omeprazole fast av den grunn. Ho har ikkje tidlegare brukt brotførebyggjande medikamentell behandling. Det er målt total-25-hydroksy-vitamin D til 56 nmol/L (ref. 50-150 nmol/L).

Kva er beste behandling utover tilskot av kalk og vitamin D?

A X Zoledronsyre infusjon (bisfosfonat)

Beste svar. Zoledronsyre gjev brotførebyggjande effekt i lang tid (1-3 år) etter ein infusjon, og er dokumentert å gje brotførebyggjande effekt etter hoftebrot (sjølv utan føregåande bentettleiksmåling for seleksjon ut frå bentettleik), og han gjev ikkje gastrointestinale biverknader.

B Raloxifen tablettar (selektiv østrogenreseptormodulator)

Ikkje beste svar. Raloxifen er vist å førebyggje ryggbrot, men har ikkje dokumentert effekt mhp. ikkje-vertebrale brot.

C Teriparatide injeksjonar dagleg i 2 år (parathyreoideahormon)

Ikkje beste svar. Slik behandling vil også gje brotførebyggjande effekt, men ho er ikkje førstevalsbehandling fordi ho er mykje dyrare enn zoledronsyre, og ho er også mykje meir krevjande for pasienten.

D Alendronat tablettar (bisfosfonat)

Ikkje beste svar. Alendronat tablettar har som vanleg biverknad øsofagitt, dessutan er iv zoledronsyre meir effektiv brotførebygging då studiar viser at etterleving mhp. alendronat er suboptimal.

000028392e8b6a25a7

16

Ein mann på 40 år oppsøker fastlegen på grunn av hjartebank og auka varmekjensle siste halvår. Han har gått noko ned i vekt og kjenner seg meir sliten enn vanleg. Han har eit diffust struma. Pasienten røykjer 10–20 sigarettar om dagen. Han har stort sett vore frisk tidlegare. Du ordinerer blodprøvar og det blir påvist monaleg forhøgja fritt tyroksin og suppressert tyreoida stimulerande hormon (TSH), og forhøgja titer av antistoff mot TSH-reseptor.

Kva slags behandling bør pasienten ha?

A X Thyreostatikum (karbimazol)

Pasienten har Graves sjukdom ut frå sjukehistorie og blodprøvesvar. Karbimazol er då førsteval av behandling hos dei fleste, blant anna fordi det er meir skånsamt enn radiojod dersom pasienten har augeaffeksjon som exophthalmus.

B Tyreoidektomi

Er ikkje førsteval, men kan vere aktuelt i tilfelle biverknader av karbimazol og ved stort struma.

C Radiojodbehandling

Er eit alternativ til karbimazol, men er kontraindisert ved exophthalmus og i tilfelle pasienten røykjer.

D Antiflogistika

Betre eigna ved subakutt tyreoiditt.

000028392e8b6a25a7

17

I akuttmottaket på indremedisinsk avdeling tek de imot ein 74 år gammel mann som fekk diagnosen type 2 diabetes for 7 år sidan. Han har i 6–8 veker hatt eit illeluktande sirkulært utstansa sår, plantart over 3. metatarsalhovud på venstre fot. Diameter er 3 cm og det blir palpert ned til bein midt i såret der det er litt puss. Det er palpabel puls i a. dorsalis pedis og a. tibialis posterior.

Kva er riktig tiltak akutt?

A X Ta prøve til bakteriedyrking og MR framfot. Start med antibiotika.

Riktig svar. Palpasjon av beinvev indikerer sannsynleg osteomyelitt. Blir diagnostisert med MR. Pga fare for sepsis og at etiologisk agens som oftast er gule stafylokokkar, blir det starta med oxacillin i tillegg til ciprofloxacin pga fare for gram negative stavar før dyrkingssvar ligg føre.

B Start opp med intravenøs insulinbehandling med blodglukosemål under 10 mmol/l.

Dette vil ikkje påverke prognosen til pasienten der og då, men kan bli aktuelt etter kvart.

C Start med total trykkavlasing.

Her manglar rask behandling med antibiotika som kan førebyggje sepsis

D Tilvise pasienten til karkirurg for rask operativ behandling.

Her manglar også rask behandling med antibiotika og MR for å avdekkje eventuell osteomyelitt.

000028392e8b6a25a7

18

Ei 32 år gammel kvinne adoptert frå Sør-Korea kjem til deg som fastlege til første svangerskapskontroll i veke 12.

Kroppsmasseindeks er 25,6 kg/m², BT 110/70 mmHg. Hba1c 39 mmol/mol (ref. 20-42).

Kva er mest korrekt oppfølging av henne med tanke på svangerskapsdiabetes?

- A Ho har tre ulike risikofaktorar for svangerskapsdiabetes (overvekt, asiatisk opphav og førstegongsgravid over 25) og bør derfor alt no tilvisast til fødeavdeling for oppfølging av svangerskapsdiabetes
- B Det er ikkje behov for vidare oppfølging då Hba1c er normal
- C X Ho bør utføre glukosebelastning i uke 24–28 pga. risikofaktorane: Overvekt, asiatisk opphav og førstegongsgravid over 25
Dette er beste svaralternativ. I samsvar med gjeldande retningslinjer er det å vere over 25 år som førstegongsfødande, ha KMI over 25 og ha asiatisk opphav alle risikofaktorar som gjer at ein bør screenast for svangerskapsdiabetes med glukosebelastning. Hba1c kan brukast fram til veke 16. I samsvar med retningslinjene for svangerskapsdiabetes er Hba1c på 48 eller over diagnostisk for diabetes, medan Hba1c mellom 41 og 47 gjev auka risiko for svangerskapsdiabetes og kvinna bør i tillegg til råd om kost og mosjon instruerast i eigenmålingar av blodsukker.
- D Ho bør gjere kontrollmålingar av blodsukker heime, fastande og 2 timar etter måltid då ho har ein grensehøg Hba1c

000020392e8b6a25a7

19

21 år gammel kvinne kjem til deg på legevakt (2 timars reise til næraste sjukehus) pga. vaginalbløding. Ho hadde siste menstruasjon for 6 veker sidan. Tok graviditetstest for ei veke sidan, og den var (svakt) positiv. Ho har litt murrande magesmerter, mindre enn ved normal menstruasjon. Ho er i god ålmenntilstand. Ved gynekologisk undersøking er cervix lukka, så vidt litt bløding. Uterus er knapt forstørra, lett øm, ingen oppfyllingar til sidene.

Kva er her den beste strategien for å avgjere om det er normalt eller patologisk svangerskap?

- A Ta cervixcytologi og Chlamydia/Gonorrhoeaprøve frå cervix for å identifisere anna blødingsårsak
- B Tilvise til sjukehuset for ultralydundersøking i løpet av nokre dagar for å stadfeste vital intrauterin graviditet
- C X Ta serum hCG (humant choriogonadotropin) i dag og på nytt om 2 dagar
*Korrekt:
Ho har god ålmenntilstand og ingen funn som tilseier akutt, dramatisk sjukdom som treng innlegging. (Som ålmennelege har du neppe tilgang på vaginal ultralydundersøking, abdominal ultralyd kan påvise vital intrauterin graviditet frå veke 7).
Då er den mest avklarande undersøkinga å måle serum hCG: dobling ilar 2 døgn tyder sterkt på normalt svangerskap. (Då kan du ev. gå vidare med cervixcytologi/Chlamydia).
Svakare stigning enn dobling kan tyde på patologisk svangerskap.
Ved fallande verdi tyder dette mest på spontanabort, då bør det tilkome vaginalbløding der ein gjerne kan sjå også svangerskapsprodukt gjennom mormunnen/i det som er kvittert.
Ved anten kraftig bløding eller kraftige smerter eller påverka ålmenntilstand vil spesialistkonsultasjon vere påkravd.*
- D Tilvise som strakshjelp til sjukehuset med mistanke om ekstrauterin graviditet

000020392e8b6a25a7

20

Eit nyfødd barn fekk Apgar score 2-3-4 etter 1, 5 og 10 min trass i at barnelege raskt fekk gjeve adekvat ventilering med bag og maske. Navlesnorsblodprøvar viste pH 7,00 og base excess (BE) – 13 i arterien og pH 7,02 og BE -12,5 i venen.

Kva er diagnosen og prognosen?

- A** Metabolsk acidose. Låg risiko for varig fødselskade
Blodverdiane viser metabolsk acidose som passar med låg Apgar score. Apgar score < 5 etter 10 min gjev høg risiko for varig fødselskade.
- B** Respiratorisk acidose. Låg risiko for varig fødselskade
Ved respiratorisk acidose vil adekvat ventilering raskt gje normal Apgar score. Blodverdiane er for låge for ein respiratorisk acidose. Apgar score < 5 etter 10 min gjev høg risiko for varig fødselskade.
- C X** Metabolsk acidose. Høg risiko for varig fødselskade
Blodverdiane viser metabolsk acidose som passar med låg Apgar score. Apgar score < 5 etter 10 min gjev høg risiko for varig fødselskade.
- D** Respiratorisk acidose. Høg risiko for varig fødselskade
Ved respiratorisk acidose vil adekvat ventilering raskt gje normal Apgar score. Blodverdiane er for låge for ein respiratorisk acidose. Apgar score < 5 etter 10 min gjev høg risiko for varig fødselskade.

000028392e8b6a25a7

21

Du er ålmennelege. Ei frisk førstegongsfødande og normalvektig kvinne på 27 år kjem til svangerskapskontroll i veke 36. Blodtrykket blir målt til 140/90 mmHg, medan ho tidlegare har hatt rundt 115/80 mmHg. Urin stix er negativ. Ho kjenner seg frisk og kjenner godt med liv.

Kva er beste tiltak vidare som ålmennelege?

- A X** Ny blodtrykkskontroll og urin-stix-screening om eit par dagar. Be ho kontakte deg eller sjukehuset dersom ho får teikn på sterk pannehovudverk, magesmerter eller lite liv.
*Det er fleire grupper kvinner som har auka risiko for preeklampsi, og desse bør tilbydast førebygging med lågdose acetylsalicylsyre frå veke 12. Lågdose acetylsalicylsyre har ingen dokumentert positiv effekt ift. preeklampsiutvikling dersom medikasjonen blir starta etter veke 16, og dette blir derfor ikkje tilrådd.
Hypertensjon i graviditeten er definert som ≥ 140 mmHg systolisk BT og/eller ≥ 90 mmHg diastolisk BT. Hjernebløding er ein frykta komplikasjon ved preeklampsi, og autoreguleringa av blodtrykket i hjernen verkar ikkje over 160 mmHg. Antihypertensiv behandling blir derfor starta hos elles friske gravide med nyoppstått hypertensjon der systolisk blodtrykk er ca 150 mmHg. Hos kvinner med kronisk hypertensjon vil blodtrykksbehandlinga vere meir aggressiv, med tanke på langtidseffektar på endeorgana (nye/hjarte/hjerne etc). Du ønskjer ikkje vente lenge med å kontrollere kvinna (og blodtrykket og urinen), då 20 % av alle gravide som startar med hypertensjon, etter kvart utviklar proteinuri (ev. eit anna preeklampsi-teikn i tillegg til hypertensjonen). Alle gravide med risiko for preeklampsi (slik som denne kvinna med nyoppstått hypertensjon) bør informerast om subjektive symptom på organsvikt ved preeklampsi (lite liv pga placentarsvikt, (panne)hovudverk pga alvorleg hypertensjon og eklampsifare, magesmerter pga HELLP/leveraffeksjon eller abruptio placenta pga placentarsvikt).*
- B** Ny blodtrykks-kontroll om to veker, då kvinna ikkje har preeklampsi. Be ho kontakte deg eller sjukehuset dersom ho kjenner sterk pannehovudverk, magesmerter eller lite liv.
- C** Kvinna blir tilvist til sjukehus same dag for evaluering av behov for antihypertensjon
- D** Kvinna blir tilrådd oppstart lavdose acetylsalicylsyre, fordi ho har høg preeklampsisrisiko

000028392e8b6a25a7

22

Du er ålmennelege. Kvinne 67 år klagar over at ho «kjenner ein kul i underlivet» og at «skjeden rammar ut». Symptoma hindrar henne i å gjennomføre samleie og skjeden kjennest tørr. Ho har ingen avførings- eller vasslatingsplager. Ho var hos deg til normal livmorhalssscreening for 1 år sidan. Ho hadde menopause 52 år gamal og bruker ikkje hormon.

Kva er første trinn vidare som ålmennelege?

- A Tilbyr pessarring og lokal østrogenbehandling for å førebyggje vidareutvikling av prolaps, og i tillegg kontroll av prolaps og ringen kvar 6. månad
- B X** Føreslår abdominal og vaginal undersøking for å vurdere årsaka til kulkjensla
Korkje ålmennelegen eller kvinna veit sikkert årsaka til underlivsplagene, og abdominal og gynekologisk undersøking bør vere første tiltak.
Det er ikkje rimeleg å starte med pessarring-behandling før ein har undersøkt årsaka til plagene kvinna har. Ein kan gjerne oppfordre til bekkenbotntrening, sjølv om den neppe er effektiv ved store prolapsar.
Siden kvinnen har lokale urogenitale plager, kan hun anbefales vaginal østrogenterapi (kun kontraindisert hos kvinner med pågående eller tidlige brystkreft med østrogenreseptorer).
- C Informerer om at ho bør trene bekkenbotnen og at ho bør bruke vaginalt østrogen (ho har ikkje hatt hormonsensitiv brystkreft)
- D Tilviser til spesialist for vurdering av vaginalt framfall, behandlingstilbod, inkludert pessarring og operativ vurdering

000028392e8b6a25a7

23

Du er LIS på ein sengepost der de har fått innlagt inn ein 79 år gamal mann med vekt på 48 kg og BMI på 16.5 kg/m². Han har emfysem. De har gjort kostregistrering og trass i bruk av supplerande næringsdrikk, får han ikkje i seg tilstrekkeleg næring.

Kva er mest riktig som neste tiltak med tanke på ernæringsstatus?

- A Leggje inn sentralt venekateter og starte total parenteral ernæring
Feil
- B Kontrollere vekt 4 veker seinare ved ein kontroll hos fastlege
Feil
- C Gje næringstilskot med fortjukningsmiddel
Feil
- D X** Leggje ned nasogastrisk sonde og starte sondeernæring
Sondeernæring vil vere det riktige valet i denne situasjonen. Samanlikna med TPN er det rimelegare og har mindre komplikasjonar

000028392e8b6a25a7

24

Ein 23 år gamal mann kjem til ditt legekontor då han kjenner seg utsliten. Han studerer, men har problem med å følgje undervisninga fordi han er slapp. Han fortel at han har gått ned ca 10 kg det siste året. I periodar har han hatt låge magesmerter som har kome etter måltid, og i det siste også kvalme og oppkast. Avføringa har vore laus i konsistensen, men lys brun av farge. Han er svært tynn, veg berre 52 kg og er 180 cm høg. Ved undersøkinga er han nokså øm ved palpasjon av abdomen. Hb = 11,0 g/dL (ref. 13,4-17,0), CRP 76 mg/L (ref. < 5).

Kva er beste tiltak?

- A Søkje han til kirurgisk poliklinikk for rectoscopi
Han treng innlegging for parenteral ernæring, rask utgreiing og målretta medikamentell og ev. kirurgisk behandling for svært sannsynleg avansert Crohns sjukdom.
- B Bestille koloskopi innan 1 veke
Han treng innlegging for parenteral ernæring, rask utgreiing og målretta medikamentell og ev. kirurgisk behandling for svært sannsynleg avansert Crohns sjukdom.
- C X** Leggje han inn ved sjukehuset som strakshjelp
Ja, klart beste alternativ då sjukehistoria er blomstrande med tanke på avansert Crohns sjukdom med sannsynlege problematikkar som stenosar, abscessar og fistlar. Primært treng han parenteral ernæring, spesielt om kirurgi skulle bli aktuelt.
- D Bestille CT abdomen innan 1 veke
Nei, han treng innlegging for parenteral ernæring, rask utgreiing og målretta medikamentell og ev. kirurgisk behandling for svært sannsynleg avansert Crohns sjukdom.

000028392e8b6a25a7

25

NB Fasit ble endret på dette spørsmålet! Opprinnelig fasit er markert med X, poengiving til eksamen er gitt i 2. kolonne

Du er LIS-lege i akuttmottak ved eit mindre sjukehus. Ein 56 år gamal mann kjem inn med bløding per anum. Han har systolisk blodtrykk på 90mmHg og puls 130/min.

Kva skal vere første behandlingstiltak?

- A Kolonoskopi for å finne blødingskjelda
Dette tek uansett tid ved eit mindre sjukehus, og pasienten skal først stabiliserast hemodynamisk, om mogleg.
- B Gastroskopi for å stanse blødinga
Dette tek uansett tid ved eit mindre sjukehus, og pasienten skal først stabiliserast hemodynamisk, om mogleg.
- C Ta Hb og gje blodtransfusjon basert på Hb-verdien
Hb-måling hastar mindre og kan vere villeiande fordi Hb fell berre gradvis etter kvart som væske blir rekruttert til blodbana frå interstitiet.
- D Gje væskebehandling intravenøst
Oppgaven tas ut etter sensur jf. psykometrinotat.

Væskebehandling er livreddande i denne situasjonen.

000026392e8b6a25a7

26

Ein 26 år gamal tidlegare frisk mann søker lege fordi han har vore kvalm og uvel etter ein sydentur. Han kom heim fire dagar før han søkte lege. Det vart teke prøvar med tanke på viral hepatitt.

- Anti HBs positiv
- Anti HBc negativ
- HBsAg negativ
- Anti HCV positiv
- HCV RNA negativ

Kva er rett tolking av labortoriesvara?

- A Pasienten kan nyleg vere smitta med hepatitt C
Feil, anti HCV ikkje positiv før HCV RNA.
- B Pasienten kan nyleg vere smitta med hepatitt B
Feil, HBsAg negativ - anti HBsAg positiv, ikkje aktuelt ved nyleg smitte.
- C Pasienten har vore smitta med hepatitt C og er vaksinert mot hepatitt B
Riktig, berre anti HBsAg taler for vaksinasjon, ikkje HBV smitte.
- D Pasienten er smitta med hepatitt B og vaksinert mot hepatitt C
Feil, hepatitt C vaksine eksisterer ikkje.

000026392e8b6a25a7

27

24 år gamal kvinneleg student kjem til fastlegen med diaré, luftplager og problem med å halde vekta. Meiner huo toler gjærbakst dårleg. Blodprøvar viser DQ2+/DQ8-, positive antistoff for transglutaminase.

Kva er riktig vurdering av funna?

- A Ikkje sikker cøliaki. Glutenfri kost er uansett indisert, ytterlegare utgreiing er ikkje nødvendig
Feil, det er viktig å avklare om det faktisk ligg føre cøliaki, uavhengig av glutensensitivitet.
- B Pasienten har sannsynleg cøliaki. Dersom diagnosen blir stadfesta, bør ho kome til årlege endoskopikontrollar med biopsi for å sjekke compliance og sjukdomsutvikling uavhengig av symptom
Feil, årlege kontrollar er ikkje nødvendig dersom pasienten blir symptomfri på glutenfri kost.
- C Mistanke om cøliaki, men det må stadfestast med duodenalbiopsiar
Riktig, hos vaksne krev ein histologisk verifisering.
- D Pasienten har verifisert cøliaki og bør starte med glutenfri kost
Nei, hos vaksne krev ein histologisk verifisering.

000026392e8b6a25a7

28

Ein 65 år gamal mann med kjend alkoholisk leversjukdom med cirrhose kjem inn til medisinsk avdeling med spent ascites, moderat ikterisk og med leverencefalopati grad 2–3. Pårørande opplyser at pasienten er vorten merkbar dårlegare dei siste 4–5 dagane.

Kva for ei undersøking vil mest sannsynleg raskast avklare vidare behandlingsval?

- A Blodkultur med dyrking for aerobe og anaerobe bakteriar
Svar på blodkultur ligg først føre etter 1–2 dagar, uansett ikkje optimal undersøking ved mistanke om spontan bakteriell peritonitt.
- B Blodprøvar med kvantitering av CRP, leukocyttar og nøytrofile
Ikkje nødvendigvis særleg auka ved spontan bakteriell peritonitt, skil ikkje frå andre infeksjonstypar.
- C Diagnostisk ascitespunksjon med dyrking for aerobe og anaerobe bakteriar
Gjev ikkje rask diagnostisk avklaring, minimum 1–2 dagar før svar.
- D X Diagnostisk ascitespunksjon med teljing av leukocyttar og nøytrofile
Teljing av leukocyttar/nøytrofile i ascitesvæske gjev rask avklaring om det ligg føre spontan bakteriell peritonitt.

000028392e8b6a25a7

29

Ein 12 år gamal gut kjem til deg som fastlege, og mor fortel at han et lite. Han pirkar mest i maten og har stagnert i vekt trass i at han har strekt seg 11 cm i høgd siste året. Du får fram at han merkar at maten stoppar under svelging og han nemner skillingsbollar og kjøtmiddagar som spesielt vanskeleg å få svelgt ned. Drikke er aldri noko problem. Han har ikkje smerte dersom ikkje maten stoppar heilt opp og gulpar ikkje opp mat. Ellers er guten frisk med unntak av ganske uttalte allergiske plager.

Kva er riktig tiltak?

- A Føreskrive en protonpumpehemmar som omeprazole
Symptombiletet er ikkje typisk for reflukssjukdom, slik at prøvebehandling med ein protonpumpehemmar er lite eigna
- B Tilvise til rtg øsofagus med kontrast og videosekvens
Røntgen kan vise obstruksjon, men ikkje slimhinneforandringar som bør mistenkjast her.
- C Tilvise for 24t pH-måling
- D X Tilvise til gastroskopi med biopsiar
Vi mistenkjer eosinofil øsofagitt (eller kombinasjon med refluxøsofagitt) og treng gastroskopi med biopsiar for diagnosen. I hans unge alder vil undersøkinga bli gjort i generell anestesi.

000028392e8b6a25a7

30

Ei 68 år gamal kvinne på legekantoret presenterer aukande plager med periodar med laus, ofte vasstynn avføring, med opp til 15 tømningar i døgnet. Ho har problem med å nå toalettet tidsnok ved trong til tømning og er plaga med lekkasje av avføring. Dette hemmar henne sosialt. Det er ikkje synleg blod i avføringa, og det er ikkje medfølgjande smerter eller luftplager. Ho har ikkje feber, nattesveitte eller vekttap, og det synest ikkje å vere nokon relasjon av plagene til spesielle matvarer. Det blir ikkje gjort nokon funn av patologi ved klinisk undersøking.

I blodprøver er det normale verdier for hemoglobin, leukocyttar, C-reaktivt protein (CRP), natrium, kalium, kreatinin og transferrinmetning. Kalprotektin i avføringsprøve er innanfor normalområdet og test på okkult blødning (Hemofec) er negativ i 3 av 3 prøver.

Kva er det riktigaste tiltaket no?

- A Nukleærmedisinsk undersøking på malabsorpsjon av gallesyrer
Feil
- B Magnetresonans- (MR) avbiling av tynntarmen
Feil
- C X Ileokoloskopi med biopsiar
Ileokoloskopi med biopsiar av høgre colonhalvdel med tanke på mikroskopisk kolitt. Gastroskopi med duodenalbiopsiar kan vere riktig seinare, men cøliaki debuterer oftast ikkje i hennar alder. Utgreiing av sjukdom i tynntarmen er ikkje indisert som første undersøking. Gallesyremalabsorpsjon kan gje same symptom/kliniske bilete, men koloskopi kjem før i utgreiinga pga. at ein då samtidig usannsynlegjer malign sjukdom i colon.
- D Gastroskopi med duodenalbiopsiar
Feil

000028392e8b6a25a7

31

Ei 50 år gamal kvinne oppsøker legevakta på grunn av konstante og aukande magesmerter i øvre høgre kvadrant som varer i veker tid. Ho er tidlegare frisk og har stabil vekt og normal avføring. Ved klinisk undersøking er ho afebril, lett trykkøsm under høgre costalboge, ikkje sleppøsm og har ikteriske sklera. Blodprøvene viser normale leukocyttar, CRP og amylase, men forhøgja bilirubin på 109 umol/L (ref. <15).

Kva er mest sannsynlege diagnose?

- A Kolecystitt
Ikterus svært sjeldan ved kolecystitt, i tillegg ingen sleppøsmheit og normale infeksjonsprøvar.
- B Pancreaskreft
Kort sjukehistorie og ingen andre symptom eller teikn som indikerer pancreaskreft.
- C X** Koledochuskonkrement
Smertelokalisasjon, normale infeksjonsparamtrar og ikterus gjer dette til mest sannsynlege diagnose.
- D Appendicitt
Smertelokalisasjon og ikterus peikar ikkje i retning av appendicitt.

000020392e8b6a25a7

32

Vakthavande LIS på lokalsjukehus tek fredag ettermiddag i mot ein 83 år gamal mann som kjem inn med septisk sjokk. Han er tidlegare stort sett frisk, men har kjent gallestenssjukdom og er ved innkomst smertepåverka, trykkøsm under høgre costalboge, temp. 39.5, BT 90/60 mmHg, puls 96 regelmessig, klam og sveitt i huda og ikterisk. Blodprøvesvar viser leukocyttar 23 $10^9/L$ (ref 3,5 - 8,0), CRP 299 mg/L (ref < 5), bilirubin 156 umol/L (ref <25) og du mistenkjer septisk kolangitt.

Kva er beste tiltak?

- A X** Intravenøs antibiotika og endoskopisk eller percutan galleavlastning
Septisk kolangitt er ein livstrugande tilstand og skal behandlast omgåande med adekvat antibiotika og endoskopisk eller percutan galleavlastning.
- B Peroral antibiotika og intravenøs væske
Rask galleavlastning er det viktigaste behandlingstiltaket ved septisk kolangitt med antatt obstruksjon av gallegangen og antibiotika skal gjevast intravenøst.
- C Intravenøs antibiotika og observasjon på sengeposten over helga
Rask galleavlastning er det viktigaste behandlingstiltaket ved septisk kolangitt med antatt obstruksjon av gallegangen.
- D Pasienten blir ved innkomst vurdert som terminal og inga vidare aktiv behandling setjast i verk
Pasienten verkar ikkje terminal, og tilstanden vil effektivt kunne behandlast med intravenøs antibiotika og galleavlastning.

000020392e8b6a25a7

33

NB Fasit ble endret på dette spørsmålet! Opprinnelig fasit er markert med X, poengiving til eksamen er gitt i 2. kolonne

50 år gamal alkoholikar, storøykjar med kjend alkoholisk leversjukdom sit heime og ser på TV då han blir kvalm og plutselig kastar opp store mengder friskt blod. Han får ein nabo til å køyre seg ned på legevakta der du sit. Pasienten kjem inn på båre. Han er bleik, men klar og orientert. Det luktar alkohol av han.

Kva for eit tiltak skal utførast først?

- A X 0** Legg inn 2 grove kanylar intravenøst og heng opp væske
Oppgaven tas ut etter sensur jf. psykometrinotat.
Dette er førsteprioritet og skal gjerast straks. Dersom pasienten går i blødingssjokk, kan det vere svært vanskeleg å få kanylert han.
- B 0 Tek blodprøve og analyserer Hb så fort som mogleg
Kan også vente
- C 0 Måler blodtrykk og tel puls
Kan vente
- D 0 Ringjer næraste sjukehus for å få pasienten lagt inn som strakshjelp
Kan vente nokre minutt

000020392e8b6a25a7

34

45 år gammel kvinne operert for adipositas med gastric bypass for 4 år siden. Elles frisk. No 4 dager diffuse intermitterende buksmerter og kvalme. Frå i natt utspilt abdomen, kvalme, oppkast og sterke konstante diffuse magesmerter.

Kva er mest sannsynlege diagnose?

- A X** Intern herniering av tynntarm
Mest sannsynleg og viktig å tenkje på ut frå tidlegare operasjon og sjukehistorie.
- B** Gastroenteritt
Lite sannsynleg.
- C** Cholecystolithiasis
Kan vere diagnose dersom pasienten hadde hatt ekstremt stort vekttao etter operasjonen. Men er svært sjeldan.
- D** Ulcus i ventrikkelresten
Veldig lite sannsynleg.

000028392e8b6a25a7

35

45 år gammel tidlegare frisk kvinne som i nokre dagar har hatt diffuse, intermitterende smerter under høgre costalboge. Vakna i natt av sterke, konstante, sentrale magesmerter, med utstråling til begge hypokondriar og bak i ryggen. Oppsøkte legevakta der pasienten var trykkøo i øvre del av abdomen, utspilt abdomen, ikkje generell peritonitt. Blodprøvar viste:

Prøve	Prøvesvar	Referanseområde
CRP mg/L	80	<5
Leukocyttar 10 ⁹ /L	13,5	4-11
ALAT U/L	100	10-70
ALP U/L	200	35-105
Bilirubin umol/L	135	5-25
Amylase U/L	550	25-120

Kva er mest sannsynlege tentative diagnose?

- A X** Gallekonkrementutløst pancreatitt
Både klinikk og blodprøvar taler for at dette er korrekt diagnose.
- B** Cholecystolithiasis (konkrement i galleblære)
Kan vere, men blodprøvane taler for noko anna.
- C** Cholecystitt (galleblærebetennelse)
Kan vere, men blodprøvar taler for noko anna.
- D** Ulcus ventrikuli
Kan vere, men blodprøvane taler for noko anna.

000028392e8b6a25a7

36

Ei 31 år gammel kvinne kjem til deg som hennar fastlege som siste ØH-time fredag ettermiddag. Ho er tidlegare frisk. Ho er operert på lokalsjukehuset for 9 dagar sidan og utskreven for 8 dagar sidan for ein ukomplisert appendisitt. Ho har siste 2 døgn utvikla ei sjukdomskjensle og ei diffus magesmerte i nedre del av abdomen. Ho er palpatorisk peritonealt irritert i nedre høgre kvadrant men er ikkje peritonittisk. Ho har CRP 66 mg/L, opp fra 41 ved utskriving (ref. <5), temperatur 37,8, normalt blodtrykk og puls.

Kva er den mest adekvate handteringa av denne problemstillinga?

- A** Antibiotikakur med peroral kur metronidazol og amoxicillin og kontroll til deg måndag
- B X** Innlegging på sjukehus med spørsmål om postoperativ infeksjon
Pasienten har ut frå sjukehistoria ein rimeleg mistanke om postoperativ djup infeksjon. Dette er uavklart, og ho bør derfor leggjast inn for adekvat diagnostikk og behandling.
- C** Observasjon over helga utan antibiotika og kontroll til deg måndag
- D** Elektiv tilvising til CT abdomen med kontroll til deg

000028392e8b6a25a7

37

Ei 71 år gammel kvinne vart lagd inn frå legevakt med akutte magesmerter med akutt debut for 3,5 timar sidan. Ho har røykt sidan 14 års alder, totalt 42 pakkeår, drikk lite alkohol. Frå tidlegare har ho ein byrjande KOLS som ikkje er medikamentelt behandla, men har elles ønskt lite kontakt med helsevesenet. Ho har hatt ei tømning med mørk og lett blodtilblanda avføring, ho er kvalm, men har ikkje kasta opp. Ho har morfinkrevjande smerter og seier ho har smerter sentralt i abdomen. Puls 92/min, BT 144/90 mmHg. Ved undersøking finn du ein påfallande blaut abdomen der funna dine ikkje samsvarer med klinikken.

Kva er beste første undersøking?

- A Koloskopi
- B Gastroskopi
- C X** CT abdomen

Klinikken passar best med ein akutt mesenteriell ischemi, der ein påfallande blaut abdomen ved undersøking, og pasienthistorie på røykjeanamnese/sannsynleg karsjukdom bør vekkje mistanken.

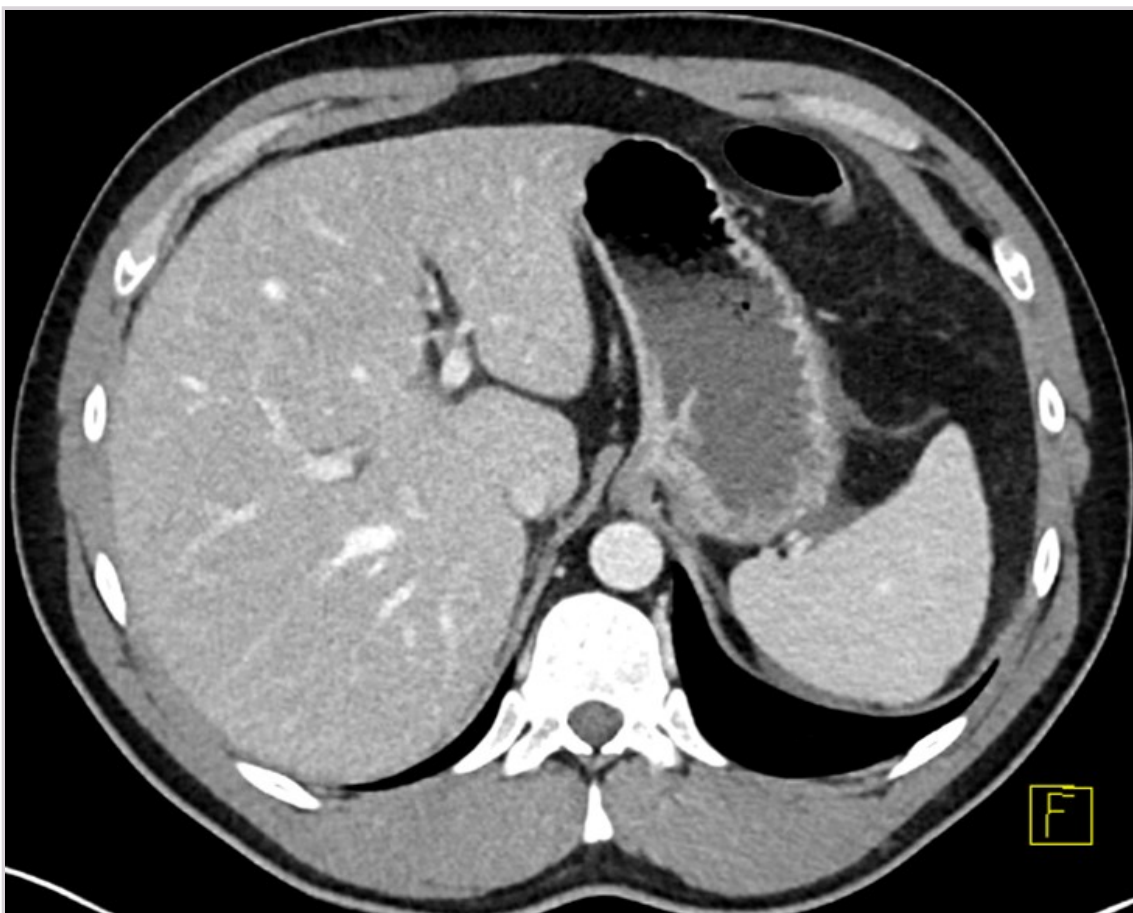- D MRCP

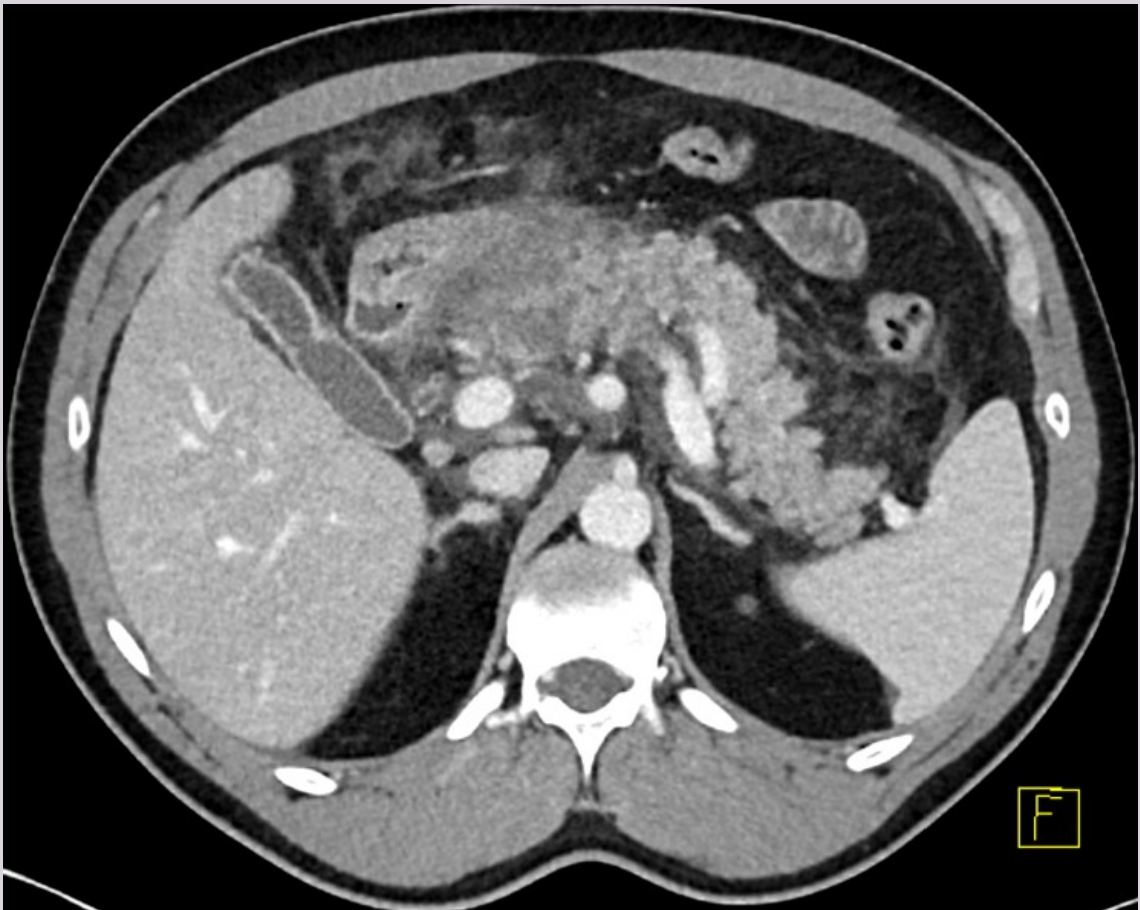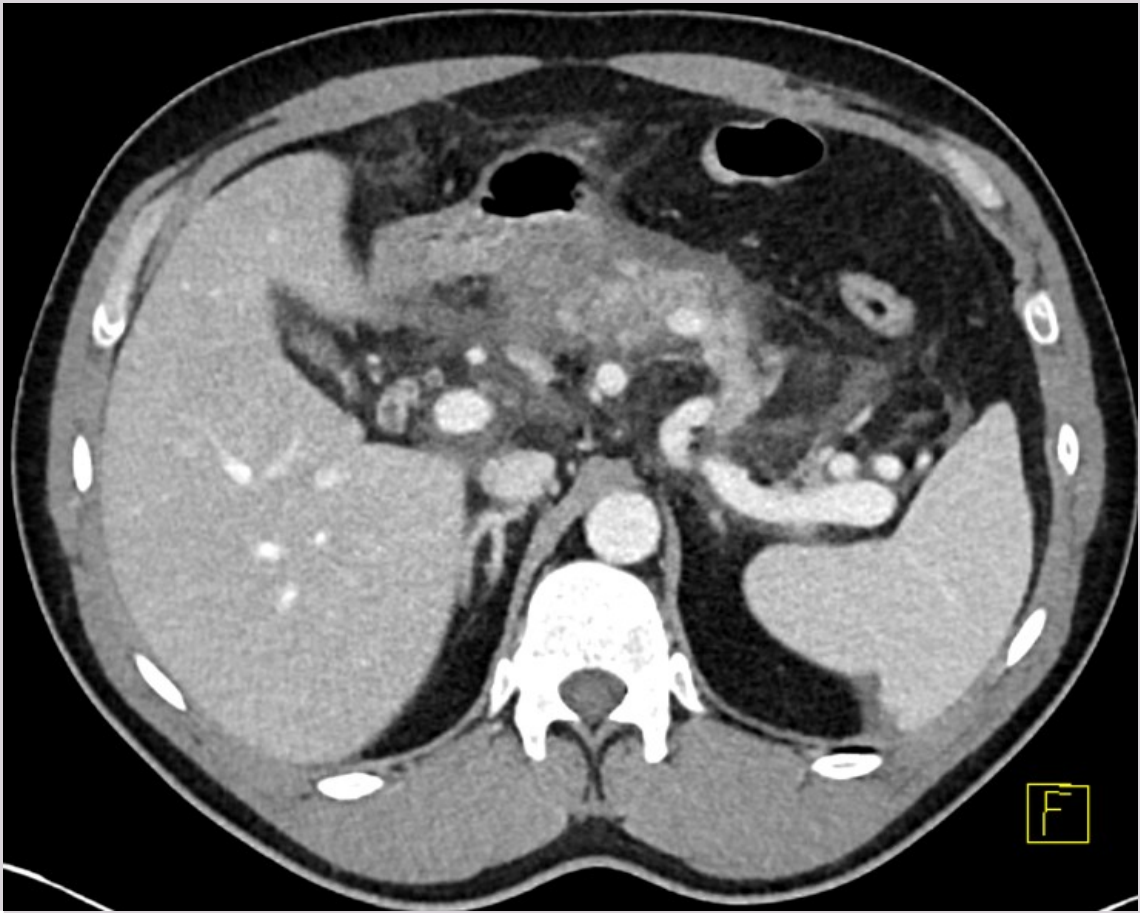
000020392e8b6a25a7

38

54 år gammel mann kjem til mottak pga. aukande epigastriesmerter siste veka. Oppkast fleire gonger, takykard og hypotensiv i ambulansen. Ved undersøkinga har han diffuse smerter i epigastriet og under høgre kostalboge. Han er også øm i nedre del av abdomen. Han blir undersøkt med CT abdomen.

Kva feiler det pasienten?





- A X** Pancreatitt
Fortjukka pancreas. Væske omkring. Ingen utviding av pancreasgongen.
- B** Tarmperforasjon
- C** Cholecystitt
- D** Gastritt
-

000020392e8b6a25a7

39

Ein 30 år gamal, elles frisk, idrettsmann. Speler fotball i 1. divisjon. Har over eit halvt års tid hatt aukande smerter i høgre lyske som blir verre ved bevegelse av høgre underekstremitet. Har aldri sett kul i lysken. Ved klinisk undersøking er han trykkømt over symfyssen og opp langs canalis inguinale.

Kva er mest sannsynlege diagnose?

- A** Inguinal hernie
Har aldri sett kul i lysken og inguinal hernie er lite truleg.
- B** Lymfadenitt i lyskekanalen.
Ville då ha palpert forstørtra lymfeknutar i eller nært lyskekanalen.
- C** Femoral hernie
Lite sannsynleg diagnose, feil lokalisering
- D X** Tendinitt eller osteitis pubis.
Både anamnese, symptom og kliniske funn støttar dette.
-

000020392e8b6a25a7

40

Ein 66 år gamal mann kjem inn til akuttmottaket pga magesmerter i 3-4 døgn, det starta med noko murring i nedre venstre del. Avføringa har vore blautare og hyppigare enn vanleg, og han har lagt merke til noko blod. Han kjenner seg medteken og sveitt.

Ved undersøking er han febril (temp 38,1), og abdomen er lett distendert. Det er trykk- og sleppømheit i venstre nedre kvadrant, ingen patologiske funn i lysken. Ved rektal eksplorasjon noko blaut avføring med friskt raudt blod på hansken. CT viser veggfortjukking i colon sigmoideum og divertiklar med uttalt betennelseaktivitet omkring.

Han vart utskriven etter 2 dagars observasjon.

Korleis skal pasienten best følgjast opp vidare?

- A X** Koloskopi
Riktig svar. Beste måte å utelukke at veggfortjukkinga i sigmoideum er tumor, ev. sigmoidoskopi er alternativ.
- B** Rektoskopi
Feil, avvik var lokalisert i sigmoideum
- C** Ny CT om 2 veker
Ikkje førsteval, berre indisert ved mistanke om komplikasjonar som ileus eller abscess. For å utelukke malignitet er koloskopi meir eigna.
- D** Inga oppfølging nødvendig
Ikkje riktig, sjå nedanfor.
-

000020392e8b6a25a7

41

Ein 44 år gamal mann kontaktar fastlegen på grunn av diffuse magesmerter. Plagene kjem uavhengig av matinntak. Han har hatt eit vekttaap på 6 kg siste 6 månader, trass i at han meiner energiinntaket hans har vore uendra. Pasienten hadde dei same plagene for 1 år tilbake, men dei er no meir uttalte. Gastroskopi + ileokoloskopi 6 månader tilbake var normale. Han fekk då diagnosen irritable tarm syndrom.

Har elles no som tidlegare varierende hard og laus mage. Blodprøvar viser normal Hb og CRP, medan bilirubin er 41 $\mu\text{mol/L}$ (ref. < 25) og ALP 230 U/L (ref. <105). Pga. mistanke om alvorleg sjukdom med mogleg prognosetaap blir pasienten tilvist gastroenterologisk eining som pakkeforløp.

Kva tiltak bør setjast i gang først?

- A Tilvise til endoskopisk ultralyd med prioritet (etter pakkeforløp)
Endoskopisk ultralyd er meir aktuelt som supplerande undersøking enn som primær undersøking.
- B X** Tilvise til CT abdomen med prioritet (etter pakkeforløp)
Tilrådd undersøking.
- C Tilvise til MR abdomen/MRCP med prioritet (etter pakkeforløp)
MR er meir føremålstenleg som supplerande undersøking, meir ressurskrevjande enn CT.
- D Tilvise til ultralyd abdomen med prioritet (etter pakkeforløp)
Pga. sterkare mistanke om malignitet (vekttaap!) enn gallesteinssjukdom er CT abdomen meir føremålstenleg.

000020392e8b6a25a7

42

Du er fastlege for ei kvinne på 82 år som nyleg vart diagnostisert med mild demens ved Alzheimers sjukdom. Ho bur i omsorgsbustad og får hjelp av heimesjukepleia til medisinar, men er ellers sjølvhjelpet og sprek.

Då sonen kom på besøk i dag, var ho oppkava, gjentok spørsmål om og om igjen og verka innimellom veldig søvngig. Sonen har ikkje sett henne i denne tilstanden tidlegare. BT 125/82 mmHg, puls 72/min. CRP 14 mg/L (ref. <5). Urin stix viser utslag på leukocytter og nitritt, elles negativ.

Kva er beste tiltak?

- A X** Innlegging i sjukehus for utgreiing og behandling
Pasienten har kjent demens og har no fått delirium som manifesterer seg som somolens. Deliriet kan kome av urinvegsinfeksjon, men kan også kome av av annan interkurrent sjukdom. Positiv urin stix og asymptomatisk bakteriuri er vanleg hos eldre. Derfor er riktig tiltak er å leggje pasienten inn i sjukehus for utgreiing og behandling.
- B Overføring til sjukeheim i nærleiken for behandling. Du set inn miljøtiltak, men avventar oppstart av antibiotika til dyrkingssvar på urinen ligg føre
Innlegging i sjukeheim er ikkje tilstrekkeleg tiltak, grunna avgrensa rom for utgreiing av bakanforliggjande årsak til delirium. Behandling for antatt utløysande årsak bør startast så snart ein har gjort ei grundig kartlegging og undersøking med tanke på utløysande årsak.
- C Antibiotika for urinvegsinfeksjon og overføring til sjukeheim i nærleiken for behandling
Feil svar. Innlegging i sjukeheim er ikkje tilstrekkeleg tiltak, grunna avgrensa rom for utgreiing av bakanforliggjande årsak til delirium.
- D Antibiotika for urinvegsinfeksjon og kontrolltime hos fastlegen neste dag
Pasienten har kjent demens og har no fått delirium. Dette kan kome av av urinvegsinfeksjon, men ho har ingen fokale symptom på urinvegsinfeksjon og funn på urin stix kan også kome av asymptomatisk bakteriuri. Deliriet kan dermed kome av av annan sjukdom, som kan trenge utgreiing og behandling. Oppstart av antibiotika for urinvegsinfeksjon og kontroll hos fastlege er derfor ikkje tilstrekkeleg tiltak.

000020392e8b6a25a7

43

Du er LIS1 i akuttmottaket og tek i mot ei kvinne på 86 år frå ein sjukeheim. Ho er tilvist pga. somnolens og redusert ålmenntilstand, har demens av moderat grad og hypertensiv hjarte- og nyresjukdom. SaO₂ er 92 %, respirasjon 26 per minutt og ho er afebril. Klinisk undersøking viser lett knatring basalt over lungene. CRP 20 mg/L (ref. <5), røntgen thorax er negativt, EKG er uendra og blodprøvar er elles normale.

Kva er korrekt vidare handtering?

- A X** Det er usikkert kva som feilar henne, og ho bør observerast over natta med systematiske observasjonar av vitale funksjonar
RIKTIG: Det er vanskeleg å vite kva som er årsak(er). Det kan vere mild forverring av hjertesvikt og ein infeksjon som ikkje nødvendigvis treng antibiotika, men også noko som utviklar seg til å bli meir alvorleg. Somnolens er eit alvorsteikn.
- B** Ho blir lagd inn, har lungebetennelse og det blir starta antibiotikabehandling
FEIL: Det er riktig at ho bør leggjast inn, men ho fyller ikkje diagnostiske kriterium for (bakteriell) lungebetennelse.
- C** Ho blir lagd inn, har forverring av hjertesvikt og det blir starta behandling for dette
FEIL: Det er riktig at ho bør leggjast inn, og det kan vere ei mild forverring av hjertesvikt, men spreidd knatring over bakflatene til lungene med samtidig negativ røntgen toraks er ikkje overtydande.
- D** Ho har ein lite alvorleg tilstand og kan sendast tilbake til sjukeheimen
FEIL: Tilstanden er potensielt alvorleg. Ho er somnolent og har utslag på qSOFA (2/3) og NEWS.

000028392a8b6a25a7

44

Pasienten er ei 86 år gamal kvinne som er behandla for ein depresjon i 3 år med escitalopram 20 mg (SSRI). Ho har hatt god effekt av behandling og har det no ganske bra bortsett frå at ho er svimmel når ho reiser seg. Ho har ankelødem, elles normal klinisk undersøking. Blodtrykk 115/70 og er eutyreat. Du gjer ein legemiddelgjennomgang.

Øvrige medisinar:

- amlodipin (Ca- antagonist) 10 mg x 1
- levotyrosin (thyroxin) 100 mcg x 1

Kva for endringar er riktig å gjere av desse legemidla?

- A** Redusere escitalopram til først 15 mg og så til 10 mg.
FEIL: Ikkje sikkert ho treng escitalopram i det heile. Ho bør også redusere eller seponere amlodipin.
- B** Redusere dosen med levotyrosin.
FEIL: Ho er eutyreat og får riktig dose levotyrosin. Men, escitalopram og amlodipin kan sannsynlegvis seponerast.
- C** Ingen endringar.
FEIL: Det er ikkje sikkert at det er medisinen som gjer at ho er symptomfri. Ho kan også ha biverknader, t.d. ankelødem av amlodipin og svimmelheit fordi blodtrykket kan bli for lågt.
- D X** Trappe ned og seponere escitalopram, seponere amlodipin.
RIKTIG: Truleg treng ho ikkje desse to legemidla - som då kan gje meir skade enn nytte.

000028392a8b6a25a7

45

Ein 74 år gamal mann med kjend myelomatose siste 5 år men utan andre sjukdomar, blir lagd inn i medisinsk avdeling tiltrengande strakshjelp på grunn av eit halvt døgn sjukehistorie med høg feber over 39,0°C. Samtidig har han fått hoste, men berre sparsamt purulent ekspektorat. Respirasjonsfrekvens er 24/minutt, basalt venstre lunges bakflate høyrer ein inspiratoriske knatrelydar.

BLODPRØVE	PRØVESVAR	NORMALOMRÅDE
Ved innlegging		
Totale leukocytter	18,4 x 10 ⁹ /L	3,5-10,5 x 10 ⁹ /L
Nøytrofile granulocytter	16,5 x 10 ⁹ /L	Øvre normalgrense 8,5 x 10 ⁹ /L
C-reaktivt protein/CRP	195 mg/L	<5 mg/L
Rutinekontroll 3 veker tidlegare		
Total IgG	19,4 g/L	4,5-15,5 g/L
M-komponent type IgG	16,4 g/L	Stabil verdi som tidlegare siste 16 månader
IgA, IgM	Reduserte	Stabile verdier som tidlegare siste 16 månader

Kva for ein mikrobe er mest sannsynleg årsak til infeksjonen?

- A Aspergillus fumigatus
- B X** Pneumokokkar
Pasientar med myelomatose utviklar hypogammaglobulinemi slik som denne pasienten, ein er då disponert for infeksjonar med kapselkledde mikrobar. Pneumokokkar er derfor rett svar.
- C Mycoplasma pneumoniae
- D Pneumocystis jirovecii

000026392e8b6a25a7

46

Ei 35 år gamal kvinne kontaktar fastlegen sin fordi ho og mannen ønskjer å få barn. Frå tidlegare har ho kjent homozygot faktor V Leiden mutasjon, og då ho var 32 år fekk ho ein spontan lungeembolus og vart derfor sett på antikoagulasjonsbehandling med det direkte verkande orale antikoagulasjonsmiddelet (DOAK) apiksaban.

Kva for eit tiltak bør fastlegen setje i verk med tanke på antikoagulasjonsbehandlinga hennar?

- A Kontinuere apiksaban gjennom svangerskapet
Det er ingen data på bruk hos gravide og DOAK er derfor ikkje tilrådd i svangerskapet.
- B Byte til warfarin no og byte tilbake til apiksaban i 3. trimester
Warfarin passerer placenta og kan føre til misdanningar, bløding hos fosteret og fosterdød. Skal derfor ikkje brukast i svangerskap.
- C X** Byte til enoksaparin (DOAK) no eller ved stadfesta graviditet
Lågmolekylært heparin er føretrekt antikoagulasjon i svangerskap. Det er ingen sikker konsensus kva som er beste tidspunkt å endre frå DOAK til enoksaparin. Dette bør diskuterast med pasienten. Det kan vere plagsamt med subkutane injeksjonar på ubestemt tid når ein ikkje veit kor lang tid det tek før ein blir gravid, og mange vil derfor føretrekkje å gjeere hyppig graviditetstesting for å byte straks graviditeten er eit faktum.
- D Seponere antikoagulasjonsbehandlinga no og restarte etter fødsel
Pasienten har tidlegare venøs tromboembolisme, ho har auka risiko for ny trombose basert på sjukehistorie og kjent heterozygot faktor V Leiden mutasjon. Pasienten treng derfor antikoagulasjon i svangerskapet som i seg sjølv gjev auka risiko for venøs tromboembolisme.

000026392e8b6a25a7

47

Ei 37 år gamal kvinne blir lagd inn med mistanke om lungeemboli. Ho er tidlegare frisk, men kan fortelje at ho tidlegare har hatt to spontane abortar. Lungeemboli diagnosen blir verifisert ved CT thorax. Blodprøvar før start av behandling viser følgjande verdier:

Laboratorieparameter	Aktuell verdi	Referanseområde
Hemoglobin g/dL	11,8	11,7-15,3
MCV fL	94	82-98
Leukocytter 10 ⁹ /L	8,1	3,6-9,3
Nøytrofile granulocytter 10 ⁹ /L	5,0	1,5-6,0
Lymfocytter 10 ⁹ /L	2,7	1,1-3,3
Trombocytter 10 ⁹ /L	115	145-387
CRP mg/L	4	<5
Protrombintid, INR	1,1	0,9-1,2
Aktivert partiell tromboplastintid (APTT), s	60	22-30

Kva for ein bakanforliggjande tilstand bør ein vurdere å greie ut for?

- A** Aktivert protein C resistens/Leiden mutasjonen
Rutinemessig utgreiing for arveleg trombofili er av omdiskutert betydning.
- B X** Antifosfolipid syndromet
Ved trombose og svangerskapskomplikasjonar bør ein vurdere å utgreie for antifosfolipid syndromet. Om lupus antikoagulantia eventuelt er til stades, forlengjer det fosfolipidavhengige koagulasjonstestar inkludert APTT.
- C** Disseminert intravaskulær koagulasjon (DIC)
Dette er ikkje typisk DIC mønster.
- D** Monoklonal komponent (M-komponent) er til stades
Har ingen plass i utgreiing av trombose og svangerskapskomplikasjonar.

000028392e8b6a25a7

48

Ein 78 år gamal mann har kome til deg på ditt fastlegekontor. Han fekk for omtrent eitt år sidan diagnostisert ein djup vene trombose (DVT) i venstre underekstremitet som strekte seg opp til lyskebandet, og er etter dette blitt behandla med apiksaban (ein DOAK). Han kjem no med hevelse, lett hudkløe og smerter i same ekstremitet. Ved inspeksjon ser du ukarakteristiske hudforandringar som minner om eksem, tydelege åreknutar og lett ødem i fotbladet på venstre side.

Kva for ein diagnose er mest sannsynlig?

- A X** Pasienten har utvikla eit post-trombotisk syndrom
Posttrombotisk syndrom er namnet den tilstanden som oppstår når ein blodpropp i underekstrimitet har gjort veneklaffane dårlegare eller ført til arrdanning i dei djupe venane slik at det forstyrrar den frie blodstraumen. Det er ein kjent komplikasjon til gjennomgått DVT. Tilstanden medfører auka innvendig trykk i venane, og dermed staseforandringar.
- *Symptom er hevelse i affisert underekstrimitet, spesielt i legg- og ankelregionen*
 - *Det inntreffer fargeforandring der huden blir blågrå eller brunleg misfarga*
 - *Det oppstår ofte eksem og sårdanningar i huden, og somme får plagsam hudkløe*
 - *Mange får varierende gradar av smerter eller tyngdefornemning i beinet*
- B** Pasienten har utvikla erysipelas
- C** Pasienten har utvikla ein hudlegemiddelreaksjon på apiksaban
- D** Pasienten har fått ein ny djup venetrombose (DVT)

000028392e8b6a25a7

49

Ei 24 år gamal kvinne kontaktar fastlegen fordi ho har vorte aukande trøytte dei siste månadene. Ho er tidlegare frisk.

Blodprøvar viser:

- Anemi med Hb 9,5 g/dL (ref 11,7-15,3), retikulocytter like over nedre normalgrense og MCV 95 fL (ref. 82-98).
- Leukocytane $3,2 \times 10^9/L$ (ref 3,5-9) og nøytrofile granulocytter $0,3 \times 10^9/L$ (ref 1,5-7,0).
- Blodplatene $35 \times 10^9/L$ (ref. 146-354).

Kva er mest sannsynlege diagnose?

- A Hodgkins sjukdom
- B Jernmangel
- C Vitamin B12-mangel
- D X** Aplastisk anemi

Låge verdier av både erytrocyttar, nøytrofile og blodplater viser at ein har ein generell beinmargsvikt/produksjonssvikt. Ved jernmangel ville eg vente at anemien er mikrocytær og den rammar ikkje alle tre cellerekkjene på denne måten, ved vitamin B12 mangel ville eg vente at den var makrocytær og ved Hodgkins sjukdom ville eg vente glandelsvulst.

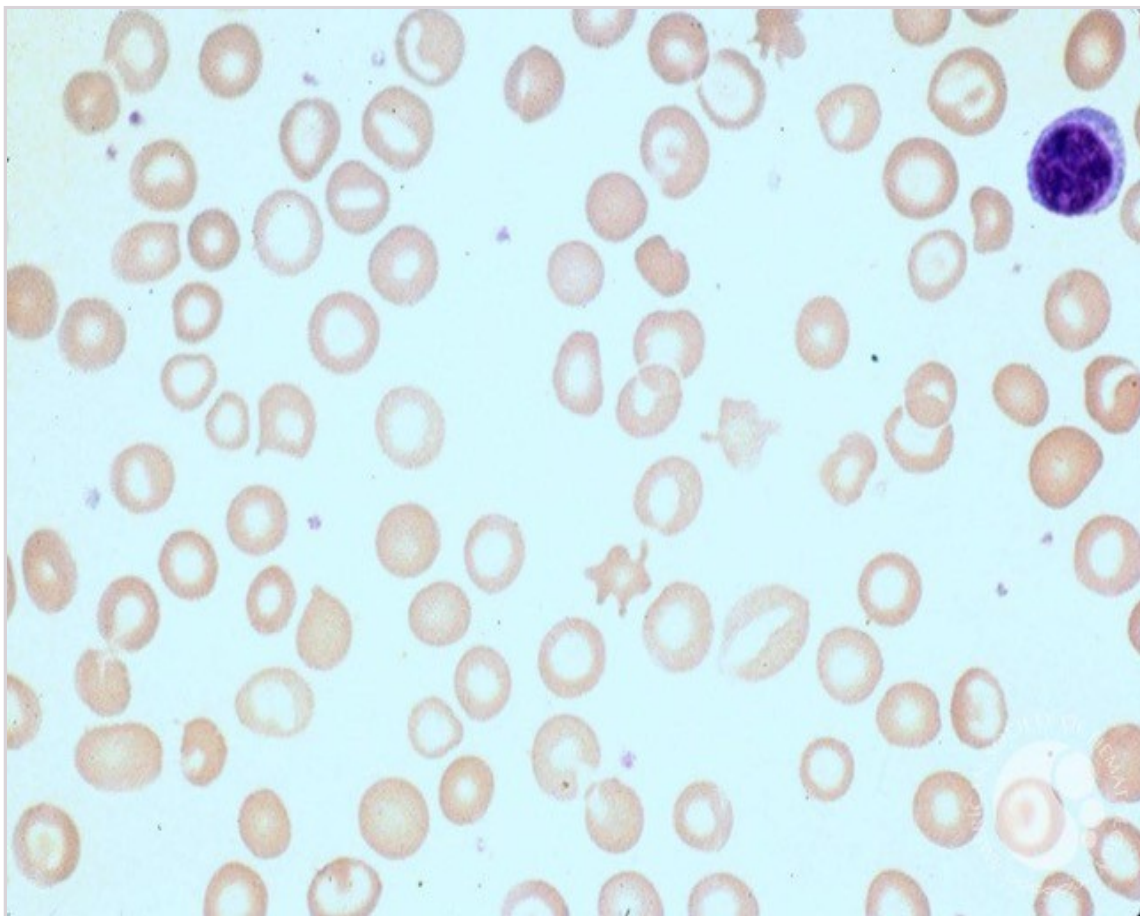
000026392a8c6a25a7

50

Ei 35 år gamal tidlegare frisk kvinne har i fleire år vore plaga med kraftige menstruasjonsblødingar. Ho er vorten aukande slapp, og det blir målt ein Hb på 9,5 g/dL (ref.11,7-15,3).

Det blir teke eit blodutstryk (sjå bilete).

Kva viser blodutstryket?



- A Hyperkrome og mikrocytære erytrocyttar
 - B Hypokrome og makrocytære erytrocyttar
 - C X Hypokrome og mikrocytære erytrocyttar
Vignetten bør gje mistanke om mogleg jernmangelanemi. Dette blir stadfest av blodutstryket som viser hypokrome og mikrocytære erytrocyttar.
 - D Hyperkrome og makrocytære erytrocyttar
-

000028392e8b6a25a7

51

Som fastlege har du fjera ein pigmentert lesjon frå leggen til ei kvinne på 78 år. Ho er antikoagulert med apiksaban (DOAK) på grunn av paroksysisk atrieflimmer, elles er ho frisk. Patologen skriv følgjande i vurderinga si av lesjonen: "Hud med melanom, superfisiell spreiringstype, radial vekstfase. Breslow tjukn 1,1 mm, Clark 3. Ikkje sett mitosar eller ulcerasjon. Fritt eksidert med minste avstand til reseksjonsrand 1,2 mm."

Kva er beste handtering av denne problemstillinga?

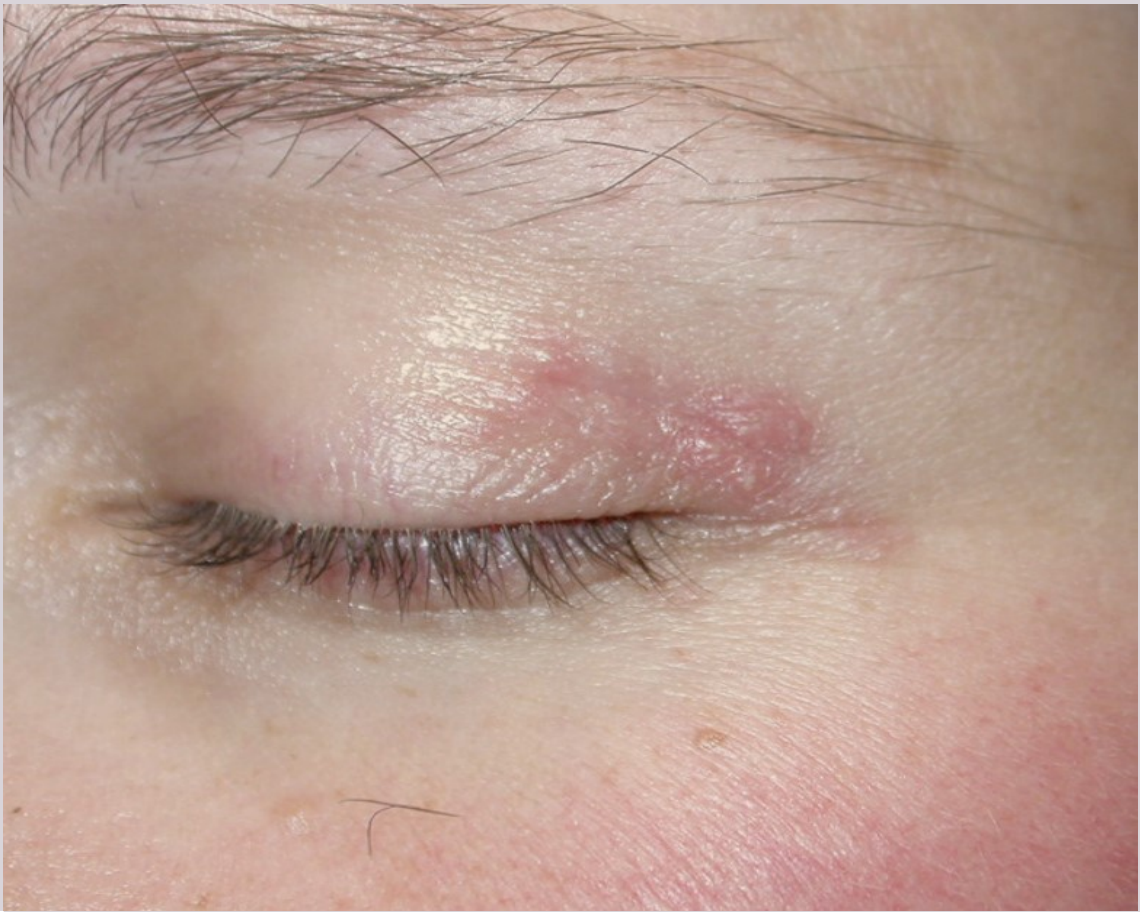
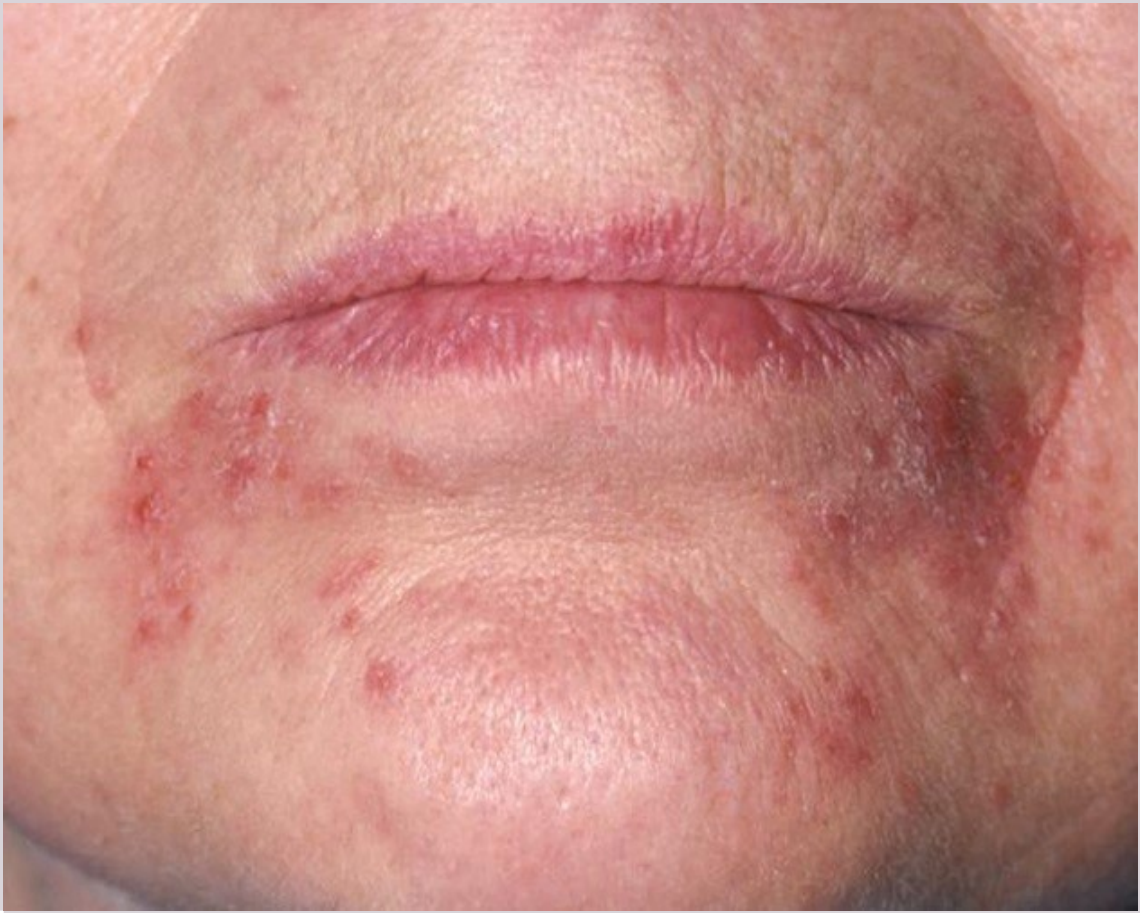- A Pasienten er antikoagulert og det er ønskjeleg å unngå vidare kirurgi. Du avtaler klinisk kontroll kvar 3. månad i 3 år.
Nei, dette er ikkje i tråd med retningslinjene.
 - B Du opererer på nytt og fjernar området kring arret med 1 cm margin, og tilviser til hudlege.
Nei, utvida eksisjon skal gjerast av kirurg, som også kan vurdere indikasjon for vaktpostlymfeknutekirurgi.
 - C X Du tilviser pasienten til kirurg/plastikkirurg for utvida eksisjon
Ja, pasientar med melanom skal alltid tilvisast til (plastikk)kirurg for utvida eksisjon og ev. vaktpostlymfeknutekirurgi
 - D Melanomet er fritt fjerna, og du rekvirerer vidare utgreiing med UL av lyskar, tilviser vidare dersom mistenkelege funn
Det skal alltid gjerast utvida eksisjon etter melanom
-

000028392e8b6a25a7

52

Du jobbar som fastlege. Ei 36 år gamal tidlegare hudfrisk kvinne har hatt utslett rundt munn og også litt rundt auge til og frå i over eitt år. Ho har brukt hydrokortison og ulike feite kremer som ikkje har hjulpet noko. Ho har heller vorte verre over tid.

Kva for ei behandling er mest føremålstenleg å tilrå pasienten?



- A** Ein krem som inneheld eit sterkare steroid
Dette er kontraindisert ved perioral dermatitt, og kan forverre tilstanden.
- B** Ein krem som inneheld eit antiseptikum
Dette vil ikkje verke ved perioral dermatitt.
- C X** Ein krem som inneheld pimekrolimus (calcineurinhemmer) eller azelainsyre (aknemiddel)
Pasienten har perioral dermatitt. Dette er gode behandlingalternativ ved tilstanden. Vignetten skildrar ei ung kvinne med eit kronisk utslett som involverer hud rundt munn. Bileta viser typiske lesjonar med erythematøse paplar rundt munn med utsparring inn mot lepperaudt, og også ved auge. Tilstanden er vanleg og alderstypisk. Det er fleire behandlingalternativ, men dei to oppgjevne alternativa i det rette svaret er to av dei mest brukte. Preparata i dei andre svaralternativa er utan verknad ved tilstanden.
- D** Ein krem som inneheld eit antimykotikum
Dette vil ikkje verke ved perioral dermatitt.
-

000026392e8b6a25a7

53

I utklippet frå svar-rapporten finst mange opplysningar om pasienten sitt basalcellecarcinom. Hud (hovudbotn) med basalcellekarsinom.

Type: Nodulært.

Tjukkleik: 3 mm.

Sidereseksjonsrand: Tumor når ut til randen.

Avstand til reseksjonsrand i dypet: 4 mm.

Kva opplysning er viktigast for den vidare oppfølginga av pasienten med tanke på utvida eksisjon?

- A X** Tumor når ut til siderand
Dette tilseier utvida eksisjon, uansett vekstmåte eller tumortjukn.
- B** Tumortjukn
Ikkje viktigast i seg sjølv, men stor tumor vil meir sannsynleg ha infiltrert djupare.
- C** Lokalisasjon av tumor (på kroppen)
Tumores lokalisert i ansiktsregionen krev oftast meir omstendelig kirurgi, men lokalisasjon er i seg sjølv ikkje viktigast for å avgjere korleis tumor skal behandlast vidare.
- D** Nodulær type
Type basalcellecarcinom, at det ikkje er infiltrerende, aukar sannsynet for at tumor blir lett å fjerne og at dette eventuelt kan gjerast på fastlegekontoret.
-

000026392e8b6a25a7

54

Ein 24 år gamal åleinebuande mann har utvikla valdsam kløe overalt på kroppen etter han kom heim frå ein backpack-tur rundt i Europa for ein månad sidan. Særleg plaga med kløe i skrittet og med kløe som går utover nattesøvnen.

Han er tidlegare hudfrisk.

Du finn rikeleg med ekskoriasjonsmerke på trunkus, armar og bein. Fleire stader ser du væskande erosjonar og krustebelegg, og mellom fingrar og på genitalia fleire små pustlar og lineære, tørre, små forandringar i huda.

Kva for ei behandling er mest føremålstenleg å gje denne mannen?

- A** Antihistamin per os for å lindre kløe
Nei, dette vil ikkje ta årsaka til kløen, der ein i dette tilfellet mistenkjer skabb med sekundær superinfeksjon. Antihistamin er elles best dokumentert som kløelindrande middel ved urticaria.
- B X** Anti-parasittært middel som topikal behandling
Ja, mest sannsynleg er dette skabb, og dei små lineære, tørre forandringane i huda kan vere skabbgangar. Diagnosen bør verifiserast ved at ein skabb blir fiska ut frå huda med ein kanyle, og blir sett på i mikroskopet. I tillegg føreskrive topikale steroid med antiseptikum (t.d. Betnovat med chinofom).
- C** Antimykotikum som topikal behandling
Nei, lite sannsyn for ein dermatomycose. Det er ikkje teikn til annulære element i huda, og ein dermatomycose gjev som regel ikkje slik veldig kløe over heile kroppen.
- D** Antibiotikum per os som tek betahemolytiske gule stafylokokkar
Nei, dette er inga primær bakteriell hudlidning, men ikkje uvanleg med sekundær infeksjon som følgje av kloring og sårddanning.
-

000026392e8b6a25a7

55

Ein mann på 44 år er vorten anemisk i samband med behandling for akutt leukemi. Han får ei eining SAG-blod. Ca. 30 minutt etter at transfusjonen er avslutta, klagar mannen over frysningar og kvalme. Temperaturen er stigen frå 36,8 °C til 38,2 °C. Blodtrykket er stabilt, og pasienten har ingen smerter eller andre symptom. Det er ingen funn ved klinisk undersøking. Supplerande undersøkingar ved Blodbanken viser følgjande:

	Screening for irregulære blodtypeantistoff	Direkte antiglobulintest
Blodprøve teken før transfusjonen	Negativ	Negativ
Blodprøve teken etter transfusjonen	Negativ	Negativ

Kva er den mest sannsynlege forklaringa på plagene mannen har?

- A Akutt hemolytisk transfusjonsreaksjon
Pasienten ville vore mykje dårlegare og DAT blir oftast positiv.
- B Forseinka hemolytisk transfusjonsreaksjon
Oftast positiv DAT, tek lengre tid på å utvikle seg enn 30 minutt etter transfusjon.
- C Allergisk transfusjonsreaksjon
Pasienten ville hatt allergiske symptom som kløe, utslett, slimhinneødem etc.
- D X** Febril non-hemolytisk transfusjonsreaksjon
Sjukehistoria er typisk for dette: temperaturstigning > 1°C utan infeksjonsteikn, negativ screening og direkte antiglobulintest.

000028392e8b6a25a7

56

Eit foreldrepar på fastlegekontoret ønskjer råd om den 13 år gamle sonen deira skal få koronavaksine eller ikkje. Guten har følgd vaksine i Barnevaksinasjons-programmet unnateke MMR (meslinge-kusma-raude hundar)-vaksinen. Mor ønskjer no at han skal vaksinerast mot SARS-CoV2, medan far er skeptisk og argumenterer med at guten jo ikkje fekk meslingar trass i at han gjekk i barnehage frå 2 års alder og at det faktisk var eitt tilfelle av meslingar i lokalmiljøet den gongen.

Kva er den mest sannsynlege forklaringa på at guten ikkje fekk meslingar?

- A X** Dei andre vaksinerte barna i barnehagen gav han indirekte vern
Flokkimmunitet er svært viktig for å unngå endemisk meslinginfeksjon
- B Dei andre vaksinerte barna i barnehagen gav han ein asymptomatisk infeksjon
Asymptomatisk primær meslingeinfeksjon er svært lite sannsynleg
- C Eit godt immunforsvar har verna han mot meslingeвирус infeksjon
Neppe; meslingar er svært smittsamt!
- D DTP-vaksinen han tidlegare hadde fått, gav eit kryssreaktivt vern mot meslingar
Det er ikkje påvist slik kryssreaktivitet

000028392e8b6a25a7

57

60 år gammel mann med mekanisk aortaventil siste 3 år blir lagt inn. Ei veke før innlegginga hadde han puss-sekresjon frå inngrodd tånegl, fem dagar seinare feber, frostanfall, hovudverk, magesmerter og tungpust.

Funn: diastolisk bilyd grad 4/6, redusert ventilklukk, inspiratoriske knatrelydar basalt over begge lunger, multiple ekkymosar under begge fotsolar.

Kva for to supplerande undersøkingar er dei viktigaste for å stille riktig diagnose?

A CRP og røntgen thorax

Ekkokardiografi og blodkulturar er dei to undersøkingane som kvar for seg og saman bidreg mest til å stille diagnosen endokarditt i samsvar med dei diagnostiske kriteria, CRP gjev liten tilleggsinformasjon, EKG og røntgen thoraks er utan verdi for diagnosen, men kan avdekkje komplikasjonar.

B X Ekkokardiografi og blodkulturar

Ekkokardiografi og blodkulturar er dei to undersøkingane som kvar for seg og saman bidreg mest til å stille diagnosen endokarditt i samsvar med dei diagnostiske kriteria, CRP gjev liten tilleggsinformasjon, EKG og røntgen thoraks er utan verdi for diagnosen, men kan avdekkje komplikasjonar.

C EKG og CRP

Ekkokardiografi og blodkulturar er dei to undersøkingane som kvar for seg og saman bidreg mest til å stille diagnosen endokarditt i samsvar med dei diagnostiske kriteria, CRP gjev liten tilleggsinformasjon, EKG og røntgen thoraks er utan verdi for diagnosen, men kan avdekkje komplikasjonar.

D CRP og blodkulturar

Ekkokardiografi og blodkulturar er dei to undersøkingane som kvar for seg og saman bidreg mest til å stille diagnosen endokarditt i samsvar med dei diagnostiske kriteria, CRP gjev liten tilleggsinformasjon, EKG og røntgen thoraks er utan verdi for diagnosen, men kan avdekkje komplikasjonar.

000026392a8b6a25a7

58

I akuttmottak ved eit mindre lokalsjukehus tek du mot ei 20 år gammel jente som er uroleg og sløv. Ho kom heim fra 2 vekers ferie i Tanzania 3 veker tidlegare og har hatt svingande feber i 3 dagar. Det siste døgnet har ho vorte påfallande irritabel og sove mykje av tida. Ho har diare og mørk, raud urin og har kasta opp kaffigrutliknande mageinnhald. Puls 130, respirasjonsfrekvens 21, Blodtrykk 120/80 mmHg og temperatur 38.5°C. Ho er ikkje nakkestiv. Blodprøvar tekne før innkomst i tabellen.

Analyse	Svar	Referanseområde
CRP	21 mg/L	< 4 mg/L
Kreatinin	201 µmol/L	45-90 µmol/L
Trombocytar	42 x 10 ⁹ /L	165 - 387 x 10 ⁹ /L
Hemoglobin	10,1 g/dL	11,7 - 15,3 g/dL

Kva er det viktigaste tiltaket å gjere først?

A X Artesunat eller kinin (malariamiddel)

Sjukehistorie og funn er samsvarande med alvorleg falciparummalaria som utviklar seg raskt og har høg døyelegheit. Sepsis kan ikkje utelukkast, men det hastar meir med å få sett i verk effektiv malariabehandling. Klorokin verkar ikkje tilfredstillande, og det bør gjevast behandling med kinin, eller aller helst artesunat. Desse midla må oftast skaffast frå apotek eller beredskapslager ved større sjukehus.

B Hydroxyklorokin (malariamiddel)

Sjukehistorie og funn er samsvarande med alvorleg falciparummalaria som utviklar seg raskt og har høg døyelegheit. Sepsis kan ikkje utelukkast, men det hastar meir med å få sett i verk effektiv malariabehandling. Klorokin verkar ikkje tilfredstillande, og det bør gjevast behandling med kinin, eller aller helst artesunat. Desse midla må oftast skaffast frå apotek eller beredskapslager ved større sjukehus.

C Trombocyt transfusjon

Sjukehistorie og funn er samsvarande med alvorleg falciparummalaria som utviklar seg raskt og har høg døyelegheit. Sepsis kan ikkje utelukkast, men det hastar meir med å få sett i verk effektiv malariabehandling. Klorokin verkar ikkje tilfredstillande, og det bør gjevast behandling med kinin, eller aller helst artesunat. Desse midla må oftast skaffast frå apotek eller beredskapslager ved større sjukehus.

D Penicillin og gentamicin intravenøst

Sjukehistorie og funn er samsvarande med alvorleg falciparummalaria som utviklar seg raskt og har høg døyelegheit. Sepsis kan ikkje utelukkast, men det hastar meir med å få sett i verk effektiv malariabehandling. Klorokin verkar ikkje tilfredstillande, og det bør gjevast behandling med kinin, eller aller helst artesunat. Desse midla må oftast skaffast frå apotek eller beredskapslager ved større sjukehus.

000026392e8b6a25a7

59

Ein nyutdanna lege som er oppvaksten i eit land der hepatitt B førekjem endemisk, stikk seg på ein brukt kanyle. Kanylen har vore brukt på ein pasient som er smittsam med hepatitt B. Blodprøvar av legen 6 veker seinare viser: HBsAg negativ, antiHBs positiv, antiHBc positiv, anti-HCV negativ.

Kva er riktig tolking av prøvesvara?

A Legen er vaksinert mot hepatitt B, og ikkje hepatitt C smitte

Ved aktuell hepatitt B smitte blir først antiHBc positiv. Det tek lengre tid før HBsAg blir positiv. Ved vaksinering blir berre anti HBs positiv. Anti-HCV-er negativ i ein prøve 6 veker etter eksponering for ein pasient der det ikkje er påvist hepatittsmitte. Det er lite sannsynleg at legen er smitta med hepatitt C.

B Legen er ikkje smitta med hepatitt B eller hepatitt C

Ved aktuell hepatitt B smitte blir først antiHBc positiv. Det tek lengre tid før HBsAg blir positiv. Ved vaksinering blir berre anti HBs positiv. Anti-HCV-er negativ i ein prøve 6 veker etter eksponering for ein pasient der det ikkje er påvist hepatittsmitte. Det er lite sannsynleg at legen er smitta med hepatitt C.

C Legen er nyleg smitta av hepatitt B og hepatitt C

Ved aktuell hepatitt B smitte blir først antiHBc positiv. Det tek lengre tid før HBsAg blir positiv. Ved vaksinering blir berre anti HBs positiv. Anti-HCV-er negativ i ein prøve 6 veker etter eksponering for ein pasient der det ikkje er påvist hepatittsmitte. Det er lite sannsynleg at legen er smitta med hepatitt C.

D X Legen har tidlegare gjennomgått hepatitt B, ikkje hepatitt C smitte

Ved aktuell hepatitt B smitte blir først antiHBc positiv. Det tek lengre tid før HBsAg blir positiv. Ved vaksinering blir berre anti HBs positiv. Anti-HCV-er negativ i ein prøve 6 veker etter eksponering for ein pasient der det ikkje er påvist hepatittsmitte. Det er lite sannsynleg at legen er smitta med hepatitt C.

000026392e8b6a25a7

60

Ein 72 år gamal mann er lagd inn i medisinsk avdeling på grunn av akutt hjarteinfarkt. Dagen etter innkomsten i sjukehuset får han aukande feber, hoste og ekspektorat. Han er dessutan desorientert. Respirasjonsfrekvens 32. Ein kan høyre knatrelydar over nedre og midtre delar av begge lungefelt. Røntgen thorax viser infiltrat mediobasalt på begge sider. Han har ingen kjende allergiar og normal nyrefunkjon.

Kva for ei antibiotikabehandling skal ein starte i samsvar med nasjonale retningslinjer i Noreg?

- A Penicillin G i.v.
Det ligg føre ein samfunnserverva pneumoni fordi han oppstår før 48-timars opphald i sjukehus. Dersom ein vurderer alvorlighetsgraden, viser opplysningane også at det er ein alvorleg pneumoni. I begge tilfelle seier retningslinjene at ein skal gje kombinasjon av penicillin G i.v og gentamycin i.v.
- B Piperacillin/tazobactam
Det ligg føre ein samfunnserverva pneumoni fordi han oppstår før 48-timars opphald i sjukehus. Dersom ein vurderer alvorlighetsgraden, viser opplysningane også at det er ein alvorleg pneumoni. I begge tilfelle seier retningslinjene at ein skal gje kombinasjon av penicillin G i.v og gentamycin i.v.
- C Cefotaxim i.v.
Det ligg føre ein samfunnserverva pneumoni fordi han oppstår før 48-timars opphald i sjukehus. Dersom ein vurderer alvorlighetsgraden, viser opplysningane også at det er ein alvorleg pneumoni. I begge tilfelle seier retningslinjene at ein skal gje kombinasjon av penicillin G i.v og gentamycin i.v.
- D X** Penicillin G i.v. + gentamycin i.v.
Det ligg føre ein samfunnserverva pneumoni fordi han oppstår før 48-timars opphald i sjukehus. Dersom ein vurderer alvorlighetsgraden, viser opplysningane også at det er ein alvorleg pneumoni. I begge tilfelle seier retningslinjene at ein skal gje kombinasjon av penicillin G i.v og gentamycin i.v.

000028392e8c6a25a7

61

Ein 78 år mann kjem til deg på legekontoret med tung pust ved påkjenning som gjev seg i kvile. Han vore plaga med dette i 2–3 mnd. Siste tid har han også hatt retrosternal svie i bakkar. Tidlegare har han vore frisk. BT er 165/93 mmHg, puls 75/minutt, regelmessig, han har ingen knatrelydar over lungar, men han har systolisk eksesjonsprega bilyd grad 3/6 med utstråling til carotis, utan høyrbar 2. tone.

Kva er den viktigaste undersøkinga for å få avklart årsaka til pasienten sine plager?

- A X** Ekkokardiografi
Riktig svar. Ekkokardiografi vil kunne stadfeste mistanken om alvorleg aortastenose og utelukke hjertesvikt og eller gammalt infarkt som årsak til symptomata.
- B Pro BNP
Vil vere forhøgja ved systolisk hjertesvikt med nedsett EF, men også ved hypertrofi som ein vil forvente ved alvorleg aortastenose. Uvanleg at hjertesvikt gjev svie retrosternalt.
- C Belastnings EKG
Pasientens tunge pust og retrosternale svie kan kome av ischemi og han bør belastast for å avklare alvorlighetsgraden av hans klaffefeil, men avklaring av sannsynleg aortastenose med ekko viktigast.
- D Angiografi
Han skal angiograferast om mistanken om aortastenose bliir verifisert, men då først som ei preoperativ undersøking for å kartleggje behov for aortokoronarbypassgrafting i tillegg til aortaventil.

000028392e8c6a25a7

62

Ei 76 år gamal kvinne som bruker tablettar for hypertensjon og type 2 diabetes, har vore innlagt for eit akutt tilfelle av atrieflimmer som slo om til sinus i ambulansen inn til sjukehuset. Ho har merka kortvarig hjartebank til og frå over fleire år, men aldri meir enn 10–15 minutt lengd. Ho bruker frå før metformin (antidiabetikum) 1000 mg x 2, valsartan (angiotensin II hemmar) 160 mg x 1 og acetylsalicylsyre (platehemmar) 75 mg x 1. Hennar HbA1c er 56 mmol/mol og Blodtrykket 140/78 mmHg.

Kva for ei viktigaste endring bør gjerast med medikasjonen hennar for å senke hjartekarisikoen hennar?

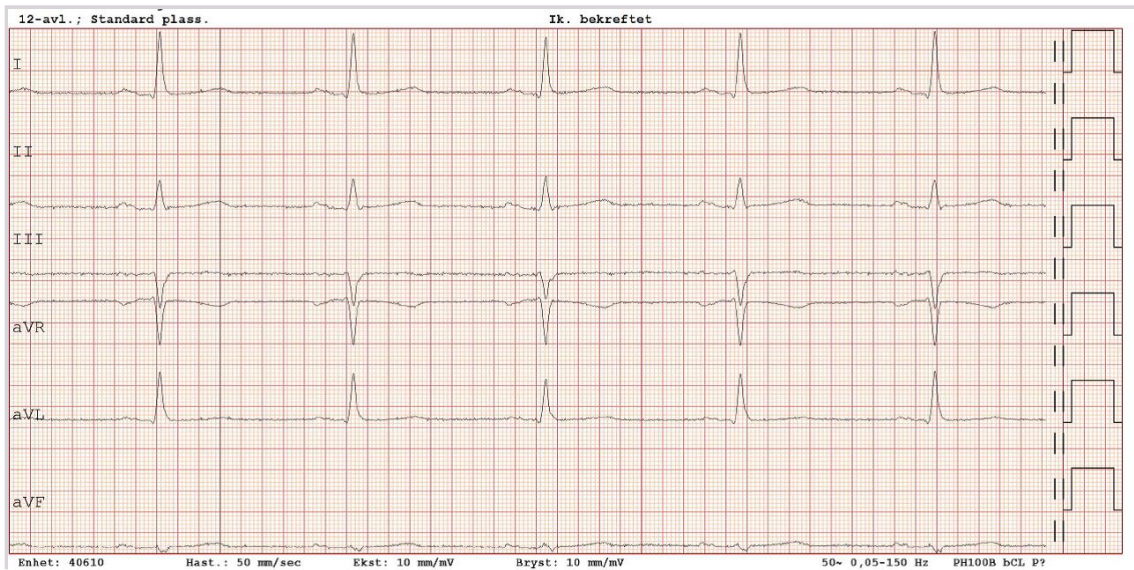
- A Auke valsartan til 320 mg x 1; siktemål BT 135/85 mmHg
Feil: signifikant men liten effekt av å senke BT 5 mmHg.
- B Auke sin metformin dose; siktemål HbA1c 53 mmol/mol
Feil: ingen effekt på hjartekarrisiko av å senke HbA1c 3 mmol/mol.
- C Leggje til amlodipin (kalsiumblokkar) med siktemål BT < 135/85 mmHg
Feil: Bättre å leggje til amlodipin enn å auke til maksdose av valsartan, men trass signifikant effekt av å senke BT 5 mmHg, er effekten liten.
- D X Skifte ut acetylsalicylsyre med ny oral antikoagulasjon (NOAK)
Riktig: ho har ein CHADS₂ vasc skår på 5 som tilsvarer nesten 10 % risiko for embolisk hjerneslag i året. NOAK vil redusere denne risikoen med > 50 %.

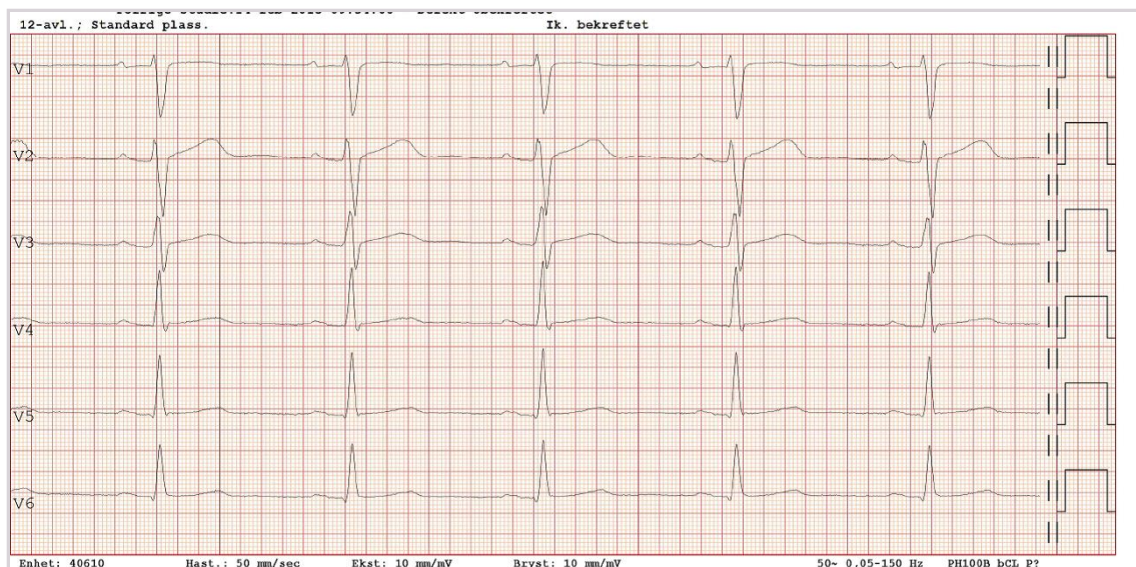
000026392e8b6a25a7

63

Du jobbar på eit lokalsjukehus på indremedisinsk avdeling. Ei 60 år gamal kvinne blir lagd inn med akutt innsetjande vedvarande sentrale brystmerter utstrålande høgre arm. BT 125/80 mmHg, puls 65, respirasjonsfrekvens 12/minutt. SAO₂ 94 % utan surstoff. Pasienten får behandling mot høgt blodtrykk og har røykt i 40 år. Hun blir smertefri etter nitro, ASA og morfin.

Du tek eit EKG som viser følgjande:





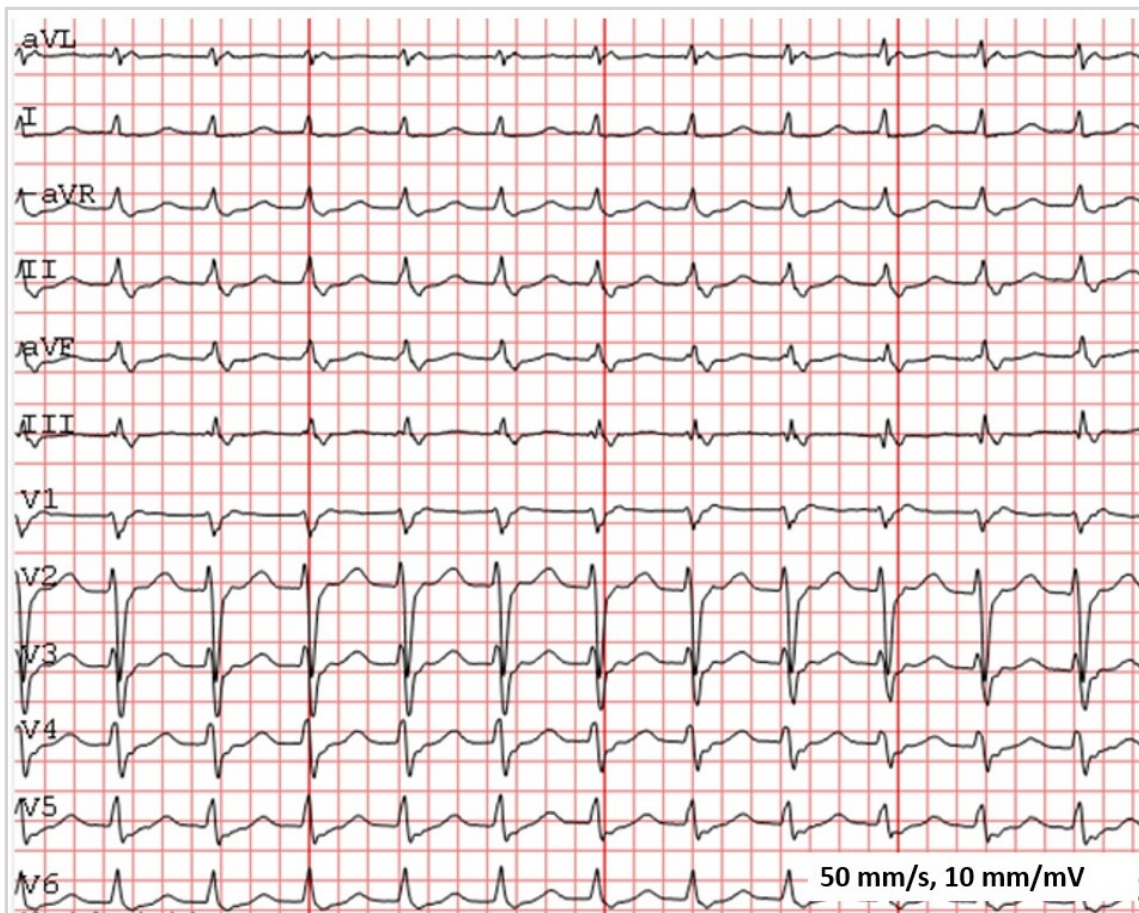
I tillegg til morfin, ASA og nitroglycerin, korleis bør ho, basert på EKG og sjukehistorie, handterast i akuttmottaket?

- A Tikagrelor (P2Y₁₂ hemmar), lågfraksjonert heparin og oksygen
Akutt koronarsyndrompasientar med SAO₂ >93 % skal ikkje gjevast oksygen og ein avventar dobbelt platehemming til revaskulariseringsbehov er stadfest ved angiografi
- B Lågfraksjonert heparin
Stabile akutt koronarsyndrompasientar utan ST elevasjonar skal i påvente av angiografi innan 24 timar ikkje gjevast lågfraksjonert heparin eller dobbelt platehemming
- C Prasugrel (P2Y₁₂ hemmar) og oksygen
Stabile akutt-koronarsyndrompasientar med adekvat oksygenering (SAO₂>93 %) skal ikkje ha oksygen, og berre ASA til det er avklart om det ligg føre eit hjarteinfarkt (Troponin >99 percentilen) eller det er gjort PCI pga påvist stenose
- D X** Avklare risiko med gjentekne troponinmålingar
Riktig svar. I samsvar med Escardio.org, ACS guidelines 2020; European Heart Journal 2021; 42 (14),1289–1367

64

Ei 34 år gamal kvinne har hatt anfallsvis hjartebank i 5 år. Elles er ho frisk. Ho kjem no til deg på legevakt med eit pågåande anfall, og du får teke eit EKG like før det går over av seg sjølv. Dette er presentert nedanfor, og du finn starten av P-bølgja 60 ms etter starten av QRS-komplekset. Ventrikkelfrekvensen er 190/min

Kva er mest sannsynlege arytmiadiagnose?



- A** Atrietakykardi
Atrietakykardi er ein teoretisk mogleg diagnose, men då må PR-tida vere nesten like lang som R-R avstanden og fokus sit nedetter i atriane. Dette er lite sannsynleg.
- B X** Atrioventrikulær nodal reentrytakykardi (AVNRT)
Riktig svar. Det er typisk for AVNRT at P-bølgja kjem like etter QRS (<70 ms) og at ho er negativ i II, III og aVF fordi atriane blir aktiverte nedanfrå.
- C** Atrioventrikulær reentry takykardi (AVRT)
Ved AVRT kjem P-bølgja i praksis alltid > 70 ms etter QRS.
- D** Atrieflutter
Ved atrieflutter er atriefrekvensen som regel mellom 240 og 320/min med fleire P-bølgjer enn QRS. Ventrikkelfrekvensen passar verken med 1:1 blokk eller 2:1 blokk.

000028392e86a2547

65

Ein 57 år gamal mann var til konsultasjon hos deg på grunn av luftvegsinfeksjon. Det vart starta antibiotikabehandling mot det ein rekna med var pneumoni. Over lungene høyrst knatrelydar basalt bilateralt og generelt slimlydar ved ekspirasjon. Over hjartet høyrst regelmessig hjarteaksjon og reine hjartetonar, ingen bilydar.

Det vart teke orienterande blodprøvar og også rekvirert eit røntgen thorax. Svaret konkluderte med klare lunger med eit mindre område apikalt i høgre lunge med infeksjonssuspekte forandringar. Som bifunn er notert sannsynleg breiddeauka aorta ascendens. Du skal informere pasienten om funnet på røntgenundersøkinga og føreslå eventuelle tiltak.

Kva er det beste oppfølgingstiltaket?

- A** Tilvise til kontroll røntgen thorax om 3 veker som oppfølging av luftvegsinfeksjon
Feil svar. Røntgen thorax som kontroll etter pneumoni er ikkje det viktigaste tiltaket i denne samanhengen. Eventuelt kunne røntgen CT rekvirerast for å avklare både pneumonien og den sannsynlege breiddeauken av aorta ascendens.
- B X** Tilvise til ekkokardiografi for utgreiing av sannsynleg breiddeauka aorta ascendens
Riktig svar. Ekkokardiografi vil gje god oversikt over dimensjonane i aorta ascendens og også gje god informasjon om aortaklaffemorfologien.
- C** Tilvise til karkirurg for utgreiing av sannsynleg breiddeauka aorta ascendens
Feil svar. Karkirurgane er rett adresse for oppfølging av dilatasjon i aorta abdominalis.
- D** Tilvise til thoraxkirurg for utgreiing av sannsynleg breiddeauka aorta ascendens
Feil svar. Thoraxkirurgene ønskjer ikkje å overta oppfølging av sannsynleg dilatasjon av aorta ascendens. Dei ønskjer ei kartlegging av så vel dimensjonane i aorta ascendens som morfologien i aortaklaffen før vurdering.

000028392e8b6a25a7

66

Ein 35 år gamal mann er bekymra for hjartekarsjukdom og ønskjer førebyggjande behandling. Han har lese på internett om kolesterol og nemner at han spesielt har merka seg at det i familiar kan gå i arv. Han opplyser at ektefellen til søstera hans nyleg gjekk gjennom eit stort hjarteinfarkt. Etter dette vart han sett på tablettar mot høgt kolesterol (statin) for å førebyggje nye hendingar.

Han er fysisk aktiv utan avgrensing. Status presens u.a. , BT 140/75 mmHg, puls 75 regelmessig. Normalt EKG.

Totalkolesterol 4,9 mmol/L (ref. 3,3 -6,9), HDL 1,5 mmol/L (ref. 0,8-2,1), LDL mmol/L 2,8 (ref. 1,4-4,7). HbA1c 40 mmol/mol. (ref. <42)

Du er i ferd med å ringje pasienten for å opplyse om prøvesvar og å gje dine råd.

Kva er beste tiltak?

- A X** Roe han med at han ikkje har familiær risiko og elles låg hjartekar-risiko
Generelle livsstilsråd gjev alltid meining.
- B** Starte behandling med statin
Feil svar. Dei prøvesvara som ligg føre, gjev ingen indikasjon for medisinsk behandling.
- C** Starte behandling med statin og ezetimib (kolesterolopptakshemmer)
Feil svar. Dei prøvesvara som ligg føre, gjev ingen indikasjon for medisinsk behandling.
- D** Tilvise pasienten til avdeling for medisinsk genetik for å avklare om det ligg føre familiær hyperkolesterolemi
Feil svar. Det ligg ikkje føre opplysning om arvelegheit i mannen sin sjukehistorie.

000028392e8b6a25a7

67

Ein 73 år gamal mann med overvekt og hypertensjon er til kontroll hos fastlegen. Han har rimeleg god form og går tur utan avgrensing i yteevne. Han har gjentatte gongar hatt forhøga BT og dette er stadfesta med 24T BT registrering. Ved undersøking finn fastlegen BT 155/95 mmHg. Han brukar allereie Atorvastatin 80 mg x 1, lisinopril (ACE hemmar) 20 mg x 1 med 25 mg hydroklorthiazid (diuretikum) og amlodipin (kalsiumblokkar) 10 mg x 1.

Blodprøvar viser:

Prøve	Aktuell verdi	Referanseverdi
Kreatinin	95 µmol/L	60 - 105
Na	141 mmol/L	137 - 145
Kalium	3,9 mmol/L	3,6 - 4,6

Kva for eit medikament vil best kunne senke blodtrykket til pasienten i tillegg til dei han står på?

- A Doksazosin (alfablokkar)
Feil. Ikkje god dokumentasjon på betra overleving, indisert ved prostata hyperplasi m symptom.
- B X** Spironolakton (aldosteronantagonist)
Riktig. Gjev god BT-senking i tillegg til ACEH, Thiazid og calciumantagonist ved behandlingsresistent hypertensjon og er fjerde medikament tilrådd av ESC guidelines for hypertensjon 2018.
- C Karvedilol (Betablokkar)
Feil. God betablokkar å velje for BT senking, men betablokkar bør ein unngå om det ikkje er ein spesifikk indikasjon som alvorleg arytmi eller hjertesvikt.
- D Furosemid retard (Loop diuretika)
Feil. Ein bør unngå loop diuretika i BT behandling då det gjev dårlegare overleving.

000028392e8b6a25a7

68

Ei 76 år gamal dame kjem til legekantoret med smerter i venstre hofte og setet dei siste åtte månader. Ho seier ho får smerter på veg opp igjen til huset etter å ha henta avisa i postkassa. Ho har kjent diabetes og hypertensjon. Ho slutta å røykje for 7 år sidan. Når du undersøker henne, kjenner du svak puls i lysken og moglegvis i knehasen på venstre side, du kjenner gode pulsar på høgre side.

Kvar har ho mest sannsynleg ein arteriell stenose?

- A Venstre arteria femoris superficialis
Feil svar. Ville gje smerter i legg.
- B X** Venstre arteria iliaca communis
Riktig svar. Smerter i det anatomiske området som svarer til blodforsyninga frå venstre arteria iliaca communis.
- C Venstre arteria profunda femoris
Feil svar. Ville gje smerter i lår eller legg.
- D Abdominal aorta
Feil svar, einsidige smerter.

000028392e8b6a25a7

69

NB Fasit ble endret på dette spørsmålet! Opprinnelig fasit er markert med X, poengiving til eksamen er gitt i 2. kolonne

Ein tidlegare frisk, 58 år gamal røykjande mann kjem gåande inn på fastlegekontoret grunna smerter frå to tær på høgre fot som oppstod akutt for eit par veker sidan utan føregående traume. Han er i full jobb som skogsarbeidar. Ved undersøking ser du blåleg misfarging ytst på 2. og 3. tå. Foten elles er varm, med normal farge og det er ingen sår. Du kjenner god regelmessig puls i lyske og poplitea, men svak puls a. tibialis posterior. Normalt EKG med sinusrytme 62/min.

Kva er rett diagnose?

- A Akutt perifer arteriell ischemi
Lengda på sjukehistoria, det at pasienten kjem gåande til undersøkinga og lokaliserte funn berre på to tær talar imot denne diagnosen
- B X** Popliteaaneurisme
Oppgaven tas ut etter sensur jf. psykometrinotat.

Popliteaaneurismar rumperer sjeldan, men kan gje symptom i form av perifer embolisering.

Dette er årsaka til at ein vurderer operativ behandling ved popliteaaneurismar som passerer 2 cm i diameter, særleg om ein ser trombemassar i aneurismet. Perifer embolisering kan vere massiv og gje alvorleg nedsett sirkulasjon i beinet, eller gje opphav til mindre emboliar som skildra i denne oppgåva.

- C Kritisk perifer arteriell ischemi
Verken anamnesticke opplysningar eller klinisk undersøking stør denne diagnosen. Definisjonen på kritisk ischemi er sår som ikkje gror eller kvilesmerter som varer > 2 veker og med behov for analgetika. Ved undersøking vil det systoliske ankeltrykket vere £50 mmHg og/eller tåtrykket £30 mmHg.
- D Claudicatio intermittens
Pasienten er fysisk aktiv, noko som sannsynleggjer at han ville hatt symptom ved claudicatio intermittens, i form av smerter ved gange. Det ligg ikkje føre informasjon i teksten som stør denne diagnosen.

000028392e8b6a25a7

70

Ei 75 år gammel kvinne kjem på legekantoret og er bekymra fordi bror hennar har fått påvist eit abdominalt aortaaneurisme. Ho røykjer og bruker ingen medikament. Du finn BT 150/95 mmHg og ei uøsm pulsatil oppfylling i abdomen hennar. Ved ultralyd finn du eit lumbalt aortaaneurisme 48 mm i diameter. Du fortel henne at ho har eit abdominalt aortaaneurisme, som kan vere arveleg. Du roar henne med at utvidinga er under behandlingsgrensa, men ber henne samtidig om å unngå tunge løft, og oppfordrar henne til røykjeslutt. Du føreskriv statin og platehemmar (Albyl-e).

Korleis handterer ein dette best vidare?

- A Strakshjelp innlegging næraste karkirurgiske avdeling.
Sjukehistoria tyder på at pasienten kan ha ein arveleg variant av AAA, slik at ho kan ha høgare vekstrate og høgare rupturfare enn vanleg. Men ho er uøsm over aneurismet, og det er ikkje noko som tilseier innlegging med ein gong.
- B X** Tilvising til karkirurgisk poliklinikk for vidare oppfølging der, avtale ny konsultasjon om 14 dagar
Sjukehistoria tyder på at pasienten kan ha ein arveleg variant av AAA, slik at ho kan ha høgare vekstrate og høgare rupturfare. Ho kan ha hypertensjon som skal behandlast. Ho bør derfor følgjast tett og vurderast med tanke på operativ behandling ved rask vekst.
- C Kontroll hos deg om 9 månader, ul lyd av underextremitetsskar ved næraste sjukehus før dette
Sjukehistoria tyder på at pasienten kan ha ein arveleg variant av AAA, slik at ho kan ha høgare vekstrate og høgare rupturfare enn vanleg. Ho kan risikere at aneurismet rumperer før ho kjem til ny kontroll. Ho bør derfor ha ny kontroll tidlegare og følgjast tettare og vurderast med tanke på operativ behandling.
- D Tilvise henne til CT angiografi og avtale opp til ny konsultasjon 6 månader
Sjukehistoria tyder på at pasienten kan ha ein arveleg variant av AAA, slik at ho kan ha høgare vekstrate og høgare rupturfare. CT-angiografi er velegna preoperativ undersøking, men ikkje nødvendig. Det er for lang tid å vente 6 månader til kontroll.

000028392e8b6a25a7

71

Ein 79 år gammel mann som er operert med aortakoronar bypass for 10 år sidan, slutta då å røykje og har sidan operasjonen brukt kolesterolsenkande medisinar, betablokkar og acetylsalisylsyre. Han har den siste månaden vorte både svimmel og får brystmerter når han er ute og jobbar i hagen. Hos fastlegen er han smertefri og har svak puls i venstre arm. Blodtrykk blir målt til 90/50 og 130/80 mmHg i høvesvis venstre og høgare arm. EKG i kvile viser sinus rytme, og ingen iskemi.

Kva er den mest sannsynlege årsaka til det asymmetriske blodtrykket hans?

- A Stenose i koronararteriar
Reversert flow i LIMA graftet etter subklaviastenose er en sjeldan årsak til svimmelheit og residiv av angina pectoris, men subklaviastenose åleine kan også gje nedsett blodtrykk i arm, og subclavian steal fenomen med svimmelheit ved armbruk. Restenose av koronararteriar er vanlegaste årsak til residiv angina. Aortadisseksjon gjev oftast meir akutte og konstante symptom. Carotisstenose kan gje svimmelheit men ikkje angina eller blodtrykksforskjell i armane.
- B X** Subklaviastenose
Reversert flow i LIMA graftet etter subklaviastenose er en sjeldan årsak til svimmelheit og residiv av angina pectoris, men subklaviastenose åleine kan også gje nedsett blodtrykk i arm, og subclavian steal fenomen med svimmelheit ved armbruk. Restenose av koronararteriar er vanlegaste årsak til residiv angina. Aortadisseksjon gjev oftast meir akutte og konstante symptom. Carotisstenose kan gje svimmelheit men ikkje angina eller blodtrykksforskjell i armane.
- C Aortadisseksjon
Reversert flow i LIMA graftet etter subklaviastenose er en sjeldan årsak til svimmelheit og residiv av angina pectoris, men subklaviastenose åleine kan også gje nedsett blodtrykk i arm, og subclavian steal fenomen med svimmelheit ved armbruk. Restenose av koronararteriar er vanlegaste årsak til residiv angina. Aortadisseksjon gjev oftast meir akutte og konstante symptom. Carotisstenose kan gje svimmelheit men ikkje angina eller blodtrykksforskjell i armane.
- D Carotisstenose
Reversert flow i LIMA graftet etter subklaviastenose er en sjeldan årsak til svimmelheit og residiv av angina pectoris, men subklaviastenose åleine kan også gje nedsett blodtrykk i arm, og subclavian steal fenomen med svimmelheit ved armbruk. Restenose av koronararteriar er vanlegaste årsak til residiv angina. Aortadisseksjon gjev oftast meir akutte og konstante symptom. Carotisstenose kan gje svimmelheit men ikkje angina eller blodtrykksforskjell i armane.

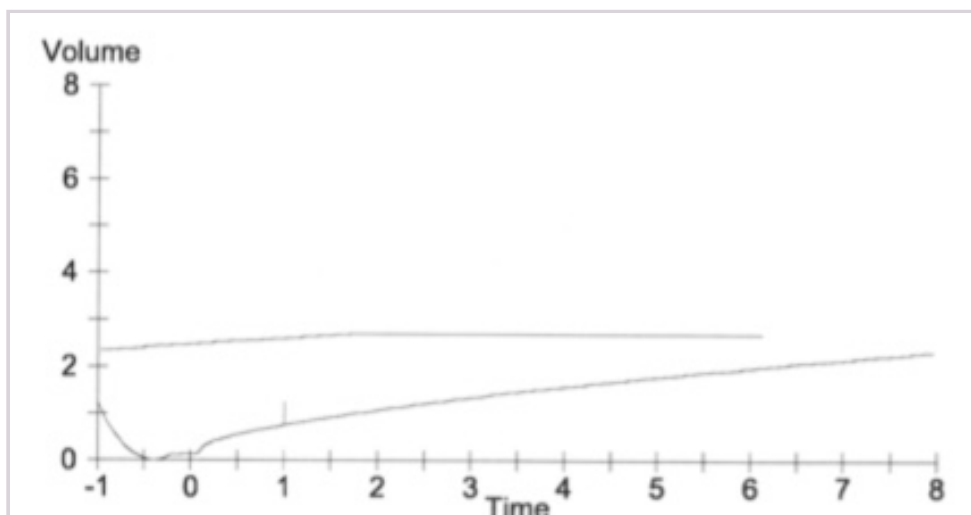
000028392e8b6a25a7

72

Ein 63 år gamal mann som er uførepensjonert med alvorleg KOLS kjem til kontroll hos deg som fastlege. Han bruker som einaste behandling eit kombinasjonspreparat med langtids beta-2 agonist + kortikosteroid morgon og kveld, men føler det hjelper lite. Han blir tungpusta av å kle av og på seg, og går sjeldan ut. Han slutta å røykje for 2 år sidan. Du tek ein spirometri på legekantoret (volum tid kurve som vist på biletet).

Av utskrifta ser du at FEV1 er 0,81 liter (18 %), FVC er 2,40 liter (48 %).

Kva er tilrådd å gjere vidare?



- A X** Tilvise til lungemedisinsk poliklinikk med spørsmål om indikasjon for langtids oksygenbehandling
Han har svært alvorleg KOLS, og blir tungpusta av sjølv små påkjenningar. Det er stor sjanse for at han har kronisk respirasjonssvikt og kan vere aktuell for langtids oksygenterapi. Dette bør vurderast ved måling av arterielle blodgassar.
- B** Skifte behandling til eit langtidsantikolinergikum
Her er det eigentleg indikasjon for behandling både med langtidsantikolinergikum og langtidsbeta2 agonist ut frå alvorsgrad - og moglegvis steroid ut frå symptom vi i teksten ikkje har oversikt over. Å ta bort langtids beta2 agonistar er ikkje tilrådd.
- C** Skifte behandling til korttidsverkande antikolinergikum og beta 2 agonist på forstøvar 4 gonger dagleg
Dersom ein skal endre behandling er å leggje til langtidsverkande antikolinergikum det mest aktuelle alternativet. Forstøvarbehandling aleine er ikkje tilrådd.
- D** Bestille CT thorax med spørsmål om lungefibrose grunna nedsett FVC
Volum tid kurva viser at ein ikkje har nådd eit platå for FVC, og at den nok er underestimert. Det er lite sannsynleg at CT thorax vil påvise fibrose som skulle hatt behandlingsekvens.

000026392e8b6a25a7

73

Ein 65 år gamal mann kjem til legevakta med tungpust som har auka over nokre dagar. Han er afebril og smertefri. Ved klinisk undersøking er det demping ved perkusjon og nedsett respirasjonsslyd basale delar av høgre lunge.

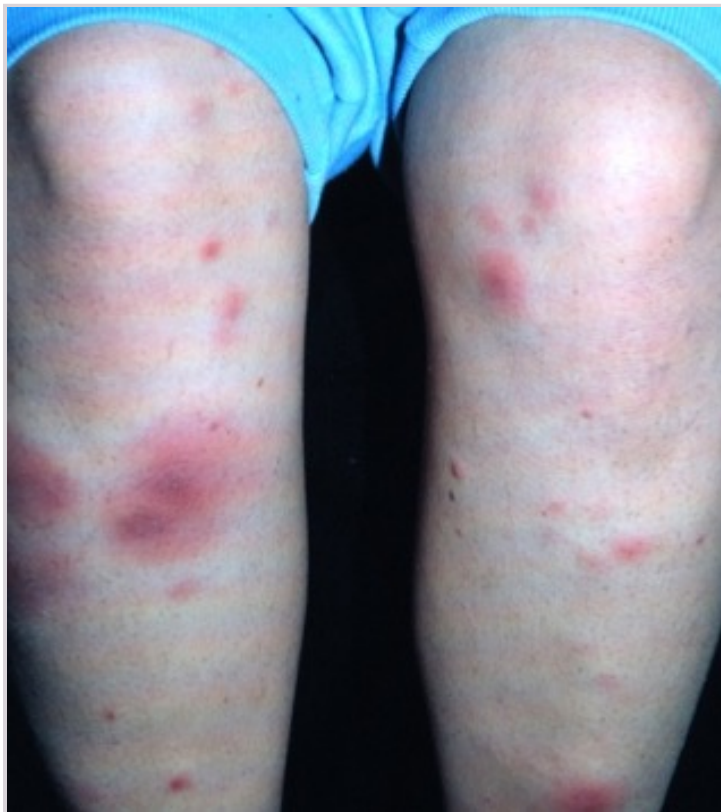Kva er mest sannsynlege årsak?

- A** Influenza
B Pneumothorax
C Lungeemboli
D X Pleuravæske
Klinisk undersøking tyder på høgresidig pleuravæske.

000026392e8b6a25a7

74

Ein aldri-røykjande 30 år gamal mann har i 2–3 månader hatt feberkjensle og tørrhoste. Halsprøve for streptokokksjukdom og antigen test har vore negative. Han er tidlegare frisk og bruker ingen faste medisinar. Han har fått nokre flekker på leggene (biletet), og det er lett ankelhevelse. **Kva er den mest sannsynlege diagnosen?**



- A Idiopatisk pulmonal fibrose (IPF)
IPF ser ein i utgangspunktet ikkje hos pasientar under 40 år.
- B X** Sarkoidose
Biletet viser erythema nodosum, og det er ikkje uvanleg som ledd i Løfgren syndrom ved sarkoidose.
- C Behcet's syndrom
Behcets kan vere årsak til erythema nodosum hos yngre, men sjukdomen er langt sjeldnare enn sarkoidose, og gjev sjeldnare tørrhoste.
- D Streptokokkinfeksjon
Utelukka sidan negativ test teken tidlegare

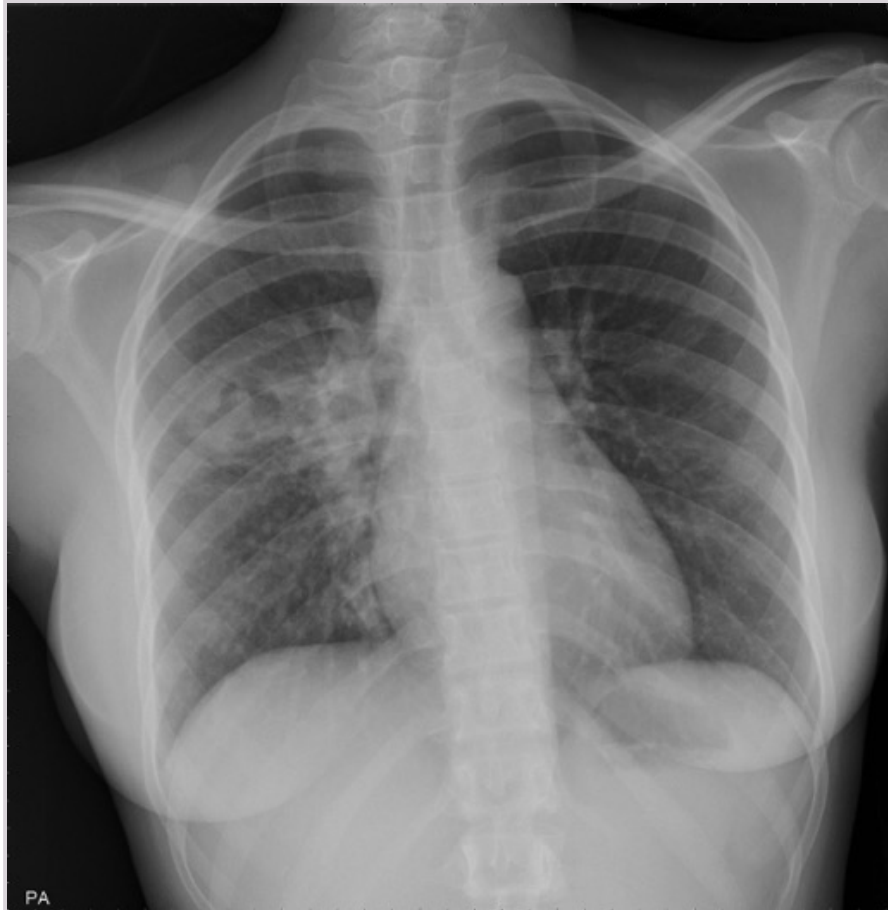
000026392e8b6a25a7

75

Ei 18 år gamal kvinne opphavleg frå Somalia, kom til Noreg som flyktning for 5 månader sidan. Ho hadde meslingar 5 år gamal, og bruker ingen faste medisinar. Den siste månaden har ho gått ned i vekt frå 59 kg til 51. Ho har merka store ømme halsglandlar på høgre side av halsen, og har hatt hoste dei siste dagane.

Fastlegen har bestilt eit røntgen av lungene som er vist under.

Kva er mest sannsynlege diagnose?



- A X** Tuberkulose
Opphavslend tyder på stor risiko for tuberkulose, vidare viser rtg thorax kaverne liknande struktur og ein-sidedig infiltrat høgre side, typisk for tuberkulose.
- B** Lymfom
- C** Pneumokokk pneumoni
- D** Sarkoidose

000026392e8b6a25a7

76

Ein 40 år gamal rusmisbrukar, for tida i legemiddelasistert rehabilitering (LAR), kjem inn på sjukehus med feber og litt smerter i brystet. Det blir teke eit røntgen thorax som tyder på store mengder pleuravæske på venstre lunge. Du mistenkjer empyem, og ved pleuradrenasje ser ein mørkegul væske som flyt langsamt.

Kva for ein test vil gje rask avklaring på om dette mest sannsynleg er eit empyem?

- A** Analyse av LD og protein i pleuravæska
Høg LD og protein tyder på eit eksudat. Det er fleire årsaker til eksudat, empyem er berre éi av moglege årsaker.
- B X** pH måling av pleuravæska
pH < 7,2 i pleuravæska er rekna som ein svært sterk indikator på at det ligg føre eit empyem, sjølv om det i enkelte tilfelle (som ved revmatoid artritt) kan vere andre årsaker.
- C** Vurdering av utsjånaden på væska
Nei, berre ved reint puss kan ein vere sikker - og då på at det faktisk er empyem.
- D** Bakteriologisk dyrking av pleuravæska
Nei, ein kan ha empyem sjølv om ein ikkje får oppvekst i pleuravæska, dessutan tek det tid å få svar.

000026392e8b6a25a7

77

Ein 63 år gamal mann kjem til fastlegen og ber om å få teke ein spirometri. Han har problem med å følge kona på tur i skogen pga dårleg pust. Tabellen nedanfor viser resultatet av spirometrien.

	Forventa	Pasienten sitt resultat	Prosent av forventa
FVC	4,1 liter	3,0 liter	73 %
FEV1	3,2 liter	1,9 liter	59 %
FEV1/FVC		0,63	

Kva er riktig tolking av denne spirometrien?

- A Spirometrien er obstruktiv og restriktiv
Feil. Ein vanleg spirometritest kan ikkje avgjere om det ligg føre både obstruksjon og restriksjon samtidig. Då må testen utvidast med pletysmografi. Ved alvorleg obstruksjon er det vanleg å sjå låg FVC grunna høgt RV (residualvolum) med tilnærma normal TLC (total lungekapasitet), jfr $RV + FVC = TLC$
- B Spirometrien er normal
Spirometrieverdien viser obstruksjon og er derfor ikkje normal.
- C Spirometrien er restriktiv
Spirometrien er obstruktiv.
- D X Spirometrien er obstruktiv
Riktig. Funnet av $FEV1/FVC < 0,7$ er samsvarande med obstruksjon.

000020392e8b6a25a7

78

Ein 19 år gamal mann med astma kjem til kontroll hos fastlegen. Han er tidlegare sett på salbutamol (selektiv beta2 agonist) spray til bruk ved behov og formoterol (selektiv beta2 agonist) + budesonid pulverinhalator fast morgon og kveld. Sjukdomen er relativt stabil. Ved samtalen kjem det fram at han nok slurvar med medisinane og oftast gløymer å bruke pulverinhalatoren. Sprayen tek han berre ved symptom, i snitt éin til to gonger kvar dag. Han lurar på om han eigentleg treng pulverinhalatoren sidan han er såpass lite plaga.

Kva er det best å gjere med hans astmabehandling?

- A X Slutte med salbutamol spray men halde fram med pulverinhalatoren
Riktig svar. Ved å ta frå han salbutamol vil ein tvinge han til å ta formoterol + budesonid når han merkar symptom, dvs ved behov. Nye retningslinjer opnar for å gje formoterol+inhalasjonsteroid kombinert i éin inhalator berre ved behov. Det sikrar at pasienten får i seg inhalasjonsteroidet som er den beste medisinen ved astma. Formoterol har ein raskt innsetjande β_2 -effekt på nivå med salbutamol og kan i praksis derfor erstatte salbutamol hos denne pasienten med mild til moderat astma.
- B Slutte med pulverinhalatoren, men halde fram med salbutamol-sprayen
Feil svar. Pasienten har for mykje symptom til at det er tilrådd å slutte med inhalasjonsteroid.
- C Byte ut pulverinhalatoren med ein spray som inneheld dei same to verkestoffa
Feil svar. Pasienten vil då få dei same medisinane som før, men det er ikkje grunn til å tru at han vil vere flinkare med å ta medisinane i sprayform enn i pulverform og at dette bytet vil auke compliance.
- D Doble dosen inhalasjonssteroid morgon og kveld
Feil svar. Det er ikkje grunn til å tru at den føreskrivne behandlinga er for svak, jf. at han ikkje har teke han som føreskrive. Å auke dosen vil sannsynlegvis ikkje føre til betre compliance.

000020392e8b6a25a7

79

Ei 68 år gammel kvinne med lett kols har nylig fått påvist ikke-småcella lungekreft (adenocarcinom, 2.5cm tumor sentralt i høyre underlapp, utan lymfeknute- eller fjernmetastasar, EGFR mutasjon positiv), klinisk stadium I. Ho er mentalt adekvat, oppegående, sjølvhjelp, utan annan kjend sjukdom eller spesiell medikasjon

Kva er tilrådd behandling for denne tilstanden og pasienten?

A Stereotaktisk strålebehandling

Feil svar: Stereotaktisk strålebehandling er primært ikkje tilrådde behandling, om pas er medisinsk operabel (som synest sannsynleg her). Kurativ strålebehandling ville vere behandlingalternativ dersom ho framstod medisinsk inoperabel (noko ho sannsynlegvis ikkje er ut frå vignetten).

B TKI (TyrosinKinaseInhibitor, EGFR-hemmar)

Feil svar: Tilstanden er avgrensa og blir oppfatta som kurerbar, og derfor er lindrande tumorretta TKI-behandling primært ikkje tilrådde behandling i 1. linje. Sjå kommentar under riktig svar.

C Immunterapi

Feil svar: Immunterapi blir primært gjeve åleine ved ikkje-kurerbar lungekreft, systemisk lindrande behandling.

Sjå elles kommentar under riktig svar.

D X Lobektomi høyre underlapp

Riktig svar: Krefttilstanden er avgrensa og teknisk operabel. Trass den lettgradige kolsen hennar, er ho mest sannsynleg medisinsk operabel, og derfor blir operasjon med lobektomi høyre underlapp oppfatta som beste/tilrådde behandling (uavhengig av tumormarkøranalysar)

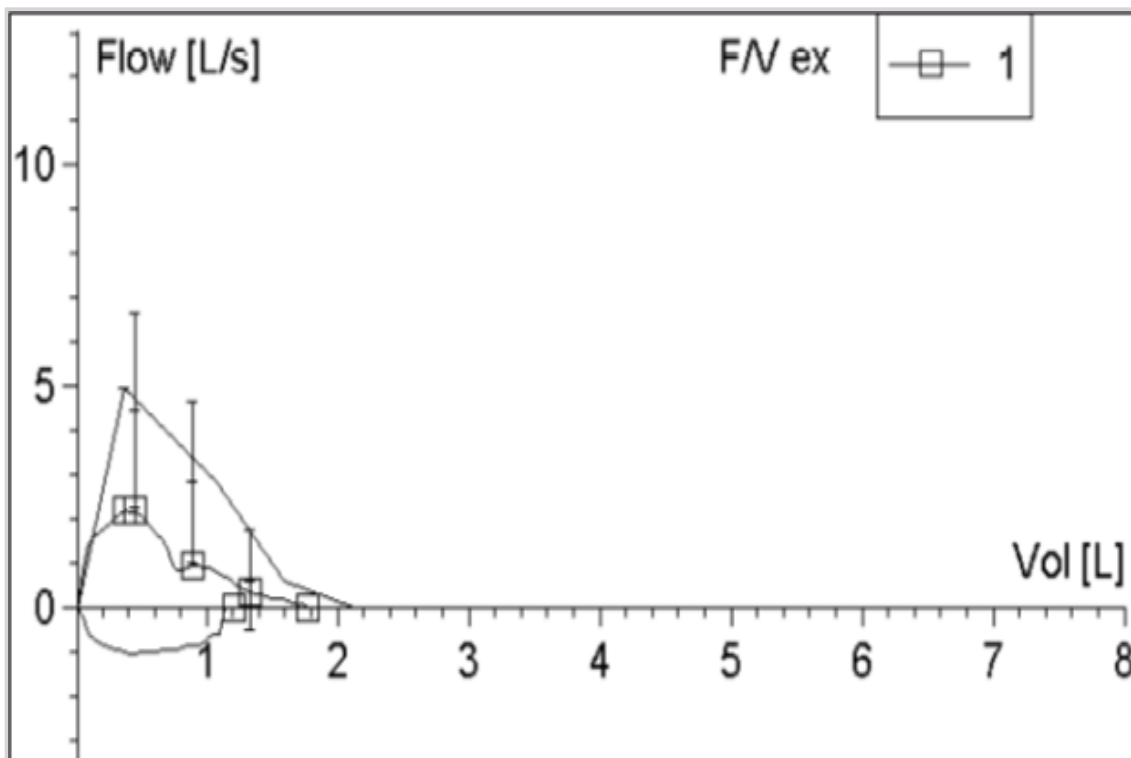
000020392e8c6a25a7

80

74 år gammel kvinne, ikkje-røykjar, oppsøker fastlegen grunna gradvis aukande tungpust ved påkjenning siste halvår. Elles ingen følgjefenomen, spesielt ingen brystmerter. Ho er tidlegare frisk, og nyttar ingen faste medisinar.

Funn: respiratorisk upåfallande i kvile, BT 120/75mmHg, Puls 78/min (regelmessig), afebril, normale funn over hjarte og lunger

Spirometri: FVC 1.8L (83%), FEV1 1.2L (89%), FEV1% 68 – alle verdier i nedre del av referanseområdet. Flowvolumkurven tydelig avflata i inspirasjon og ekspirasjon (se figur under).



Kva er mest sannsynleg årsak til pasienten sine plager?

- A** Astma bronkiale
Feil svar. Pustevanskane hennar (gradvis auka og lett påkjenningsutløyste pustevanskar) kan ha ulike årsaker (ulike organsystem), men kombinasjon av 1) anamnese: uspesifikk lett påkjenningsdyspnoe utan haldepunkt for koronarsjukdom, ikkje-røykjar, 2) normal lungeundersøking og klinisk undersøking elles, 3) normal spirometri (talmessig), men 4) unormal flow volum kurve (både på inspirasjon / ekspirasjon), tyder på sentral mekanisk luftvegsobstruksjon («stasjonær»).
- B** Påkjenningsutløyst larynksobstruksjon
Feil svar. Avflata flow volum kurve i ekspirasjon utelukkar ein påkjenningsutløyst larynksobstruksjon, som oftast gjev inspirasjonsvanskar og ikkje ekspirasjonsvanskar. Sjå elles kommentar svaralternativ Astma bronkiale.
- C** Kols
Feil svar. Pasienten røykjer ikkje og har normale spirometriverdiar, noko som "utelukkar kols" (svært lite sannsynleg) som aktuell diagnose. Sjå elles kommentar under svaralternativ Astma bronkiale.
- D X** Obstruksjon i sentrale luftvegar
Rett svar. Avflata flow-volum kurve i inspirasjon og ekspirasjon med normale spirometriske verdiar indikerer obstruktiv prosess i dei sentrale luftvegane (oftast mekanisk «stasjonær» over tid, på inspirasjon og ekspirasjon, og kan utløyse symptom ved belastning) - til dømes kreft i sentrale luftvegar. Sjå elles kommentar svaralternativ Astma bronkiale.

000020392e8b6a25a7

81

NB Fasit ble endret på dette spørsmålet! Opprinnelig fasit er markert med X, poengiving til eksamen er gitt i 2. kolonne

Ein 60 år gamal mann med alvorleg kols, tidlegare storrykjar, blir lagd inn som strakshjelp på sjukehus med aukande tungpust. Han har kjent postinfarktsvikt og blir behandla med ACE-hemmar og Furosemid. Arteriell blodgass teke med 2L O₂/min er vist i tabell under:

	Aktuell verdi	Referanseområde
pH	7.44 kPa	7.35 - 7.45
pCO ₂	7.5 kPa	4.9 - 6.0
pO ₂	7.8 kPa	11 - 13
Base Excess	+15 mmol/l	0 +/- 2
Standard bikarbonat, HCO ₃ ⁻	39 mmol/l	24 +/- 2
O ₂ -saturasjon	89 %	>95 %

Kva er den mest korrekte tolkinga av blodgassen?

- A X 0** Kronisk respirasjonssvikt og metabolsk alkalose
Oppgaven tas ut etter sensur jf. psykometrinotat.
- Riktig svar. Kompensert kronisk hyperkapnisk respirasjonssvikt gjev oftast pH < 7,4 og BE ca + 10. pH > 7,4 og BE > + 10 indikerer ein vesentleg komponent av metabolsk alkalose. Hypokalemi og /eller bidragande hypokloremi grunna Furix bruk, er den vanlegaste årsak for ein metabolsk alkalose i slik setting.*
- B 0** Akutt respirasjonssvikt og metabolsk alkalose
Feil svar. Akutt hyperkapnisk respirasjonssvikt gjev oftast pH < 7,4 og BE i (nærare) normalområdet (avhengig av definisjon av akutt og tidsperspektiv, grad av metabolsk kompensasjon).
- C 0** Kronisk respirasjonssvikt med metabolsk kompensasjon
Feil svar. Kronisk hyperkapnisk respirasjonssvikt gjev oftast pH < 7.4 og BE ca + 10 (sjeldan over).
- D 0** Akutt forverring av kronisk respirasjonssvikt
Feil svar. Ein slik tilstand gjev oftast pH < 7.4 og BE ca. +10 ved ei akutt forverring av ein kronisk hyperkapnisk respirasjonssvikt.

000020392e8b6a25a7

82

På eit fastlegekontor kjem ein 75 år gamal mann inn som strakshjelp. Han har diabetes type 2 som blir behandla med metformin og hypertensjon som blir behandla med betablokkar, ACE-hemmar og kalsiumkanalblokkar. Han er også statinbehandla for hyperkolesterolemi. Kreatininverdien hans ved førre konsultasjon for 4 veker sidan var 132 $\mu\text{mol/L}$ (ref. 60-105). Han har hatt gastroenteritt i 4 døgn og er dehydrert ved undersøkelsen.

Kva for ein medikamentkombinasjon bør midlertidig seponerast hos denne pasienten?

- A Betablokkar + statin
- B X** Metformin+ACE-hemmar
Kan gje monaleg auke i kreatinin og risiko for laktacidose særleg ved på førehand redusert nyrefunksjon. Størst risiko for eldre og skrøpelege personar.
- C Metformin + betablokkar
Betablokkar kan kamuflere adrenerge symptom ved hypoglykemi. Metformin gjev ikkje risiko for hypoglykemi og dermed er kombinasjonen ikkje farleg for pasienten.
- D Metformin + kalsiumkanalblokkar

000028392e8b6a25a7

83

Du er LIS1 i mottakinga og tek imot ei 74 år gamal kvinne som blir lagd inn pga. magesmerter som har vart ca. eit døgn. Ho er i peritonealdialyse (PD) behandling. Blodtrykk 148/76 mmHg, puls 72 regelmessig, afebril, diffust palpasjonsøym i buken og ei aning sleppøm. Ho seier at ho la merke til at PD-væska såg uklår ut ved det siste PD-skiftet.

Kva er viktigast i den vidare handteringa av denne pasienten?

- A Starte med intravenøs breispektra antibiotika med ein gong
Ikkje riktig behandling, PD peritonitt skal behandlast med intraperitoneal antibiotika etter at adekvete prøvar er tekne frå dialysekateteret.
- B Ta blodkultur og avvente vidare behandling til svar på desse ligg føre
Feil, det er PD-væska ein primært skal sende til dyrking, og behandling skal startast på klinisk mistanke og/eller etter celletelling av kvite blodlekamar i PD-væska.
- C X** Kontakte vaktavande lege ved nyreavdelinga pasienten tilhøyrer for råd
Riktig svar. Det skal takast PD-væske til celleteljing og dyrking på riktig måte, og antibiotika skal gjevast etter retningslinjer og intraperitonealt, dersom det er auka tal celler i PD-væska. PD peritonitt blir behandla med intraperitoneal antibiotika, ikkje intravenøs. Blodkulturar kan godt vere negative ved peritonitt og det kan uansett ta for lang tid å vente på resultatet. Ved mistanke om PD peritonitt er det riktig å snakke med nefrolog før ein eventuelt konsulterer gastrokirurg eller rekvirerer CT abdomen.
- D Rekvirere CT abdomen utan kontrast og konferere med gastrokirurg
Nyrespesialisten vil avgjere om du treng å kontakte gastrokirurg eller ta CT, som oftast er dette ikkje nødvendig.

000028392e8b6a25a7

84

Ein 68 år gamal mann har ei lang historie med stabil kronisk nyresjukdom stadium 3 og hypertensjon som blir behandla med ein angiotensin II-reseptorblokkar, hydroklortiazid og ein kalsiumkanalblokkar. Dei siste 6 åra har blodtrykket målt på fastlegekontoret alltid lege på eller under målet. Nyleg har han kjøpt eit blodtrykksapparat som ved gjentekne målingar heime har vist blodtrykksverdiar 10 til 15 mmHg over målet hans. Kreatinin 160 $\mu\text{mol/L}$ (ref. 60-105), eGFR 38 mL/min/1,73m² (ref. >90), kalium 5,3 mmol/L (ref. 3,5-5,0).

Kva bør fastlegen gjere no, i lys av pasienten sine heimemålingar av blodtrykket?

- A Føreslå at han sluttar å måle blodtrykket fordi ein mistenkjer feil måleteknikk
- B X** Gjere 24-timars ambulatorisk blodtrykksmåling pga. mogleg maskert hypertensjon
Riktig er 24-timars ambulatorisk blodtrykksmåling for å stadfeste eller ekskludere ein maskert ukontrollert hypertensjon. Viktig å stadfeste denne diagnosen, som krev behandling. Spironolakton kan auke kalium endå meir og bør brukast her berre med stor varsemd berre etter stadfestinga av maskert hypertensjon. Bør ikkje ignorere heimemålingane pga mogleg maskert hypertensjon. Sjekk pasienten sin måleteknikk på kontoret dersom mistanke om nokon feil.
- C Ignorere heimemålingane, sidan blodtrykket alltid er godt kontrollert på kontoret
- D Leggje til spironolakton for betre blodtrykkskontroll

000028392e8b6a25a7

85

Ei 72 år gamal kvinne med hypertensjon og gjennomgått hjarteinfarkt for 5 år sidan, kjem til akuttmottaket på grunn av nedsett ålmenntilstand. Det byrja relativt akutt med oppkast og diaré for om lag to veker sidan. Ho har sidan vore slapp, hatt dårleg matlyst, ikkje fått i seg mykje mat eller drikke og har vorte stadig meir avkrefta.

I mottaket er ho afebril, blodtrykket er 110/55 mmHg, pulsen 87/min, regelmessig. Hjarte og lunger blir auskultert normalt, abdomen er adipøs og vanskeleg å undersøkje, men det er normale tarmlydar. Ho bruker følgjande medikament: acetylsalisylsyre, statin, ACE-hemmar, kalsiumantagonist og sløyfediuretika.

Orienterande lab-prøvar som er tekne og analysert medan ho har venta i akuttmottaket, viser følgjande:

Prøve	Aktuell verdi	Referanseområde
Kreatinin [$\mu\text{mol/l}$]	360	45-90
Na [mmol/l]	134	137 - 145
K [mmol/l]	5,4	3,6 - 4,6
u-stix	blod 1+, forøvrig neg	neg
u-Na [mmol/l]	10 (lågt)	-
u-osmolaritet [mosmol/kg]	700 (høg)	-

Siste GFR for 3 månader sidan var normal.

Kva er mest sannsynlege mekanisme bak denne akutte nyreskaden?

- A** Postrenal årsak
Skal alltid undersøkjast, men ikkje noko i sjukehistoria som tyder på dette, og sjeldnare årsak til akutt nyreskade hos kvinner.
- B** Akutt glomerulonefritt/ANCA vaskulitt
Lite sannsynleg med neg urinstix (1+ er så å seie neg, og kan førekome utan at det er noko patologi) og ingen andre teikn til inflammasjon.
- C X** Prerenal årsak
Riktig svar. Sjukehistorie, lågt BT + ACE-hemmar, neg u-stix og låg u-Na trekkjer alle mot prerenal årsak.
- D** Akutt tubulær nekrose pga. ischemi
Oppstår oftast som følgje av større iskjemisk skade, og har høg u-NA og lågare u-osmol.

000028392e8c6a25a7

86

Ein tidlegare frisk og sprek 77 år gamal mann har sklidd på vått baderomsgolv og brote lårhalsen. Han har ikkje greidd å kome seg opp, og er blitt funnen av pårørande over eitt døgn etter fallet.

Ved klinisk undersøking er han i redusert ålmenntilstand. BT 132/78 mmHg, puls 87/min, afebril, sO₂ 94 % på romluft. Hjarte og lunger: normalt ved auskultasjon.

EKG: sinustakykardi, elles normalt.

Orienterande lab-prøvar blir tekne og viser følgjande:

Prøve	Aktuell verdi	Referanseområde
Kreatinin [$\mu\text{mol/l}$]	373	< 105
Kalium [mmol/l]	5,4	3,6 – 4,6
Natrium [mmol/l]	132	137 – 145
Hb [g/dl]	10,9	13,4 - 17,0
Leukocytar [x /l]	11	4,1 – 10
CRP [mg/l]	50	< 5
ALAT[U/l]	19	10-70
D-dimer [mg/l]	1,3	< 0,5
CK [U/l]	7600	40-280
Urin stix	Blod 5+, albumin 1+, ellers neg	Negativ

Kva er mest sannsynleg årsak til hans akutte nyreskade?

- A** Nyrevenetrombose som komplikasjon til lårhalsbrot
Risiko for trombosar er rel. låg ved hospitalisering innan to dagar etter fraktur <https://pubmed.ncbi.nlm.nih.gov/8609137/> D-dimer og andre akutfasereaktantar ser ein sekundært til lårhalsbrot.
- B** Dehydrering og prerenal årsak
Ut frå sjukehistoria er han sikkert noko dehydrert, men med normalt blodtrykk og i utgangspunktet forventa normal nyrefunksjon er dehydrering åleine mindre sannsynleg.
- C** Raskt progredierende glomerulonefritt eller ANCA-vaskulitt
Ved hematuri og akutt nyreskade er det alltid riktig å tenkje på desse differensialdiagnosane. Likevel er det relativt sjeldne tilstandar, og sjukehistoria peikar på annan genese. Utslag på urinstix på blod er myoglobinuri som følge av muskelskaden.
- D X** Rabdomyolyse
Riktig. Høg CK saman med sjukehistorie med immobilisering på varmt golv / trykkskade gjer dette heilt sikkert til ei vesentleg årsak.

000020392e8b6a25a7

87

Ei 58 år gamal kvinne med kjend, raskt progredierende kronisk nyresjukdom skal til kontroll på nyrepoliklinikken og er innom legekantoret for å ta blodprøvar på førehand. Fastlegen får prøvane, som viser følgjande:

	Aktuell prøve	Referanseområde
Kreatinin ($\mu\text{mol/L}$)	288	45 - 90
Estimert GFR (mL/min/1.73 m^2)	15	>90
Fosfat (mmol/L)	1,83	0,85 – 1,50
Kalsium (mmol/L)	2,16	2,15 – 2,51
Fritt kalsium (mmol/L)	1,11	1.10 – 1.34
PTH (pmol/L)	33	1,1 – 7,5
25-OH-vitamin D (nmol/L)	42	50-150

Kva slags forstyrring i kalsium-fosfat-PTH-systemet er mest sannsynleg?

- A** Vitamin D-mangel pga. lågt inntak ved kronisk nyresjukdom
Ho har 25-OH-vitamin D rett under tilrådd nivå. Det kan tyde på suboptimalt inntak av D-vitamin i kosten eller låg eksposisjon for sollys, men verdien er vanleg blant nordmenn og vil ikkje i seg sjølv gje forandringar som dei ein ser i lab-arket.
- B** Tertiær hyperparathyreoidisme pga. kronisk nyresjukdom
Ho har hyperparathyreoidisme relatert til kronisk nyresjukdom, men forstyrringa er ikkje vorten tertiær, noko som er kjenneteikna av endå høgare PTH kombinert med høg kalsium og vanlegvis høg fosfat.
- C** Primær hyperparathyreoidisme pga. kronisk nyresjukdom
Ved primær hyperparathyreoidisme er det forventa kalsium i eller over øvre del av referanseområdet, medan her ligg kalsium rett over nedre grense. Samtidig vil ein ved primær hyperparathyreoidisme forvente lågt fosfat, sidan den fosfaturiske effekten av PTH verkar. I dette tilfellet er det derimot høg fosfat og (grense-)låg kalsium som stimulerer PTH-sekresjonen.
- D X** Sekundær hyperparathyreoidisme pga. kronisk nyresjukdom
Ved primær hyperparathyreoidisme er det forventa kalsium i eller over øvre del av referanseområdet, medan her ligg kalsium rett over nedre grense. Samtidig vil ein ved primær hyperparathyreoidisme forvente lågt fosfat, sidan den fosfaturiske effekten av PTH verkar. I dette tilfellet er det derimot høg fosfat og (grense-)låg kalsium som stimulerer PTH-sekresjonen. Ho har monaleg redusert GFR samsvarande med kronisk nyresjukdom på grensa mellom stadium 4 og 5 slik at sekundær hyperparathyreoidisme er forventa. Lab-prøvane er samsvarande med det.

000020392e8b6a25a7

88

Ei 58 år gammel kvinne med hypertensjon i 20 år og type 2 diabetes i 5 år utviklar ødem i underekstremitetane i løpet av ei veker tid og oppsøker fastlegen. Han finn BT 152/88 mmHg, normale funn over cor og pulm, blodprøvar viser: kreatinin 64 µmol/L (ref. 45-90), karbamid 6 mmol/L (ref. 3,1-7-9), albumin 23 g/L (ref. 38-52) og total kolesterol 10,2 mmol/L (ref. 3,9-7,8) Det er 4+ albumin på urin stiks, elles negativ.

Kva er den sannsynlege årsaka til ødema hennar?

- A Hypertensiv hjertesvikt
Hjertesvikt forklarar ikkje den betydelege albuminurien
- B Hypertensiv nefrosklerose
Isolert, betydeleg proteinuri m/ødem og normal kreatinin er ikkje typisk for hypertensiv nefrosklerose. Då er det som oftast ein låggradig proteinuri og samtidig nedsett GFR m/ forhøgja kreatinin
- C X** Nefrotisk syndrom
Kombinasjonen ødem, hyperkolesterolemi, hypoalbuminemi og 4+ protein på stix er klassisk for nefrotisk syndrom. Ved hjertesvikt er det ikkje vanleg med nefrotisk proteinuri, noko 4+ på stix indikerer, ved RPGN er det ikkje normal kreatinin, ved hypertensiv nefrosklerose ligg det ikkje føre nefrotisk proteinuri saman med normal nyrefunksjon.
- D Raskt progredierande glomerulonefritt/halvmånenefritt
Pas har normal kreatinin, det passar ikkje med RPGN

000026392e8b6a25a7

89

Ein 45 år gammel mann har fått beskjed av sjukepleiar i bedriftshelsetenesta om å bestille time ho fastlegen sin grunna høgt blodtrykk målt tilfeldig fleire gonger. Hos fastlegen blir blodtrykket målt standardisert til 173/105 mmHg. Mannen er slank, frisk frå tidlegare og kjenner seg ikkje sjuk, han bruker ingen medisinar og har inga spesiell sjukdomsbelastning i familien. Fastlegen gjer supplerande undersøkingar og finn følgjande:

Prøve	Aktuell verdi	Referanseområde
Kreatinin (µmol/L)	138	60 - 105
Estimert GFR (mL/min/1.73 m ²)	53	>90
HbA1c (mmol/mol)	36	20-42
Urinstiks	Blod: 1+ Protein: 3+	Blod: 0. Protein: 0
Urin-albumin/kreatinin ratio (mg/mmol)	142	<3

Kva bør fastlegen gjere med dette?

- A Starte behandling med angiotensin II reseptorblokkar og avtale kontroll om 3 månader
Same grunngeving som under beste svaralternativ.
- B Avvente behandlingsoppstart og avtale kontroll om 6 veker
Same grunngeving som under beste svaralternativ.
- C Starte behandling med kalsiumkanalblokkar og tilvise til nefrolog
Same grunngeving som under beste svaralternativ.
- D X** Starte behandling med angiotensin II reseptorblokkar og tilvise til nefrolog
Pasienten er relativt ung, har alvorleg albuminuri og redusert nyrefunksjon og skal derfor vurderast av nefrolog. Sannsynlegvis bør det gjerast nyrebiopsi. I tillegg har han så høgt blodtrykk at behandling bør startast med ein gong. Angiotensin II reseptorblokkar eller ACE-hemmar er førsteval grunna albuminuri; mange ville alt no ha tilrådd oppstart med kombinasjonstablett der også ein kalsiumantagonist eller eit diuretikum inngår.

000026392e8b6a25a7

90

Du er LIS1 på lokalsjukehus. I akuttmottaket ser du til ein 77 år gamal mann med kjend atrieflimmer, hypertensjon og diabetes mellitus type 2. I løpet av siste veke har han fått gradvis aukande hovudverk, taleproblem og sviikt i ekstremitetane i høgre side. For ei veke sidan var han oppegående og sjølvhjelp. Sonen som følgjer faren fortel at faren ramla og skalla hovudet i ein bordkant for åtte veker sidan og var kortvarig medvitslaus. Han oppsøkte ikkje lege for dette.

Kva er mest sannsynlege diagnose?

- A Hjernesvulst
Feil svar, sjå kommentar under svaralternativ kronisk subduralt hematom.
- B Hjerneabscess
Feil svar, sjå kommentar under svaralternativ kronisk subduralt hematom.
- C X Kronisk subduralt hematom
Fleire diagnoser er moglege, men basert på sjukehistorie og førekomst av dei ulike tilstandane er kronisk subduralt hematom den klart mest sannsynlege diagnosen. Basert på sjukehistorie og kliniske funn skal denne pasienten med ein gong tilvisast til cerebral-CT. KSDH ser ein ofte hos eldre menneske og startar typisk som eit lite ASDH. Det er gjerne ein lettare hovudskade i sjukehistoria nokre veker eller månader tilbake i tid. Repeterte småblødingar og inflammatorisk reaksjon gjev ein gradvis aukande masseffekt med snikande klinisk utvikling.
- D Intracerebral bløding
Feil svar, sjå kommentar under svaralternativ kronisk subduralt hematom.

000028392e8b6a25a7

91

Ein 77 år gamal mann blir lagd inn med hovudskade etter fall frå eiga høgd. GCS 12 (Ø3, V3, M6). Skrubbsår i høgre frontotemporalregion. Det blir ikkje påvist andre skadar enn hovudskaden. Grunna atrieflimmer er han frå tidlegare antikoagulert med apiksaban (Eliquis®). CT caput viser eit akutt subduralt hematom på høgre side og hjernekontusjon i høgre frontallapp.

Korleis blir antikoagulasjonen best reversert hos denne pasienten?

- A Idarusizumab (dabitagran antidot/motgift) i.v.
Idarusizumab er ei motgift spesifikk for dabigatran. Verkar ikkje mot apiksaban.
- B Traneksamsyre (traneksamsyre - fibrinolysehemmar) i.v.
Svært liten effekt på å reversere antikoagulasjonseffekten av apiksaban samanlikna med aktivert protrombinkompleks.
- C Trombocyttar i.v.
Trombocyttar blir brukt for reversering av platehemmarar og ikkje for antikoagulantia.
- D X Aktivert protrombinkompleks i.v.
Aktivert protrombinkompleks i.v. er per no beste måte å reversere antikoagulasjonseffekten av apiksaban i ein akutt situasjon

000028392e8b6a25a7

92

Ein 23 år gamal kvinneleg student kjem til ålmennlegekontoret med hovudverk som problemstilling. Ho opplever halvsidig, bankande hovudverk ca. 1 gong om månaden, hovudverken er assosiert med kvalme og flimring for synet.

Kva er riktig diagnose, og mest fornuftig behandling?

- A Tensjonshovudverk. Anfallsbehandling med Paracet og Ibox (NSAIDS)
Halvsidig, pulserande hovudverk er best samsvarande med migrene.
- B Tensjonshovudverk. Førebyggjande behandling med Sarotex (trisyklisk antidepressivum)
Feil diagnose.
- C X Migrene. Anfallsbehandling med Paracet/Ibox (NSAIDS) eller triptan
Riktig svar.
- D Migrene. Førebyggjande behandling med Atacand (angiotensin 2 hemmer)
Riktig diagnose. Ho har likevel berre migrene ca. månadleg, og det er neppe indisert med førebyggjande behandling.

000028392e8b6a25a7

93

Ei kvinne, 25 år, vender seg til fastlege fordi ho er oftare trøytt og har hyppigare vasslating. Orienterande blodprøvar inklusiv Hb, CRP, leukocyttar, trombocyttar, kreatinin, natrium, kalium, kalsium, thyroideaprøvar og lever- galleprøvar er normale. Analyse av urin finn ikkje haldepunkt for urinvegsinfeksjon. Ved undersøking er det normal organstatus, men legen får inntrykk av livlegare refleksar høgre side. Ved undersøking av plantarrefleks er den indifferent venstre side, medan der er dorsale napp for tre strøk høgre side.

Kva slags utgreiing er det rimeleg å utføre på bakgrunn av funn?

- A** CT caput
Sjukehistoria gjev ikkje mistanke om akutt sjukdom som må avklarast med så stor hast at MR undersøking blir praktisk vanskeleg. Då mistanke om demyeliniserande liding er så nærliggjande her, er ikkje CT caput ei tilstrekkeleg undersøking, og mest sannsynleg unødvendig.
- B** Nevrografi og elektromyografi (EMG)
Utfalla peikar mot sentralnervøs affeksjon. Utgreiing av funksjon i det perifere nevresystemet ikkje prioritert.
- C** Beinmergsaspirasjon
Ingen indikasjon.
- D X** MR av nevroakse med i.v. kontrast
En ikkje uvanleg kontaktårsak til fastlege for ei ung kvinne. Inga vanleg årsak til fatigue og vasslatingforstyring blir avdekt. Refleksfunn kompliserer uansett bilete og peikar mot sentralnervøs motorisk affeksjon der i alle fall ein lesjon må liggje i øvre cervicalmedulla eller rostralt herfor. I sum er denne sjukehistoria klassisk for multippel sklerose, men andre etiologiar er sjølvstikk ikkje utelukka. CT caput er enklare tilgjengeleg, og vil kunne utelukke t.d. ei venstrehemisfærisk parenchymbløding, men det er ingen vaskulær debut ved symptoma. Tumor cerebri og andre etiologiar kan avklarast på MR av nevroakse, gjeve at ein får denne innan rimeleg tid. Då mistanken mot multippel sklerose er til stades, det gjeld visse strålehygieniske omsyn hos yngre (ikkje veldig relevant) og dei fleste andre relevante differensialdiagnosar best blir avklarte med MR-diagnostikk, er MR av nevroakse (intracranielt og medulla spinalis) med intravenøs kontrast beste alternativ.

000020392e8b6a25a7

94

Ei 35 år gamal kvinne kjem til legevakta om sommaren fordi ho har smerter som først var dorsalt på høgre lår, men seinare har strålt ut frå korsryggen til lateralt på heile høgre bein, og som no er intenst sterke. Samtidig har ho smerte i eit belte på høgre side av magen, med allodyni og brennande smerter. Ho har hatt mykje vondt i hovudet og kjent seg slapp dei siste vekene. Ho er utgreidd av fastlegen, som tilviste henne for MR-undersøking av hovudet, med normale funn.

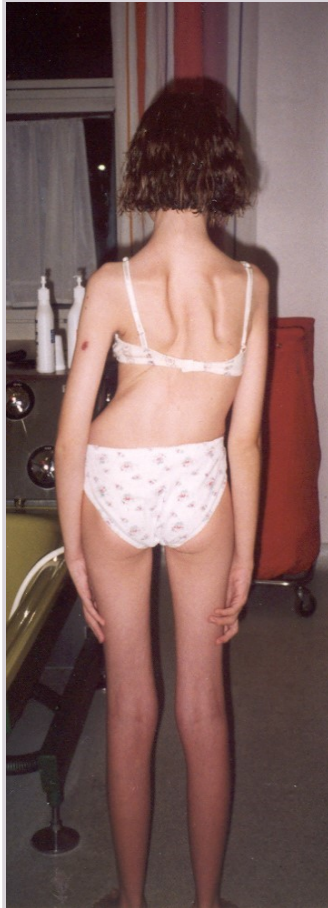Kva er mest sannsynlege diagnose?

- A** Cervical spinal stenose
- B** Lumbal prolaps
- C** Multippel sklerose
- D X** Nevroborreliose
Nevroborreliose gjev ofte smerter og utfall svarande til nerver og/eller nerverøter med ulik lokalisasjon, som hos denne pasienten, som har smerter/allodyni svarande til ulike lumbale og thorakale nerverøter. I tillegg har ho ålmenntsymptom som kan opptre ved nevroborreliose, med slappheit og hovudverk. Eit lumbal prolaps kan gje perifere utfall i fleire nerverøter dersom det ligg sentralt, eventuelt i konus dersom det sit i thorakolumbalovergangen. Det ville ikkje gje smerter i eit belte over magen (som blir innvert sensorisk av thorakale nerverøter). Ein cervical spinal stenose kan gje cervical myelopati, med sensitivitet utfall distalt for prolaps, nedsett finmotorikk, spastisitet, ustøheit, auka senerefleksar, inverterte plantar-refleksar, Lhermittes teikn, eventuelt blære/avføringsforstyringar, men gjev ikkje rotsmerter over magen. Multippel sklerose vil sjeldan gje smerter som følgjer eit nerverotmønster, som dei skildra smertene denne pasienten har over hø. side av magen. Sannsynet for multippel sklerose er svært låg ved normale funn ved MR-undersøking av hovudet.

000020392e8b6a25a7

NB Fasit ble endret på dette spørsmålet! Opprinnelig fasit er markert med X, poengiving til eksamen er gitt i 2. kolonne

Ei 16 år gammel jente med progressiv muskelsjukdom som byrja i 1–2 års alder kjem til deg som fastlege. Ho greier framleis å gå, men blir lett andpusten og må stoppe etter nokre få meter pga. det. Ho har ein FVC1 på 0.9L som har fallert ytterlegare siste året.



Kva er årsaka til pustevanskane hennar?

- A Dårleg kondisjon
- B Diafragma parese
- C Skoliose

Oppgaven tas ut etter sensur jf. psykometrinotat.

Progressiv muskelsjukdom med tidleg debut har gjeve progressiv skoliose som er årsaka til pustevanskane. Ho kan også ha hjarteaffeksjon og diafragma parese, men desse blir ikkje å fange frå biletet.

- D Hjarteesvikt

000026392686a2f67

96

Ei kvinne blir funnen på golvet i eit lagerrum på arbeidsplassen der ho jobbar, kl 06:00 av morgonskiftet. Ho vart sist observert frisk midnatt når ho starta nattevakt åleine. Ho er hemiparalytisk i høgre side, har ikkje språk og har vore ute av stand til å be om hjelp.

Kva er den mest føremålstenlege handeringa av pasienten?

- A** Rask transport til lokalsjukehus for trombolysevurdering
Ved ukjend debut, der pasienten moglegvis har debuttert innan 4,5 timar, vil enkelte senter gjere spesiell MR (DWI/FLAIR mismatch) diagnostikk og basere tidsskravet for trombolyse på denne. Denne pasienten er innanfor trombektomivindaug, og å avklare om trombektomi kan gjennomførast, vil vere første val. Då vil rask transport til trombektomisenter vere ønskjeleg
- B X** Rask transport til sjukehus med trombektomitilbod
Pasienten er utanfor tromolysevindu (4,5 t), men innanfor trombektomivindaug. Frå NeuroNEL: Trombektomi er indisert ved proksimale cerebrale arterieokklusjonar, dvs. arteria carotis interna, carotis-T, M1-, M2-, dominant A1-, P1 og a. basilaris (figur 1) hos pasientar med akutt hjerneinfarkt der oppstart av prosedyren er mogleg innan 6–8 timar etter symptomdebut. Hos pasientar med eit stort penumbrovolum og eit relativt avgrensa infarktvolum kan trombektomi vurderast utført innan 24 timar eller meir. Det må alltid vere konsensus mellom nevrolog og (nevro)intervensjonist før oppstart av trombektomi.
- C** Rask transport til næraste sjukehus med slagavdeling
- D** rekvirer luftambulans til næraste sjukehus med nevrokirurgisk vaktberedskap
Det kan godt hende at pasienten vil utvikle eit trugande malingt mediaødem som i forløpet vil trenge craniectomi, men trombektomi har førerang, og dersom eit trombektomisenter utan nevrokirurg er nærast, vel ein dette.

000028392e8b6a25a7

97

Tidlegare frisk mann, 58 år, kjem til fastlegen fordi han den siste månaden har hatt dagleg ubehag i magen, omkring og like nedanfor navlen. Over dei siste tre månadene har han også vorte stadig tregare i magen, noko han ikkje har vore plaga med før. Han har ikkje gått ned i vekt. Ved undersøking er magen mjuk og uøm, og du finn ingen oppfyllingar. Ved rektal eksplorasjon finn du normal prostata og normal rektalslimhinne.

Laboratorieundersøkingar:

- Hemoglobin 13,5 g/dL (ref. 13,4–17,0)
- CRP < 5 mg/L (ref. < 5)

Prøver for okkult blod i tre avføringar (Hemofec) er negative.

Kva bør neste trinn i utgreiinga vere?

- A** UL abdomen
- B** Gastroskopi
- C X** Koloskopi
Endra avføringsmønster i meir enn fire veker hos ein pasient som er eldre enn 40 år, skal gje mistanke om kolorektalkreft. Koloskopi er då første trinn i vidare utgreiing, gjerne i form av pakkeforløp.
- D** MR tynntarm

000028392e8b6a25a7

98

Ei 57 år gamal kvinne oppsøker deg som fastlege då ho dei siste 2 vekene har merka aukande gulheit i huden. Elles kjenner ho seg frisk. Ved undersøking finn du at ho er tydelig gul i huden og på sklera.

Kva er beste tiltak?

- A X** Legg pasienten inn på sjukehus som strakshjelp
Riktig svar. Pasienten oppviser eit bilete av stille ikterus. Dette er ein tilstand som kan skrive seg frå kreft i buspyttkjertelen og inneber at pasienten utviklar gulsott utan andre medfølgjande symptom som t.d. smerter. Dette skal utgreiast med ein gong.
- B** Bestiller UL av abdomen med hastegrad 1 veke
UL abdomen er ei undersøking som kan gjerast primært ved ikterus, men pasienten skal utgreiast raskt, så 1 veke ventetid er ikkje
- C** Rekvirerer bilirubin (forhøgja ved ikterus), og ber pasienten kome tilbake for prøvesvar om 1 veke
Den kliniske undersøkinga levnar ikkje tvil om at pasienten er ikterisk slik at du ikkje treng å ta denne prøven før du set i verk korrekt tiltak.
- D** Rekvirerer Hb og ber pasienten kome tilbake for prøvesvar om 1 veke
Ikterus kan kome av hemolyse, men ein ikterisk pasient skal ikkje vente 1 veke på prøvesvar, men leggast inn som strakshjelp.

000020392e8b6a25a7

99

Ei 34 år gamal kvinne har nyleg fått tatt cervixcytologi som rutinemessig screening i livmorhalsprogrammet. Prøven var negativ, men då du tok han, var portio påfallande lettblødande. Det siste halvåret har ho hatt postkoitale småblødingar 3–4 gonger. Ho har elles ikkje hatt plager frå underlivet.

Kva er beste tiltak?

- A** Følgje screeningprogrammet vidare på vanleg vis
- B** Ta ny cervixcytologi no
- C X** Tilvise til gynekolog
Cervixcytologi har låg sensitivitet, også for høggradige forandringar og kreft. Ved mistanke om malignitet eller premaligne forandringar, som lettblødande portio, er ein negativ cervixcytologisk prøve ikkje tilstrekkeleg til å utelukke kreft. Ho bør derfor tilvisast til gynekolog for vidare undersøking. Ho er også akkurat for gamal til å ha vorte tilbydd HPV-vaksine.
- D** Ta ny cervixcytologi om eitt år

000020392e8b6a25a7

100

Ein 76 år gamal mann med metastaserande gallegangskreft har starta behandling med 2. linjes cytostatika for 12 veker sidan. Dei siste 5 vekene har han vore veldig sliten og har vore sengeliggjande det meste av dagen. Han har ingen annan sjukdom. Han har time til ny cellegiftbehandling, og kjem til konsultasjon på lokalsjukehuset. Her blir vidare opplegg diskutert i lys av funksjonsnivået til pasienten. Denne mannen er vurdert å vere i funksjonsstatus ECOG 3. Blodprøvene (differentialtelling og CRP) er fine.

Kva bør vidare tiltak vere for denne pasienten?

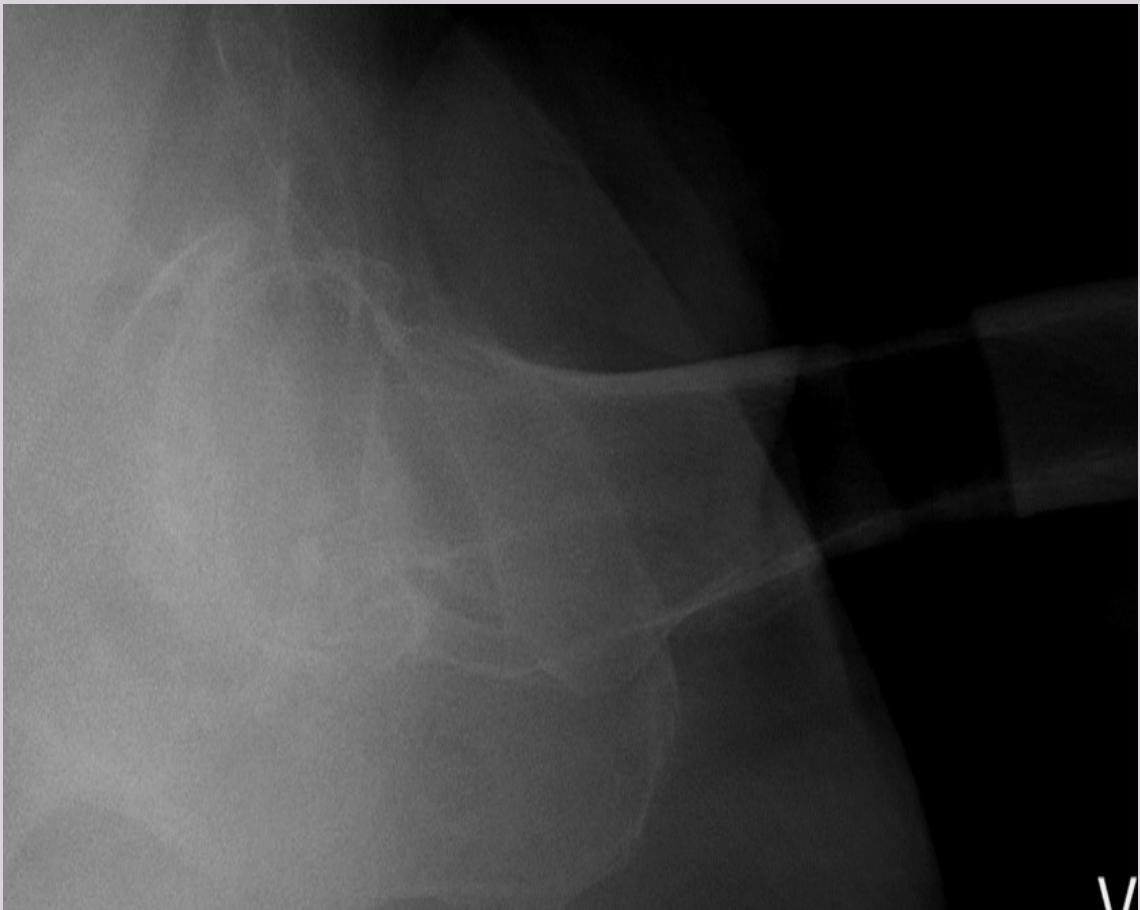
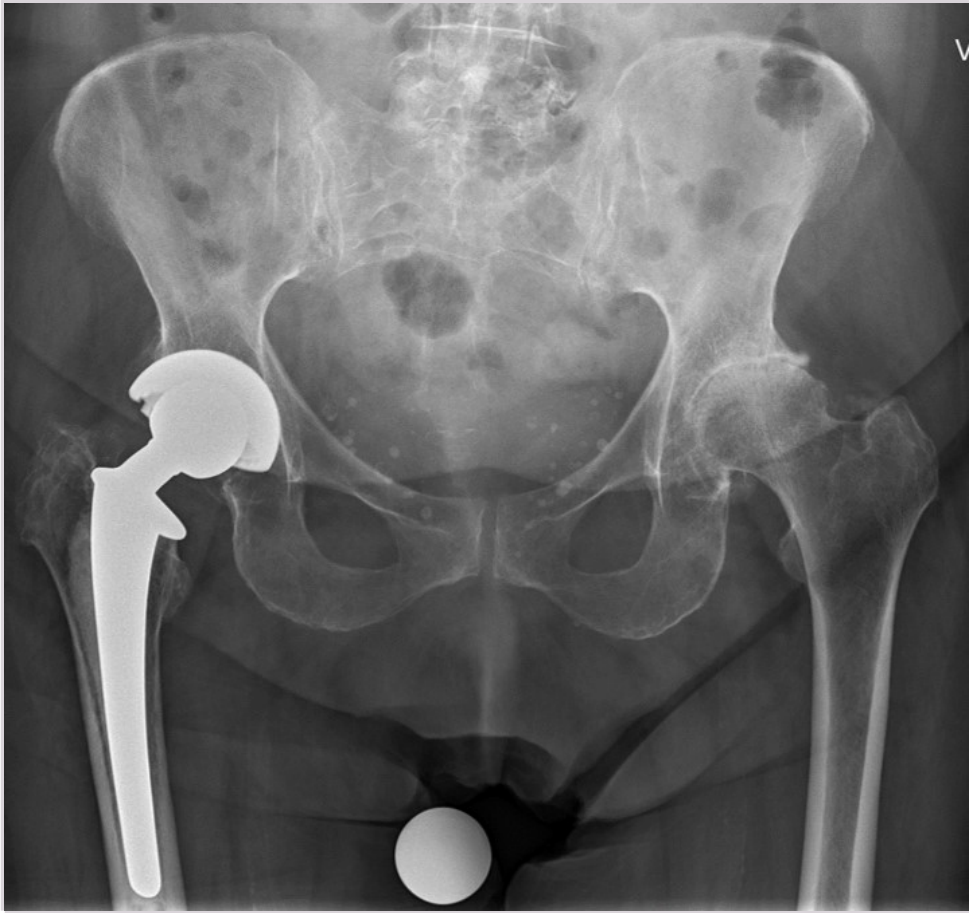- A X** Han bør ikkje få cellegift på grunn av redusert ålmenntilstand
I denne historia er det naturleg å tenkje at cellegifta ikkje hjelper, og at kreftsjukdommen til pasienten påverkar ålmenntilstanden i negativ retning. Ein bør då avslutte vidare cellegiftbehandling då han har ein aggressiv krefttype med lågt sannsyn for effekt av cellegift, og ein bør heller tilby lindrande behandling.
- B** Han bør få cellegift som planlagt
- C** Pasienten bør få antibiotika og cellegift
- D** Pasienten bør setjast opp til cellegift etter 1 veke, utan ny vurdering

000020392e8b6a25a7

101

94 år gamal kvinne kjem til skadelegevakt etter fall nokre dagar før. Mykje smerter i venstre hofte og lår etter dette. Ho flyttar seg til vanleg rundt med rullator, men har ikkje klart å reise seg opp til ståande stilling med rullatoren. Ved undersøkinga er det lettgradige kompresjonssmerter venstre side av bekkenet. Ved passiv abduksjon får ho smerter, elles normale passive rørsler utan smerter.

Kva viser røntgenbileta?



- A Fractura colli femoris
- B Osteoporose
- C Bekkenfraktur
- D X** Arthrose

Redusert leddspalte, subchondral sclerose og påleiringar venstre hofte. Ingen brot.

000020392e8b6a25a7

102

Ein 5-åring kjem på fastlegekontoret med foreldra sine som er bekymra fordi barnet går med inntåing og har ein viss snubletendens under springing og leik. Du finn at begge ekstremitetane (både føter og kne) vender noko innover ved gange.

Kva slags informasjon bør foreldra få om innvertåing?

- A X** Dette blir oftast normalisert før barnet er 10–12.
Riktig svar. Andre årsaker lengre distalt i ekstremiteten (sjå under) gjev ikkje innoverrotasjon av kneet.
 - B Dette kjem oftast ikkje av ein abnormalitet i skjelettet, men har funksjonell årsak. Barnet bør rettleiast og trenast av fysioterapeut med spesialkompetanse
Feil svar.
 - C Dette kjem vanlegvis av innoverrotert legg, bør korrigerast med kirurgi
Tibiatorsjon blir oppdaga når barnet er yngre (byrjar å gå). Kneskjelet vil ikkje peike innover. Dette skal ikkje opererast, men normaliserer seg før 4–5 års alder.
 - D Dette kjem vanlegvis av ei feilvinkling i for-/mellomfoten, bør korrigerast kirurgisk slik at barnet skal få normal gange
Dette kan vere årsak til innvertåing hos mindre barn, men då peikar kneskjelet rett fram. Dette blir i regelen korrigert spontant før fylte 2 år, blir ikkje operert.
-

000020392e8b6a25a7

103

Ein frisk og aktiv 50-årig mann har smerter medialt i venstre kne ved turgåing i fjellet. Ikkje noko traume, ikkje låsingar og ikkje smerter i kvile. MR viser ein degenerativ ruptur i mediale menisk og lettare degenerative bruskforandringar.

Korleis bør dette handterast frå fastlegekontoret?

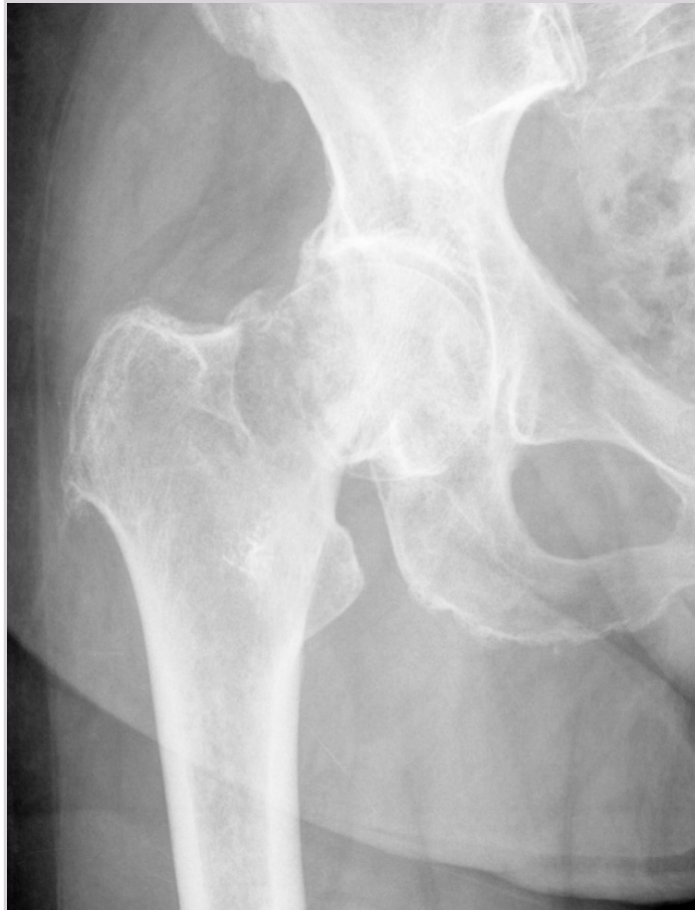- A Han bør tilvisast til ortoped med tanke på installasjon av hyaluronsyre i kneet
Dette kan vere aktuelt hos dei med etablert artrose, men ikkje som initialbehandling.
 - B X** Han bør behandlast med ekspektans, tilpassing av aktivitetsnivået og ev. analgetika (NSAIDs eller paracetamol)
Degenerativ meniskruptur skal ikkje opererast, og symptom som skriv seg frå rupturen, vil oftast gå over i løpet av månader.
 - C Han bør tilvisast til ortoped med tanke på protesekirurgi
Lett bruskdegenerasjon er ikkje indikasjon for protesekirurgi, og er normalt hos folk over 40.
 - D Han bør tilvisast til ortoped for vurdering med tanke på artroskopisk meniskreseksjon
Degenerative meniskrupturar skal behandlast konservativt, i alle fall i fråvær av låsingar/ opphakingar.
-

000020392e8b6a25a7

104

Ei 72-årig kvinne har falle frå eiga høgd og landa på høgrefote. Ho greidde ikkje å kome seg opp for eiga hjelp, men fekk ringt 113 og vart henta med ambulanse. Ho har fått 5 + 2,5 mg morfin for å kunne flyttast over på bære og under transport. Frå tidlegare har ho hypertensjon og diabetes mellitus type 2. Ved undersøking har ho vondt i høgrefote og greier ikkje å bevege den. Det er inga større forkorting av høgrefote, men det er utadrottert samanlikna med venstre. Distal nevrovaskulær status er normal.

Hva slags skade er mest sannsynlig ut i fra klinikk og røntgenfunn?



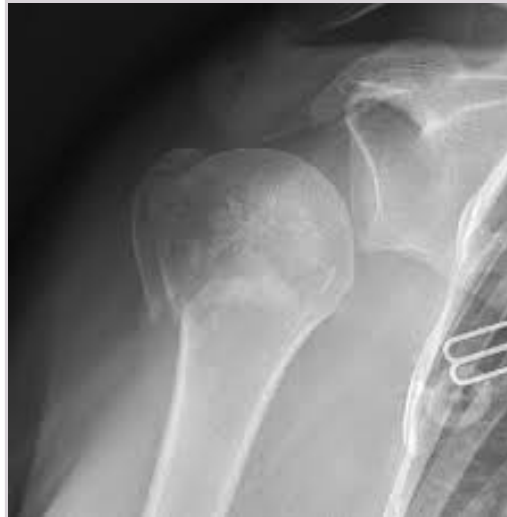- A X** Lårhalsbrot
Røntgen viser brot i lårhals.
- B** Pertrochantærfraktur
Røntgen viser brot i lårhals, men ein pertrochantærfraktur kan ha ganske lik klinikk, så her må ein rekne med røntgen for endeleg diagnostikk.
- C** Fraktur i ramus inferior
Røntgen viser brot i lårhals.
- D** Femur skafffraktiur
Røntgen viser brot i lårhals

000020392z8b6a25a7

105

Ei 60 år gamal kvinne oppsøker legevakta med store smerter i høgre skulderregion etter fall mot skuldera. Røntgen viser eit moderat dislosert brot i øvre humerusende.

Kva er riktig behandling?



- A Operativ behandling dersom det er instabilitet ved testing i gjennomlysing
Udisloserte brot er stabile, så testing er ikkje nødvendig, og vil innebære unødvendig liding for pasienten.
 - B Operativ behandling med med open reposisjon og intern fiksasjon (plate/skruar) dersom det ikkje er kontraindikasjonar mot kirurgi
Lite eller moderat disloerte brot blir behandla konservativt.
 - C Operativ behandling med hemiprotese i skulderleddet
Brotta gror godt, og protesekirurgi er berre for dei styggaste, mest disloserte brota. Dette brotet er udislosert.
 - D X** Konservativ behandling med immobilisering i eit par veker til smertene tillèt rørsletrening av skuldera
Resultatet med ikkje-operativ behandling er minst like godt som med operasjon på dei relativt udisloserte brota.
-

000028392e8b6a25a7

106

63 år gamal tidlegare frisk gardbrukar har fått lyskesmerter høgre side siste halvår. Ibux (NSAID) hjelper noko. Ved undersøking finn du nedsett fleksjon til 100° (venstre side 120°) og smerter ved samtidig rotasjon. Han jobbar fullt. Du tek SR og CRP på legekantoret.

Kva er mest korrekt vidare handtering?

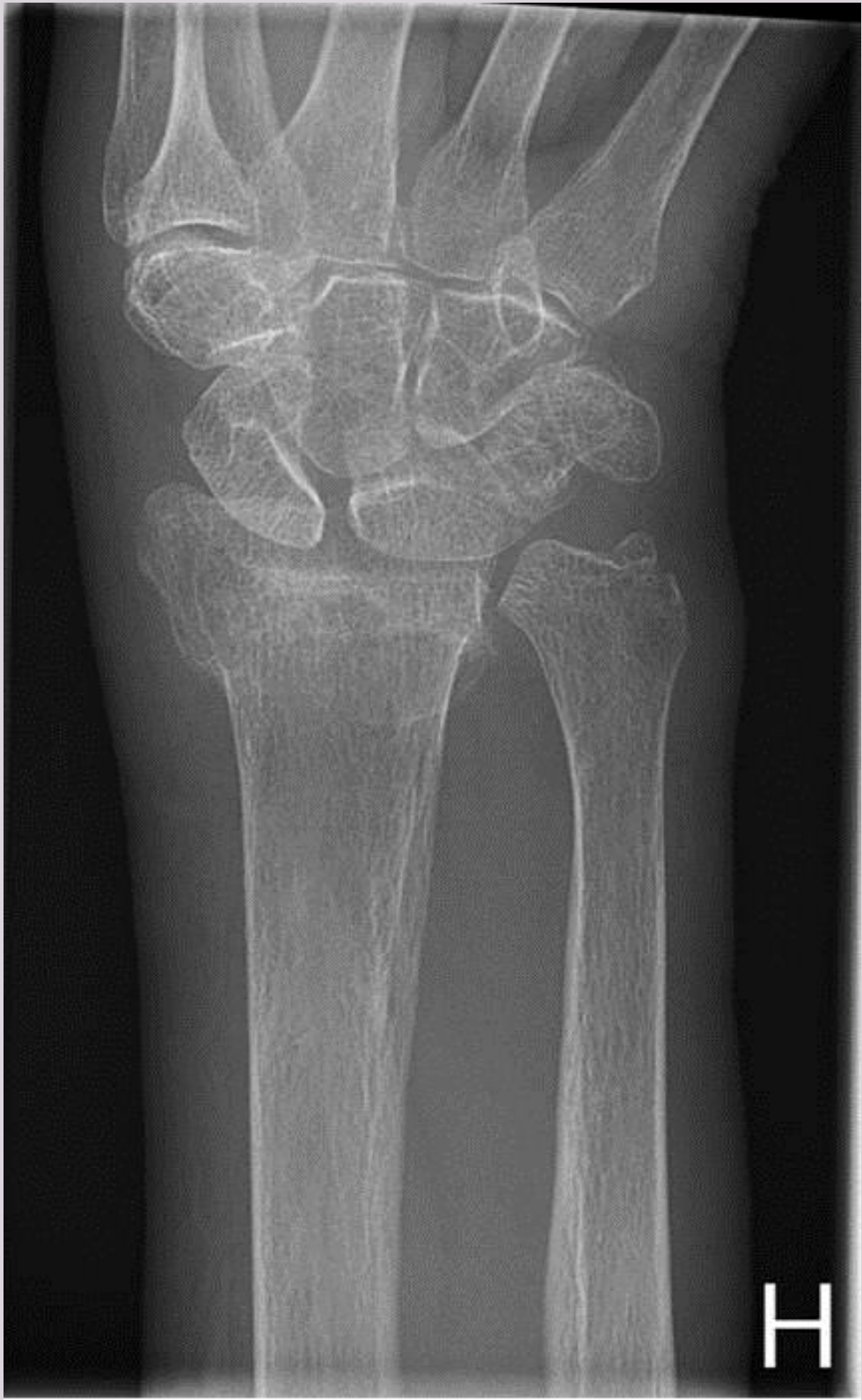- A Rekontakt dersom plagene varer ved
Pasienten har sannsynleg artrose og plagene vil høgst sannsynleg ikkje avta.
 - B Tilvise til fysioterapeut
Pasienten har sannsynleg artrose, og diagnosen bør stadfestast for å kunne starte riktig behandling.
 - C Tilvise til MR av bekken/hofte
Diagnosen artrose (som er sannsynleg diagnose hos denne pasienten) blir stilt ved røntgen og normale blodprøvar. MR blir ikkje brukt rutinemessig i primærdiagnostikk av artrose.
 - D X** Tilvise til røntgen av bekken/hofte
Diagnosen artrose (som er sannsynleg diagnose hos denne pasienten) blir stilt ved røntgen og normale blodprøvar.
-

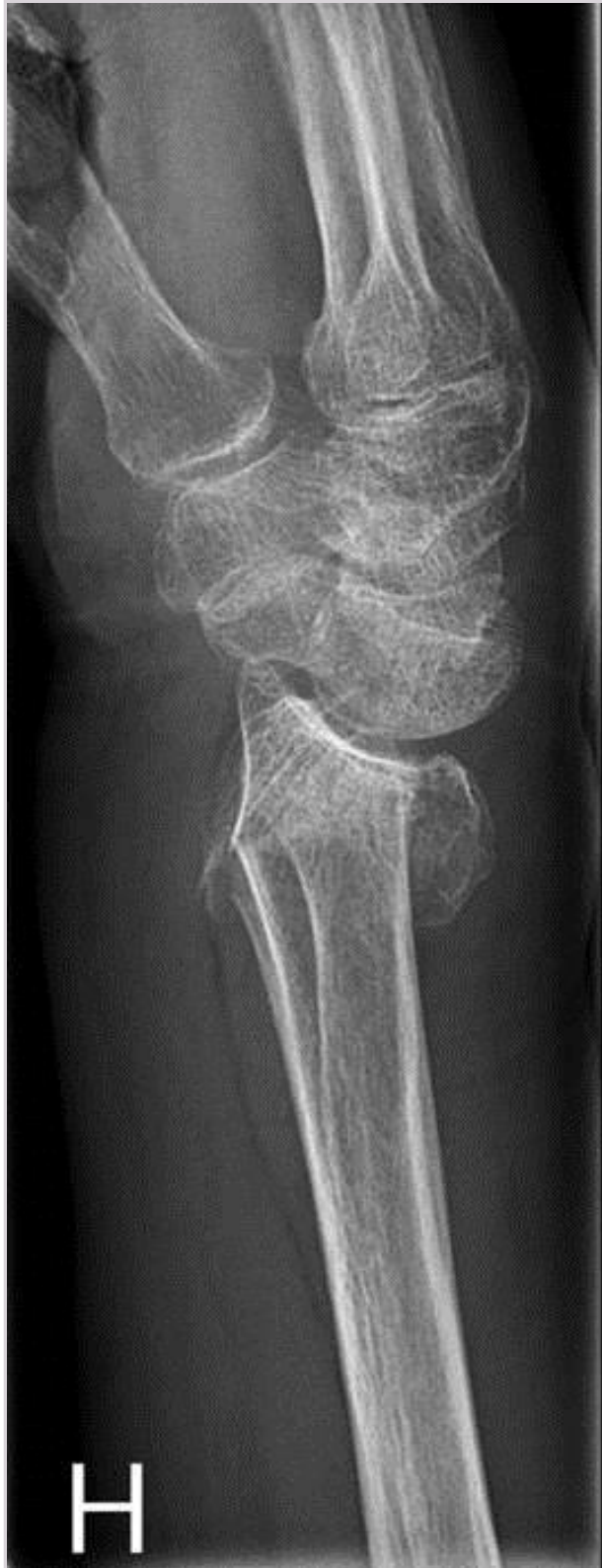000028392e8b6a25a7

107

76 år gamal kvinne ramlar på isen og tek seg for, store smerter i handleddregionen.

Kva viser bileta?





- A Scafoid fraktur i god stilling
- B X** Distal radiusfraktur med feilstilling
Riktig svar.
- C Osteoporose utan skade
- D Arthrose i handrotsknoklane

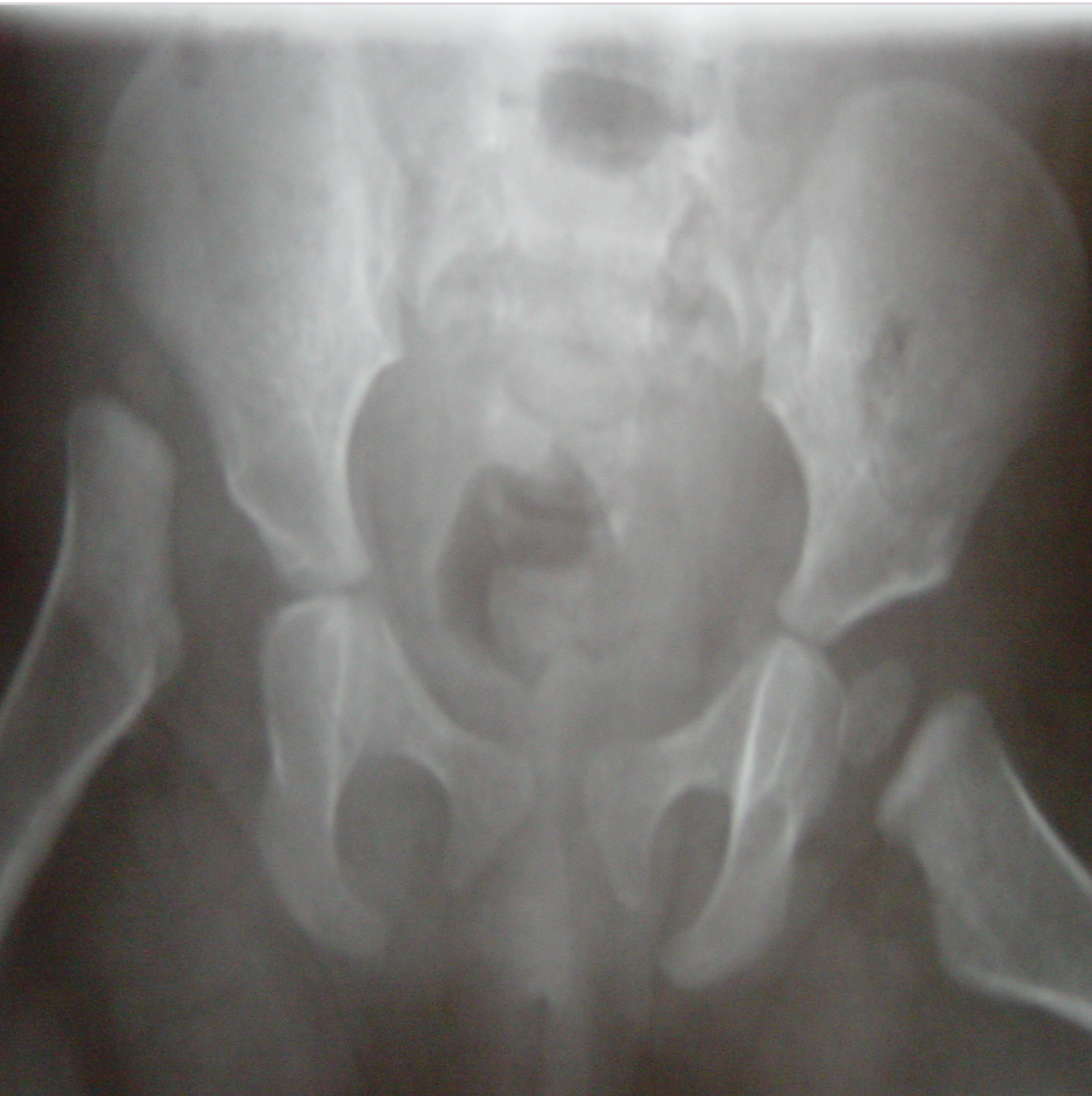000020392e86625a7

108

Ei 2 år gamal jente byrja å gå for 6 månader sidan. Ho haltar og går på ein spesiell måte, men liker å gå og er veldig aktiv.

Ved undersøking finn du at det høgre beinet er litt kort, og at rørslene i høgre hofte ikkje er normale. Du rekvirerer røntgen av bekken og hofteledd – sjå bilete.

Kva er beste vidare behandling av denne jenta?



- A X** Open reposisjon etterfølgt av gips i 6–8 veker
Luksasjonen er høg og har stått lenge. Lukka reposisjon er relativt vanskeleg og vil medføre stor risiko for avaskulær nekrose av caput femoris. Reposisjonen skal gjerast open. Strekk blir ev. berre brukt i kortare tid før open reposisjon. Observasjon er heilt feil då spontan betring ikkje førekjem.
- B** Lukka reposisjon i narkose etterfølgt av gips i 12 veker
Luksasjonen er høg og har stått lenge. Lukka reposisjon er relativt vanskeleg og vil medføre stor risiko for avaskulær nekrose av caput femoris. Reposisjonen skal gjerast open. Strekk blir ev. berre brukt i kortare tid før open reposisjon. Observasjon er heilt feil då spontan betring ikkje førekjem.
- C** Observasjon og berre behandling ved aukande rygg- og hoftesmerter
Luksasjonen er høg og har stått lenge. Lukka reposisjon er relativt vanskeleg og vil medføre stor risiko for avaskulær nekrose av caput femoris. Reposisjonen skal gjerast open. Strekk blir ev. berre brukt i kortare tid før open reposisjon. Observasjon er heilt feil då spontan betring ikkje førekjem.
- D** Strekkbehandling etterfølgt av gips i 12 veker
Luksasjonen er høg og har stått lenge. Lukket reposisjon er relativt vanskelig og vil medføre stor risiko for avaskulær nekrose av caput femoris. Reposisjonen skal gjøres åpen. Strekk brukes evt bare i kortere tid før åpen reposisjon. Observasjon er helt feil da spontan bedring ikke forekommer.
-

000020392e8b6a25a7

109

Ei 64 år gamal kvinne vart for 17 dagar sidan operert med kneprotese for artose. Ho blir reinnlagd med aukande smerter. Stinga vart tekne for 3 dagar sidan. Du finn eitt raudt område rundt arret distalt, nokre få gule flekker i bandasjen, og ho klarer maksimalt 60° fleksjon i opererte kne.

Kva er dei riktige tiltaka?

- A** Ta MR for å vurdere om det er infeksjon
Feil. Dersom CRP er høg (også kvite) er tapping av kneet indisert og leddvæske kan sendast til dyrking og resistensfastsetjing av mikrobe. Antibiotika er indisert hos pasientar med høg CRP, men blir først starta etter at leddvæske er tappa for mikrobiologisk undersøking. Tapping av kneet og antibiotika er ikkje indisert dersom CRP er låg, då kan ein sjå det an. Symptoma kan då vere ein reaksjon på suturfjerning med overflatisk inflammasjon. MR er ei upåliteleg undersøking med tanke på tidleg postoperativ infeksjon.
- B** Blir sett på Ekvacillin (antibiotika) og skriven ut til heimen
Feil. Dersom CRP er høg (også kvite) er tapping av kneet indisert og leddvæske kan sendast til dyrking og resistensfastsetjing av mikrobe. Antibiotika er indisert hos pasientar med høg CRP, men blir først starta etter at leddvæske er tappa for mikrobiologisk undersøking. Tapping av kneet og antibiotika er ikkje indisert dersom CRP er låg, då kan ein sjå det an. Symptoma kan då vere ein reaksjon på suturfjerning med overflatisk inflammasjon.
- C X** Ta blodprøvar (kvite blodlekamar og CRP) og avvent prøvesvar før vidare tiltak
Riktig. Dersom CRP er høg (også kvite) er tapping av kneet indisert og leddvæske kan sendast til dyrking og resistensfastsetjing av mikrobe. Antibiotika er indisert hos pasientar med høg CRP, men blir først starta etter at leddvæske er tappa for mikrobiologisk undersøking. Tapping av kneet og antibiotika er ikkje indisert dersom CRP er låg, då kan ein sjå det an. Symptoma kan då vere ein reaksjon på suturfjerning med overflatisk inflammasjon.
- D** Tappe kneet og sende leddvæske til bakteriologisk undersøking
Feil. Dersom CRP er høg (også kvite) er tapping av kneet indisert og leddvæske kan sendast til dyrking og resistensfastsetjing av mikrobe. Antibiotika er indisert hos pasientar med høg CRP, men blir først starta etter at leddvæske er tappa for mikrobiologisk undersøking. Tapping av kneet og antibiotika er ikkje indisert dersom CRP er låg, då kan ein sjå det an. Symptoma kan då vere ein reaksjon på suturfjerning med overflatisk inflammasjon.
-

000020392e8b6a25a7

110

Ei ung mor kjem med den 4 veker gamle guten sin til helsestasjonen der du arbeider som ny lege. Barnet vart fødd til termin, normal fødselsvekt, APGAR 9–10. Han var ikterisk på barselavdelinga og har vore ikterisk sidan. Bilirubin vart målt før utskrivning, og han hadde då ikkje behov for fototerapi. Mora synest at guten er mindre gul i huden no enn han var for to veker sidan, men han har framleis lett gulfarga sklera. Det er ingen teikn til mistrivsel, han et bra (blir amma) og legg på seg vekt som forventa.

Kva er beste tiltak?

- A Gje mora råd om å stanse amminga og skifte til morsmjølkerstatning
- B Roe mor med at barnet trivst, et bra, legg på seg, og at gulsotten gradvis vil forsvinne
- C X** Måle total og konjugert bilirubin
ESPGHAN recommends: " Any formula-fed infant noted to be jaundiced after 2 weeks of age should be evaluated for cholestasis with measurement of total and conjugated (direct) serum bilirubin (1A). Depending upon local practice, a breast-fed baby that appears otherwise well may be followed clinically until 3 weeks of age, at which time, if appearing icteric, the baby should then undergo serum evaluation of total and conjugated (direct) serum bilirubin. "
Ref: Fawaz et al. Guideline for the Evaluation of Cholestatic Jaundice in Infants: Joint Recommendations of the North American Society for Pediatric Gastroenterology, Hepatology, and Nutrition and the European Society for Pediatric Gastroenterology, Hepatology, and 2020SNutrition. J Pediatr Gastroenterol Nutr. 2017 Jan;64(1):154-168.
- D Gje mora råd om gje morsmjølkerstatning som tillegg til amminga

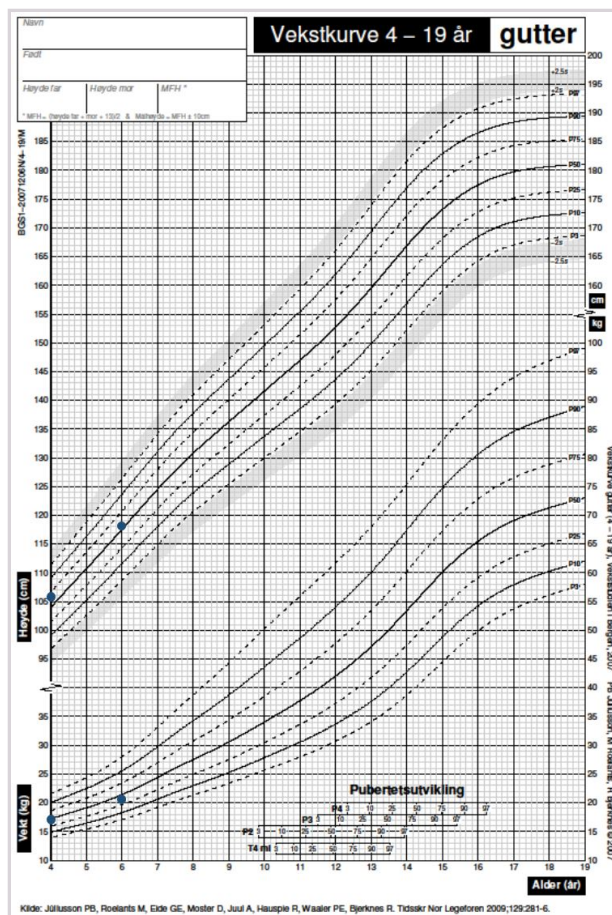
000026392e8b6a25a7

111

Ei mor kjem til deg som fastlege med den 8 år gamle sonen sin, fordi ho synest at han er så tynn. Heilt sidan han var liten har han berre "pirka i maten". Han tolte ikkje kumjølkk som spedbarn, men er elles frisk. Guten er flink på skulen og tek del i organisert handball og langrennstrening. Mor seier at han berre liker pizza og burgerar og at han nektar å ete t.d. grønsaker og fisk. Ho bekymrar seg for at han ikkje får god nok ernæring og gjev han ei vitaminpille med mineral kvar dag. Dei naturlege funksjonane hans er utan merknad. Ved undersøking finn du langs venstre sternalrand ein systolisk bilyd (grad 2/6) som blir svekt i sitjande stilling, og elles normalt funn i status. Dagens høgdemål er 133 cm og vekta 25 kg.

Mor ønskjer at guten blir utgreidd.

Kva for eit av følgjande handlingsalternativ er best?



- A X** Roande beskjed om at alle funn er normale
Guten er asymptomatisk med godt funksjonsnivå, og vekstkurva står i kontrast til mor si skildring av ernæringsinntaket hans. Bilyden har heilt typiske fysiologiske karakteristika (Still's murmur). Ingenting i anamnesen eller funna gjev grunn til spesialisttilvising. Dette er ein vanleg situasjon som blir best løyst med grundig informasjon og god dialog.
- B** Tilvising til barnekardiologisk vurdering
C Tilvising til barnegastroenterologisk vurdering
D Tilvising til barneallergologisk vurdering

000028392e86a2547

112

I jobben din som fastlege har du ei eitt år gamal tidlegare frisk jente på kontoret som den siste veka har hatt svingande feber og vore noko slapp. Ho har hatt hoste og vore naseforkjølt, nedsett matlyst. Normal avføring og vasslating. Hadde og ein episode med nasebløding for ei veke sidan som gjekk fort over.

Ved undersøking er ho litt bleik, ho er i god ålmenntilstand, afebril. Lett hoste. Enkelte palpable lymfeknutar på halsen med største diameter ca 8–10 mm. Noko raud i svelget, normalt over hjarte, lunger og abdomen. Ingen hevelse over anklar/leggar/kne. Blodprøvar viser følgjande verdiar:

Prøve	Verdi	Ref. område
Hb	8,9 g/dL	10,5-13,1 g/dL
MCV	79 fL	75-87 fL
MCH	28,8 pg	23,9-34,1 pg
Tot. leukocytter	10,0 x 10E9/L	4,0-14,0 x 10E9/L
Granulocytter	0,5 x 10E9/L	1,5-7,5 x 10E9/L
Trombocytter	200 x 10E9/L	145-390 x 10E9/L
CRP	20 mg/L	< 5 mg/L
Kreatinin	30 µmol/L	23-37 µmol/L

Kva er den mest sannsynlege forklaringa på blodprøvesvara?

A X Sekundær forbigåande nøytropeni

Riktig svar. Ikkje uvanleg hos små barn. Av og til knytt til spesielle virus, t.d. influensa. Granulocytter bør kontrollerast etter ca. ei veker tid.

B Lymfom

Det er definert glandlar berre på collum, noko som er vanleg hos barn. Ein må sjekke for glandlar i andre gebet. Lymfom kan ikkje 100 % utelukkast, men er lite sannsynleg. Granulocytter bør kontrollerast etter ca. 1 veke. Glandlane kan kontrollerast etter 2–3 veker dersom ikkje foreldra openbert meiner dei går fint tilbake. Ved vedvarande glandelsvulst som eventuelt aukar i storleik bør det gjerast ultralyd og vurderast tilvising til pediater.

C Akutt leukemi

Lite sannsynleg. Klare symptom og teikn på luftvegsinfeksjon med sekundær forbigåande nøytropeni. Normale trombocytter taler mot leukemi. Granulocytter bør kontrollerast etter ca. ei veker tid.

D Jernmangelanemi

Klare teikn på luftvegsinfeksjon som kan gje ein moderat normokrom, normocytær anemi. Jernmangel gjev ein hypokrom, mikrocytær anemi. Ferritin er ikkje opplyst. Hugs at ferritin også er ein akutt fase markør og kan ikkje brukast som mål på jernlager ved akutt fase.

000028392e8b6a25a7

113

Tidlegare frisk jente, 12 år, kjem til legevakta fordi ho sidan i går har hatt eit kløande utslett på det meste av kroppen.

Ved undersøking er ho vaken, pustar med respirasjonsfrekvens 18 per minutt, har regelmessig puls 80 per minutt, blodtrykk 112/78 mmHg, temperatur 37,1°C. Det er normale funn ved inspeksjon i munnhole og svelg og normal respirasjonslyd ved auskultasjon av lungene. Spreidd på heile kroppen ser du raudt, vablete utslett.

Kva er det første som bør gjerast no?

A Gje ho hydrokortison intravenøst

B Gje ho adrenalin intramuskulært

C X Gje ho antihistamin peroralt

Urticarielt utslett utan symptom eller teikn frå andre organsystem er ikkje anafylaksi og treng ikkje behandling utover antihistamin peroralt.

D Gje ho hydrokortison peroralt

000028392e8b6a25a7

114

Du blir som fastlege kontakta på telefon av dottera til ei kvinne på 79 år. Pasienten blir skildra som fysisk sprekk, men dottera fortel at familien har merka at pasienten har vorte noko meir gløymst det siste året. Ho har likevel greidd seg fint i eiga leilegheit med noko meir støtte frå familie og heimetenesta. Dottera fortel no at det har skjedd ei endring dei siste 2–3 dagane, med aukande nattleg uro og forvirring. Dei opplever også at ho ser ting som ikkje finst.

Kva er korrekt vurdering?

- A** Du mistenkjer Lewi Body Demens, fordi det har vore utvikling av kognitiv svikt over tid og raskt innsetjande synshallusinasjonar er vanleg
Dette er eit alternativ, men den kognitive svikten blir ikkje skildra som betydeleg og heller ikkje som openbert svingande. Ho er også fysisk sprekk, og det går ikkje fram typiske symptom på Lewi Body Demens (stivleik, tregleik).
- B** Tilstanden minner meir om abstinensreaksjon som kjem etter langvarig inntak av alkohol, og det er viktig å spørje om alkoholbruk
Ikkje feil å spørje om alkoholbruk, men det er ikkje den mest nærliggjande vurderinga.
- C** Du mistenkjer demens, der det kan inntreffe brå endring når pasienten har brukt opp den mentale reservekapasiteten sin
Dette er også eit alternativ, men den kognitive svikten blir ikkje omtalt som betydeleg. Akutt delir må utelukkast før ev. demensutgreiing.
- D X** Du mistenkjer akutt delir sjølv om endringa har gått over fleire dagar
Skildringa er mest samsvarande med akutt delir, og dette må utelukkast før andre alternativ blir vurderte.

000028392e8c6a25a7

115

Ein 21 år gamal røyrliggjar du har vore fastlege for sidan han var baby, har dei siste 2–3 åra kome til deg som fastlege for ulike kroppslege fenomen han har ønskt undersøkt. Han er utgreidd ved nevrologisk avdeling for veikskapskjensle i armar og bein og ei diffus svimmelheit og oppleving av at verda rundt flyt inn i hovudet hans - alt utan avvikande funn. Han har tidlegare hatt ein periode med utypiske eteforstyrningar og har snakka med deg om at han er usikker på om han kan vere transperson. Du har lagt merke til at han desse siste 2–3 åra har mista mimikk, er alvorleg, verkar endra i blikkontakt og er meir "stirrande og fjern". Mor hans har no kontakta deg fordi han har isolert seg og ikkje har nokon kontakt med vener og ikkje steller leilegheita si; det byrjar å lukte rundt han. Dette har gått føre seg eit års tid.

Kva er mest sannsynlege alvorlege diagnose du no må undersøkje?

- A** Rusproblematikk
Ikkje noko om rus er opplyst, det er andre teikn på annan alvorleg grunnsjukdom.
- B** Parkinson sjukdom
Opphøyr av ansiktsmimikk og nedsett stemningsleie men ingen andre indikasjonar på det, og veldig atypisk alder.
- C X** Schizofreni
Typisk debutalder, prodromalsymptom med endra og mogleg bisarre kroppssenasjonar, endra kontakt.
- D** Depresjon
Har vart over meir enn 2 år og med nokre endra kroppsupplevingar, schizofreni meir alvorleg og sannsynleg.

000028392e8c6a25a7

116

Ein 46 år gamal mann med kjend bipolar lidning oppsøker deg som fastlege saman med kona si. Han har tidlegare hatt tre lengre periodar med mani, og etter desse har han slite med depresjon. Siste episode var for fem år sidan, han var då innlagd i fire veker. Han har tidlegare hatt god effekt av stemningsstabiliserande medikasjon, men har dei siste to åra ikkje brukt faste medisinar. Han skildrar no redusert søvnbehov, og ifølgje kona er han aukande irritabel. Han er i full jobb og har problem med å konsentrere seg. Han ber om råd for handtering av situasjonen.

Kva er den beste tilnærminga på det noverande tidspunktet?

- A Sjukmelde pasienten og setje opp ny time om få dagar
Ikkje tilstrekkeleg.
- B Leggje pasienten inn på akuttpost for å sikre at situasjonen ikkje forverrar seg
Behandling utan innlegging bør prøvast først.
- C X** Sikre søvn og starte opp med stemningsstabiliserande medikasjon
Dette er den mest korrekte tilnærminga på det noverande tidspunktet. Søvn er essensielt, og kan, saman med stemningsstabiliserande, kunne kupere manitvikling. Behandling på lågaste nivå bør prøvast før innlegging. Samarbeid med spesialist er viktig grunna tidlegare langvarig sjukdomsperiode.
- D Tilvise til ålmenpsykiatrisk poliklinikk
Behandling på lågaste effektive nivå bør prøvast først, eventuelt i samarbeid med spesialist.

000026392e8b6a25a7

117

Du arbeider på eit ålmenlegekontor og treff der ei 40 år gamal kvinne som har ei klar depressiv lidning og er i behov av medikamentell behandling. Ho har og mykje angstsymptom, inkludert panikkanfall.

Kva er beste medikamentelle behandling?

- A Quetiapin (diazepin)
Ikkje eit rimeleg val ved ein psykotisk depresjon.
- B X** Escitalopram (SSRI)
God effekt, også på angst, relativt lite biverknader.
- C Diazepam (benzodiazepin)
Ikkje effekt på depresjon.
- D Amitriptylin (ikkje-selektiv monoaminreopptakshemmar)
Meir biverknader enn escitalopram.

000026392e8b6a25a7

118

Du arbeider som LIS1 ved ein psykiatrisk poliklinikk og skal vurdere ei 45 år gamal kvinne med tanke på akutt innlegging. Ho er klart deprimert, har ein vanskeleg heimesituasjon og har vore sjukmeldt den siste månaden.

Kva for nokre ytterlegare depresjonsteikn vil tale for akutt innlegging?

- A Uttalt trøytteleik
Ikkje spesielt viktig i denne situasjonen.
- B Tap av vekt
Viktig, men ikkje like viktig som håpløyse.
- C X** Kjensle av håpløyse
Viktig for å vurdere risiko for suicid.
- D Tankar omkring døden
Vanleg ved depresjon, ikkje like viktig som håpløyse.

000026392e8b6a25a7

119

Ei 60 år gammal kvinne med kjend bipolar sjukdom er vorten lagd inn med depresjon. Ho har brukt litium gjennom dei siste 20 åra, serumnivå til vanleg 0,5–0,6 mmol/L (ref 0,5 - 1,0). Kontroll av serumnivå viser no 1,0. Ho er ein del plaga med kvalme. Fastlegen hennar har sett henne på lisinopril (ACE-hemmer) for 4 veker sidan med bakgrunn i hypertensjon.

Kva bør gjerast med medikasjonen hennar?

- A X** Redusere litiumdosen, men og vurdere alternativ behandling for blodtrykket
Lisinopril vil kunne gje retensjon av litium med auka serumnivå, men depresjon kan også vere ein biverknad til lisinopril.
- B** Seponere litium i løpet av to veker og halde fram med lisinopril
Risiko for ny bipolar episode.
- C** Halde fram med uendra litiumdose, men erstatte lisinopril med hydroklortiazid
Hydroklortiazid vil også kunne gje litiumretensjon.
- D** Avvente, halde fram med undra medikasjon og ta ny avgjerd om serum litium.
Risiko for aukande biverknader av litium.

000026392e8b6a25a7

120

Ein 38 år gammal mannleg bygningsarbeidar kjem til legevakta følgt av 2 kollegaer. Når du ser han, ligg han på bære og verkar fortvila og svarer ikkje ordentleg på tiltale. Han pustar anspent og raskt. Kollegaen fortel at han på føremiddagen i dag etter å ha lese ei melding frå kona, kollapsa. Det er teke EKG, og blodtrykk som er normalt. Når du fortel han at det ikkje er noko gale med hjartet, byrjar han å snakke. Du konkluderer med at det er eit kraftig angstanfall. Han er livredd og ønskjer innleggingar.

Kva er riktig handtering no?

- A** Skrive innleggingsskriv til psykiatrisk avdeling og melde han dit
Angstanfall skal ikkje leggjast inn.
- B** Starte med sertralin (et SSRI) og be han oppsøkje fastlege.
Ein startar ikkje SSRI på legevakt, og dersom det er eit isolert angstanfall, treng pasienten neppe snakke med fastlege. Dette er sånt som folk opplever.
- C** Skrive innleggingsskriv til medisinsk avdeling og melde han til akuttmottaket
Det ligg ikkje føre nokon indikasjon på at noko er gale med hjartet.
- D X** Forklare kva angst er og sende han heim
Ja, det er mest riktig i dette tilfellet

000026392e8b6a25a7

121

Ei 33 år gammal kvinne er no alvorleg deprimert og søv ikkje meir enn 2 timar i døgnet, men er ikkje psykotisk eller suicidal. Ho hadde som 24-åring ein periode på to månader der ho brukte ein arv på 3 millionar kroner på å reise rundt i eit afrikansk land og dele ut pengar i ulike landsbyar. Ho sov ikkje og ho gifta seg med ikkje mindre enn 3 ulike menn. Etter dette har ho studert litteratur, men er forseinka i studia på grunn av gjentekne depresjonar.

Kva er riktigaste medisin å starte no for å behandle depresjonen?

- A** Lamotrigin (antiepileptikum)
Kjem lenger ned på lista, tek lang tid før ein kjem opp i terapeutisk dose. Ikkje aktuell løysing akutt no.
- B** Benzodiazepin
Truleg nyttig som støttemedisin no, men er ikkje behandlingsmedisin.
- C** Selektiv serotonin reopptakshemmar (SSRI)
Veldig feil - ho har bipolar lidning og kan på SSRI åleine forventast gå opp i mani.
- D X** Quetiapin (diazepin)
Førsteval ved bipolar depresjon og særleg ved søvnmangel.

000026392e8b6a25a7

122

Ein 21 år gamal mannleg ingeniørstudent er tilvist til ambulant akutteam på psykiatrisk poliklinikk etter at han ei natt stod på taket på eit 5 etasjar høgt byggjeprojekt under oppføring og ville hoppe. Han hadde sendt melding på instagram til ei venninne og sagt farvel og fortalt kva han ville gjere. Venninna kontakta politiet som rykte ut og fekk han ned og til legevakt.

På legevakta verka han utan teikn på depresjon, realitetbrist, mani eller annan openberr alvorleg psykopatologi. Han var fullt orientert for tid og stad, men hadde ein promille på 0,2. Han sa han alltid hadde eit sug etter å døy. Legevakta sende han heim med avtale om time på ambulant akutteam på psykiatrisk poliklinikk dagen etter. På poliklinikken fortel han at han har stått på mange bruer og tak over fleire år med plan om å hoppe, men han plar varsle vener. Han stadfester konstant indre tomheit og at andre ikkje forstår han. Han kan ikkje love å ikkje skade seg i framtida. Han verkar ikkje deprimert og gjer tydeleg greie for seg sjølv og symptoma og plagene sine. Han verkar relativt upåverka. Studieprogresjon skal vere normal.

Kva er mest sannsynlege diagnose?

- A Schizofreni
Nei, det er ingen openberre schizofreniteikn verken i klinikk eller anamnese.
- B Kronisk depresjon med suicidalitet
Nei, det er ikkje skildra symptom på depresjon.
- C Alkoholavhengnad
Alkoholinntak som den aktuelle kvelden kan redusere impulskontrollen hos personlegdomsforstyrningar ytterlegare, men det er ikkje elles indikasjon på dette. Biletet passar betre med noko anna.
- D X Emosjonelt ustabil personlegdomsforstyrning
Typisk vedvarande, uføremålstenlege rop om hjelp for vedvarande liding. Greier seg elles ganske fint. Stadfester indre tomheit.

000028392e8b6a25a7

123

Ei kvinne på 25 år kjem til fastlegen. Ho har siste året fått aukande smerter i hender, handledd, armar, skuldrer, nakke, korsrygg, legger og anklar. Ikkje sett nokon leddhevelsar. Ho kjenner seg sliten og har problem med å konsentrere seg på jobben. Normale inflammasjonsmarkørar.

Kva er det beste fastlegen bør gjere vidare?

- A Ta anti-CCP, Revmatoid faktor og ANA, og starte med NSAID
Feil svar. Det er fint å kartleggje med blodprøvar for immunologisk sjukdom. Men med så omfattande leddsmerter, normale inflammasjonsmarkørar, ingen leddhevelsar, men sliten og har konsentrasjonsproblem, er fibromyalgi mest sannsynlege diagnose. Då har NSAID ingen effekt.
- B X Kartleggje for ikkje-inflammatoriske leddplager slik som fibromyalgi (ved bruk av pasient-skåreskjemaet for fibromyalgi), og vurdere om det er behov for vidare utgreiing av leddsmertene
Riktig svar. Med denne sjukehistoria er fibromyalgi mest sannsynlege diagnose. Dermed bør ein nytte skåreskjemaet for avklaring av denne diagnosen.
- C Prøve om ein kur med prednisolon kan hjelpe på plagene hennar
Feil svar. Ein skal ikkje gje prednisolon-kur utan å ha ein god grunn. Hos denne pasienten er det ingen objektive teikn på inflammasjon, og derfor ikkje indikasjon for steroid.
- D Ta anti-CCP, Revmatoid faktor og ANA, starte med NSAID og tilvise pasienten til revmatolog
Feil svar. Det er fint å kartleggje med blodprøvar for immunologisk sjukdom. Men med så omfattande leddsmerter, normale inflammasjonsmarkørar, ingen leddhevelsar, sliten og med konsentrasjonsproblem, er fibromyalgi mest sannsynlege diagnose. Då har NSAID ingen effekt. Det er ingen objektive forandringar (ledd, CRP/SR), og derfor ikkje riktig å tilvise til revmatolog. Det er fastlegen som bør diagnostisere fibromyalgi.

000028392e8b6a25a7

124

Ein papirlaus migrant, kvinne 35 år med endeleg avslag på søknad om asyl, har nyleg fått påvist tuberkulose. Kvinna fortel at ho ikkje er i stand til å betale verken for medikamenta eller legehjelpa for denne sjukdomen.

Kva slags helsehjelp har ho krav på, og kven skal betale for helsehjelpa?

- A Ho har rett til nødvendig smittevern hjelp, men må betale for utgiftene til dette sjølv
- B Ho har verken krav på smittevern hjelp frå det offentlege helsevesenet eller dekning av utgifter
- C X** Pasienten har rett til nødvendig smittevern hjelp og full godtgjersle av utgifter til legehjelp ved undersøking, behandling og kontroll

Riktig svar. Denne sjukdomen er med på lista over «allmennfarlige smittsomme sykdommer». Folketrygda yter derfor full godtgjersle av utgifter til legehjelp ved undersøking, behandling og kontroll.

Smittevernlova § 6-1. Rett til smittevern hjelp lyder slik:

Enhver har rett til nødvendig smittevern hjelp. Smittevern hjelp er å anse som en del av retten til nødvendige helse- og omsorgstjenester, jf. pasient- og brukerrettighetsloven § 2-1 a første og annet ledd og § 2-1 b første og annet ledd.

Den som etter en faglig vurdering anses å være i fare for å bli smittet med en allmennfarlig smittsom sykdom, har rett til nødvendig smittevern hjelp i form av vaksinasjon, informasjon og annen nødvendig forebyggende hjelp. En smittet person med en allmennfarlig smittsom sykdom har rett til nødvendig smittevern hjelp, herunder medisinsk vurdering og utredning (diagnostikk), behandling og pleie.

Forskrift om rett til helse- og omsorgstjenester til personer uten fast opphold i riket Forskrift om rett til helse- og omsorgstjenester til personer uten fast opphold i riket - Lovdata §5 bokstav d understreker at nødvendig smittevern hjelp gjelder enhver som oppholder seg i riket.

§ 5. Rett til helsehjelp som ikke kan vente mv.

Alle personer som oppholder seg i riket, har rett til følgende helsehjelp etter pasient- og brukerrettighetsloven § 2-1 a andre ledd og § 2-1 b andre ledd første punktum:

a) helsehjelp som er helt nødvendig og ikke kan vente uten fare for nært forestående død, varig sterkt nedsatt funksjonstilstand, alvorlig skade eller sterke smerter. Dersom vedkommende er psykisk ustabil og utgjør en nærliggende og alvorlig fare for eget eller andres liv eller helse, har vedkommende uansett rett til psykisk helsevern

b) nødvendig helsehjelp før og etter fødsel

c) svangerskapsavbrudd etter bestemmelsene i abortloven

d) smittevern hjelp, jf. smittevernloven § 6-1

I smittevernrettleiaren til Folkehelseinstituttet (Lovverk og smittevern - FHI) står det følgjande om dekning av utgifter: «Folketrygden yter full godtgjørelse av utgifter til legehjelp ved undersøkelse, behandling og kontroll for allmennfarlige smittsomme sykdommer, dvs. pasienten skal ikke betale egenandel. Dette gjelder også ved smitteoppsporing, men ikke ved rutinemessige undersøkelser. I tillegg dekker folketrygden utgifter til viktigere legemidler (dvs. antiinfektiva til systemisk bruk) ved behandling og kjemoprofylakse, samt utgifter til immunisering etter spesielle indikasjoner.».

Sjå forskrift Forskrift om stønad til dekning av utgifter til viktige legemidler mv. (blåreseptforskrifta) Forskrift om stønad til dekning av utgifter til viktige legemidler mv. (blåreseptforskrifta) - Lovdata og Forskrift om stønad til dekning av utgifter til undersøkelse og behandling hos lege Forskrift om stønad til dekning av utgifter til undersøkelse og behandling hos lege - Lovdata .

Liste over ålmennfarlege smittsame sjukdomar: <https://www.fhi.no/publ/informasjonsark/liste-over-allmennfarlige-smittsomme-sykdommer/>

- D** Ho har ikkje krav på smittevern hjelp, men kan få godtgjersle for eventuell helsehjelp

000028392e86a2547

125

Ein mann kjem inn på kontoret og ber om sjukmelding. Den 7 år gamle sonen til mannen har nyleg fått påvist epilepsi, og mannen må vere borte fra jobb i samband med at han skal på eit todagarsskurs for foreldre til barn med epilepsi på sjukehuset.

Korleis handterer du ønsket hans om sjukemelding korrekt?

- A Han skal ut ta eigenmeldingsdagar
- B Han skal sjukemeldast jf. unntaka i folketrygdlova §8-4
- C Han skal bruke omsorgsdagar
- D X** Han skal søkje opplæringspengar

*Det beste alternativet. Ein kan få opplæringspengar dersom ein må vere borte frå jobb medan ein tek del i nødvendig opplæring fordi barnet ein har, har ei funksjonshemming eller ein langvarig sjukdom. <https://www.nav.no/familie/sykdom-i-familien/nb/opplæringspenger>
I Folketrygdlova §8-4 listar ein unntaka frå kravet om arbeidsuførleik som klart kjem av nedsett funksjon grunna eigen sjukdom eller skade. Opplæring av far inngår ikkje i desse unntaka, og stønaden med opplæringspengar er meint for ei problemstilling som dette.*

000028392e8b6a25a7

126

Ein 35 år gammel mann jobbar på kontor og kjem til deg som fastlege på ein måndag. Han har teke ut eigenmelding på fredagen før fordi han kjende seg forkjølt. Bedrifta han jobbar for, har ei ordning med 3 eigenmeldingsdagar ved sjukdom. Han har i dag feber, hovudverk og kjenner seg slapp.

Korleis handterer du ønsket hans om sjukemelding korrekt?

- A Han får avventande sjukemelding f.o.m onsdag
- B Han skal bruke eigenmelding to dagar til
- C X** Han blir sjukemeld 100 % f.o.m måndag

Det beste alternativet. Etter føresegnene i folketrygdlova kan eigenmelding brukast for opptil tre kalenderdagar om gongen og opptil fire gonger i løpet av eitt år. I dette tilfellet blir det dagane fredag-laurdag-sundag. Etter dette kan arbeidsgjevar krevje sjukemelding dersom ein er borte frå jobb. Dei dagane som er brukte som eigenmeldingsdagar før sjukemeldingsperioden, tel som brukte eigenmeldingsdagar. Les mer om egenmelding her: <https://www.nav.no/no/person/arbeid/sykmeldt-arbeidsavklaringspenger-og-yrkesskade/sykmelding-ulike-former/egenmelding>

- D Han blir sjukemeld 100 % f.o.m fredag

000028392e8b6a25a7

127

Ein afghansk mann ringjer fastlegekontoret der du er LIS1 og bestiller time for kona si grunna magesmerter. Familien har nyleg flytta til kommunen, og er ein av fleire afghanske familiar på pasientlista til rettleiaren din. Mannen opplyser at kona ikkje snakkar norsk, men at han vil vere med og tolke for henne. Han seier dei ikkje har råd til profesjonell tolk, så alternativet ville vore at den fjorten år gamle dottera vart med som tolk.

Kven bør tolke ved konsultasjonen?

- A Ektefellen
- B Dottera
- C X** Profesjonell tolk

Kommunen skal dekkje utgifter til tolk i kommunehelsetenesta. Pasienten sin økonomi er derfor ikkje eit problem. Barn eller andre familiemedlemar skal ikkje brukast som tolk. Det set barn i ei vanskeleg rolle og kan vere skadeleg for barnet. Å tolke er eit stort ansvar, som krev modning, brei kunnskap og spesifikke ferdigheiter. Situasjonar der det er behov for tolk, kan også omhandle alvorlege forhold som barn ikkje skal måtte ta stilling til – eller høyre om. Å bruke barn som tolk kan vere brot på FNs barnekonvensjon artikkel 36.

Se veileder om kommunikasjon via tolk: <http://kriseteam.helsekompetanse.no/sites/kriseteam.helsekompetanse.no/files/veileder-om-kommunikasjon-via-tolk-for-ledere-og-personell-i-helse-og-omsorgstjenestene.pdf>

- D Ein av dei andre afghanarane i kommunen

000028392e8b6a25a7

128

Ein dansk studie brukte registerdata for å undersøkje samanhengen mellom vaksinasjon mot Covid-19 og høvesvis myokarditt og myoperikarditt. For vaksine BMT162b2 var justert hasard ratio for myokarditt/myoperikarditt 1,34 (95 % konfidensintervall 0,90-2,00) samanlikna med uvaksinerte, for vaksine mRNA-1273 var tilsvarande hazard ratio 3,92 (95 % konfidensintervall 2,30-6,68).

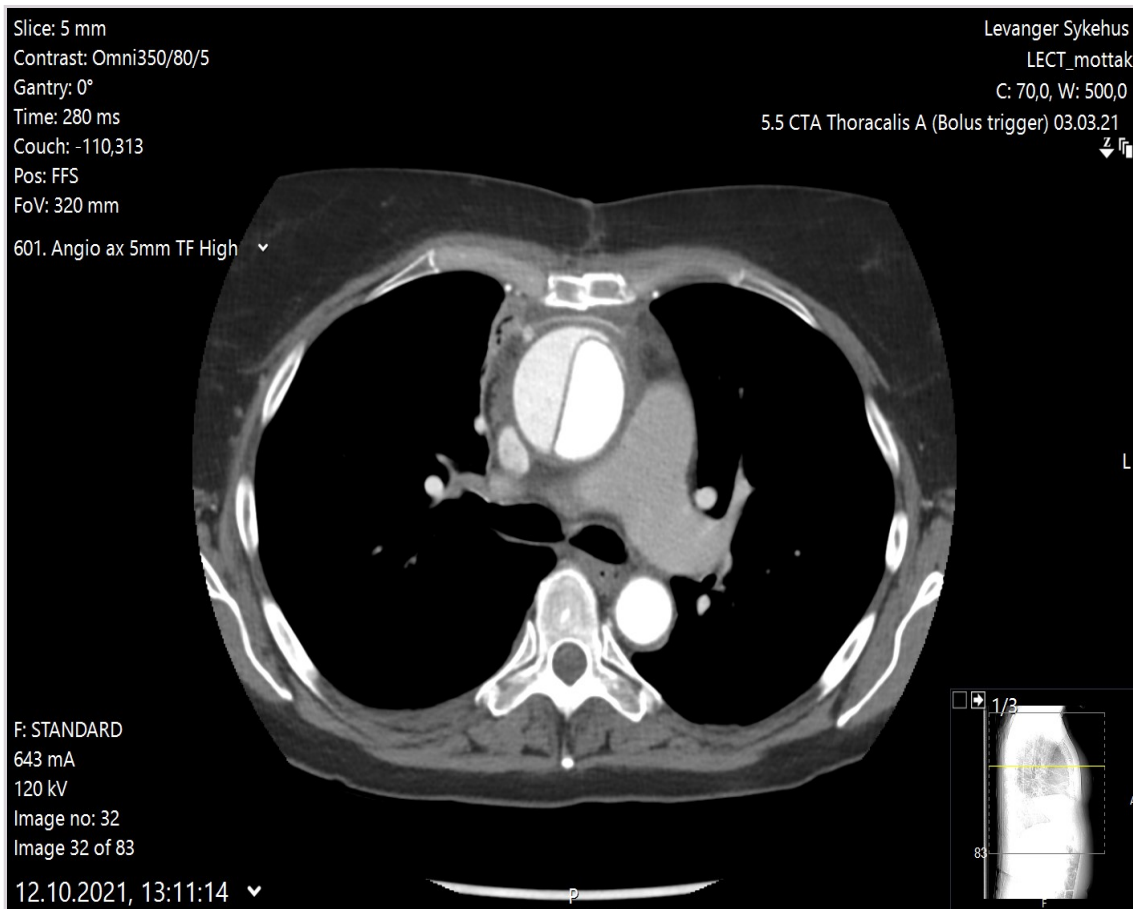
Korleis bør desse estimata tolkast med tanke på risiko for myokarditt/myoperikarditt?

- A** Studien viser statistisk signifikant høgare risiko etter vaksinasjon med både BMT162b2 og mRNA-1273
- B X** Studien viser høgare risiko etter begge vaksinar, men resultatata er berre statistisk signifikante for mRNA-1273
Riktig svar. Hasard ratio er eit relativt mål, dermed betyr eit effektestimert over 1 høgare risiko (hasardrate) i eksponert gruppe, medan tal mellom 0 og 1 betyr lågare risiko i eksponert gruppe samanlikna med referansegruppa. Når 95 % konfidensintervall inkluderer 1, er ikkje funnet statistisk signifikant. Samtidig er det viktig å sjå på både estimatet og presisjon framfor å sjå på statistisk signifikans (sjå til dømes <https://link.springer.com/article/10.1007%2Fs10654-016-0158-2>). For BMT 162b2 er det beste estimatet 34 % høgare hasard-rate. Presisjonen er ikkje høg nok til å konkludere sikkert at det er høgare risiko også etter denne vaksinen, men å seie at det ikkje er høgare risiko basert på at resultatet ikkje er statistisk signifikant blir feil, då eit konfidensintervall frå 0,9 til 2,0 er mest samsvarande med at det er høgare risiko. Artikkelen kan lesast på <https://www.bmj.com/content/375/bmj-2021-068665>
- C** Studien viser høgare risiko etter vaksinasjon med BMT162b2, men ikkje etter mRNA-1273
- D** Studien viser høgare risiko etter vaksinasjon med mRNA-1273, men ikkje etter BMT162b2

000020392e8b6a25a7

129

Det vedlagde CT-biletet er teke hos ei 60 år gamal kvinne som vart lagd inn med akutte brystmerter. **Kva slags behandling er tilrådd?**



- A Karkirurg blir kontakta og pasienten blir behandla med stentgraft
Det er ikkje mogleg å gjere stentgraft ved type A disseksjon.
- B X** Thoraxkirurg må kontaktast og pasienten opererast med ein gong
Riktig. Kirurgi blir vanlegvis gjort akutt pga. høg mortalitet ved konservativ behandling.
- C Pasienten blir lagd inn og observert på ein medisinsk sengepost
Det er høg mortalitet ved type A disseksjon ved konservativ behandling.
- D Kardiolog blir kontakta og pasienten blir send til koronar angiografi og sannsynleg perkutan koronarintervensjon
Det er sjeldan indikasjon for koronarangiografi ved type A disseksjon.

000028392e8b6a25a7

130

Ein 62 år gamal mann har kjent seg sjuk i fleire månader med auka temperatur, nattesveitte og aukande tungpust. Ved auskultasjon finst ein ny bilyd på hjartet og splinter blødingar. Pasienten blir tilvist til kardiolog, og ekko-doppler undersøking viser forandringar i aortaklaffen med aortaklaffeinsuffisiens grad II av IV og vegetasjonar med ei lengd på 1,5 cm. Ultralyd av abdomen gjev mistanke om ein miltemboli.

Kva slags behandling skal pasienten tilvisast til?

- A Konservativ behandling med antibiotika
Pasienten har store vegetasjonar og har embolisert. Derfor ligg det føre ein operasjonsindikasjon.
- B Antibiotikabehandling over 6 veker og deretter revurdering av operasjonsindikasjon
Pasienten har store vegetasjonar og har embolisert. Derfor ligg det føre ein operasjonsindikasjon.
- C X** Snarleg kirurgisk behandling
Det er korrekt, pasienten har store vegetasjonar og har embolisert. Derfor ligg det føre ein operasjonsindikasjon.
- D Perkutan aortaklaffebehandling (TAVI)
Endokardittar kan ikkje behandlast med TAVI fordi den infiserte klaffen vil ikkje kunne fjernast med TAVI.

000028392e8b6a25a7

131

Ein 79 år gamal mann som har røykt sidan 15 års alder, har fått utført CT thorax som ledd i utgreiing av hemoptyse. CT viser emfysematøse lunger med ein stor sentral tumor i venstre lunge og forstørta mediastinale glandar bilateralt. CT viser også at aorta er forstørta frå ascendens, gjennom bogen og til descendens med største diameter 56 mm.

Korleis skal dette best handterast?

- A X** Prioriterer utgreiing av lungetumor og avventar eventuell vurdering av aorta til lungetumor er avklart
Riktig. Sjølv om tanken på akutt aortasyndrom kan vere skremmande, må pasienten avklarast onkologisk for å kunne vurdere om han vil ha nytte av eventuell behandling av aneurysmet.
- B Forklarer pasienten at desse sjukdomane er sjølvpåførte på grunn av røyking og at han derfor ikkje har rett på helsehjelp
Både tidlegare og aktive røykjarar får helsehjelp, på same måte som pasientar blir behandla for skadar dei har pådrege seg som følgje av risiko dei sjølv har oppsøkt eller ulykker som følgje av grov aktløyse.
- C Tilviser pasienten elektivt til thoraxkirurgisk avdeling for vurdering av aortakirurgi
Feil. Pasienten har eit tilfeldig påvist, asymptomatisk aneurysme og ein sannsynleg avansert lungekreft. Dersom han har ulækjande lungekreft er det ikkje rett å gjennomføre ein større, open hjarteoperasjon der føremålet er å førebyggje aortadissekjon/ruptur. Ein slik operasjon medfører eit belastande postoperativt forløp og risiko for komplikasjonar. Her må lungetumor avklarast først; diagnose og stadium.
- D Legg inn pasienten akutt ved thoraxkirurgisk avdeling pga. fare for aortadissekasjon/aneurysmeruptur
Feil. Pasienten har eit tilfeldig påvist, asymptomatisk aneurysme som ikkje krev akutt innlegging.

000028392e8b6a25a7

132

Ein 80 år gamal mann har røykt i heile sitt vaksne liv. No har han fjerna høgre lunge grunna ein stor sentralt plassert lungecancer. Han kjem inn til akuttmottalet 2 veker etter utskrivinga med feber og akutt oppstått uttalt tungpust. Røntgen thorax viser luft/væskespegel i høgre thoraxhole og ei kvit venstre lunge. Han hostar opp store mengder pussliknande væske.

Kva er diagnosen?

A X Bronkopleural fistel

Riktig svar. Passar med luft væskespegel, febrilia, tidsforløpet og infiltratet i venstre lunge (spel over).

B ARDS

Passar ikkje med luft væskespegel og oppspyttet.

C Lungeemboli

Passar ikkje med uttalte febrilia.

D Pneumoni

Passar ikkje med luft væskespegel og oppspyttet.

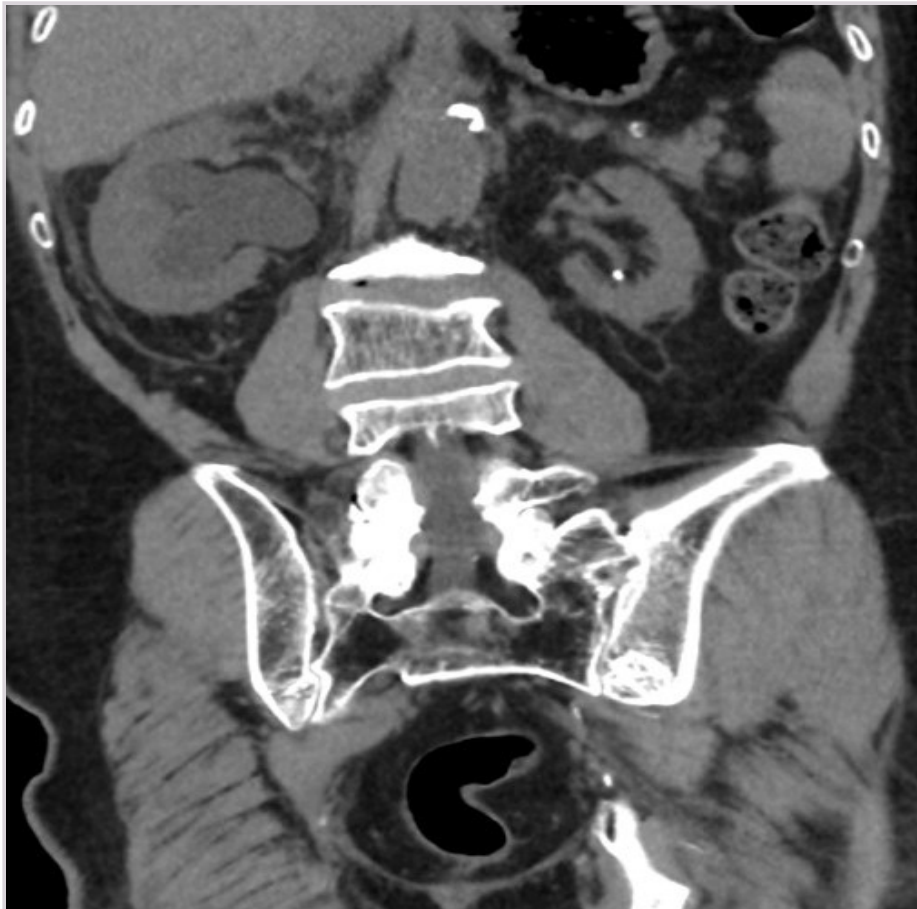
000026392e8b6a25a7

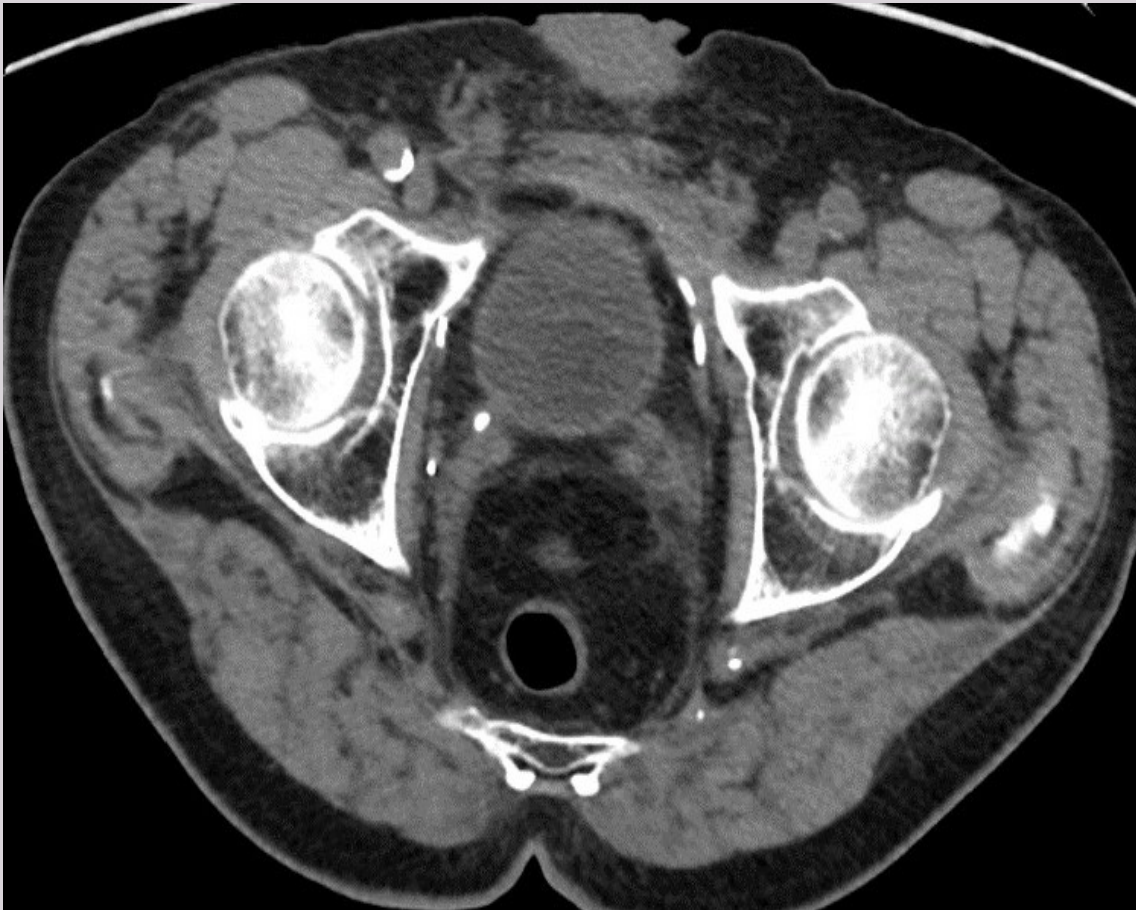133

NB Fasit ble endret på dette spørsmålet! Opprinnelig fasit er markert med X, poengiving til eksamen er gitt i 2. kolonne

78 gml mann, sprek for alderen. Fallende ålmenntilstand siste par vekene. Blodtrykk 100/70 mmHg og puls 85. Temperatur 39,5 . CRP 150 mg/L (ref. <5). Kreatinin 371 µmol/L (ref. 60 - 105). Pasienten gjennomgår CT abdomen utan kontrast. Undersøkinga viser høgresidig hydronefrose og distalt ureterkonkrement med diameter 5 mm.

Kva for nokre ytterlegare tiltak er nødvendige i akutfasen?





- A Smertestillande og rikeleg drikke *Pasienten er septisk og treng avlastning.*
B Ureterskopi og fjerning steinen
Fjerner ikkje steinen under pågåande infeksjon.
C I.v. antibiotika og observasjon
Ikkje tilstrekkeleg med antibiotika åleine.
D Perkutan nefrostomi
Oppgaven tas ut etter sensur jf. psykometrinotat.

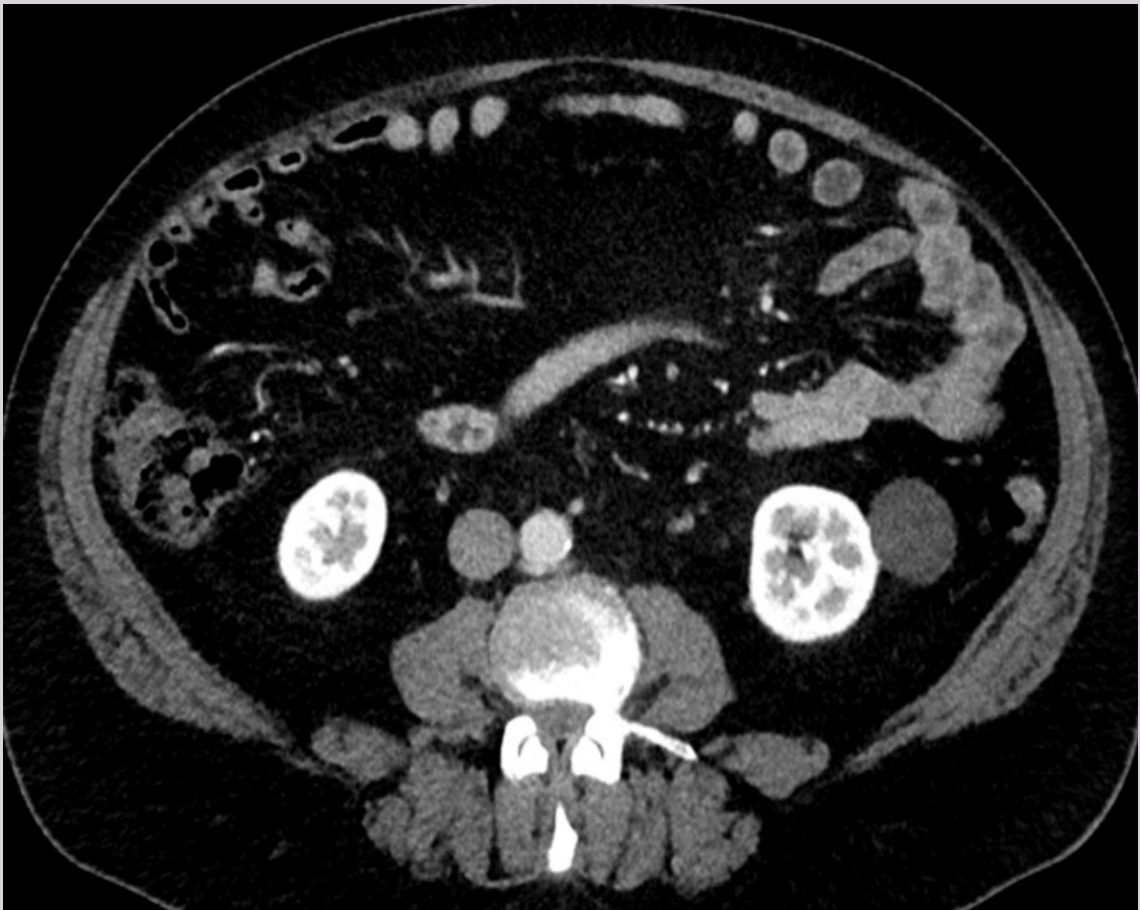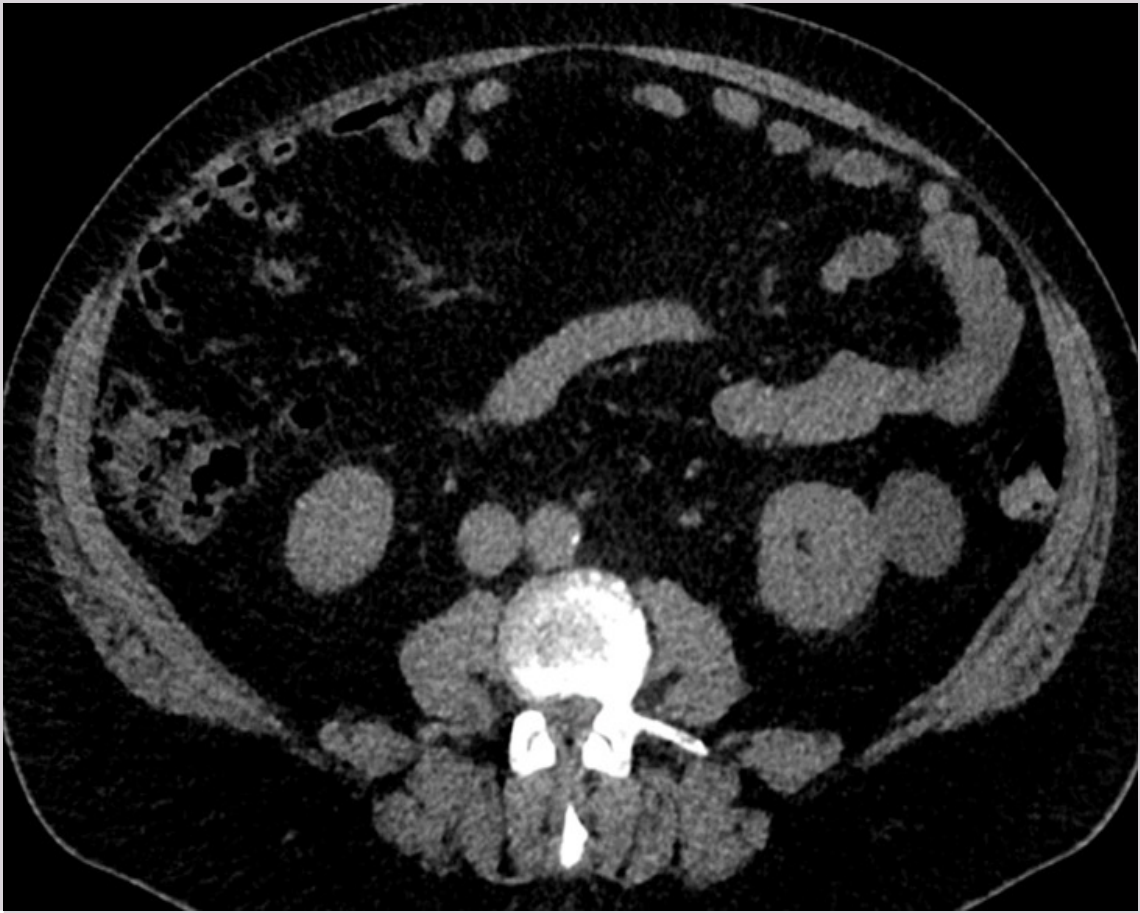Riktig svar. Dette avlastar nyra og drenerer infeksjonen.

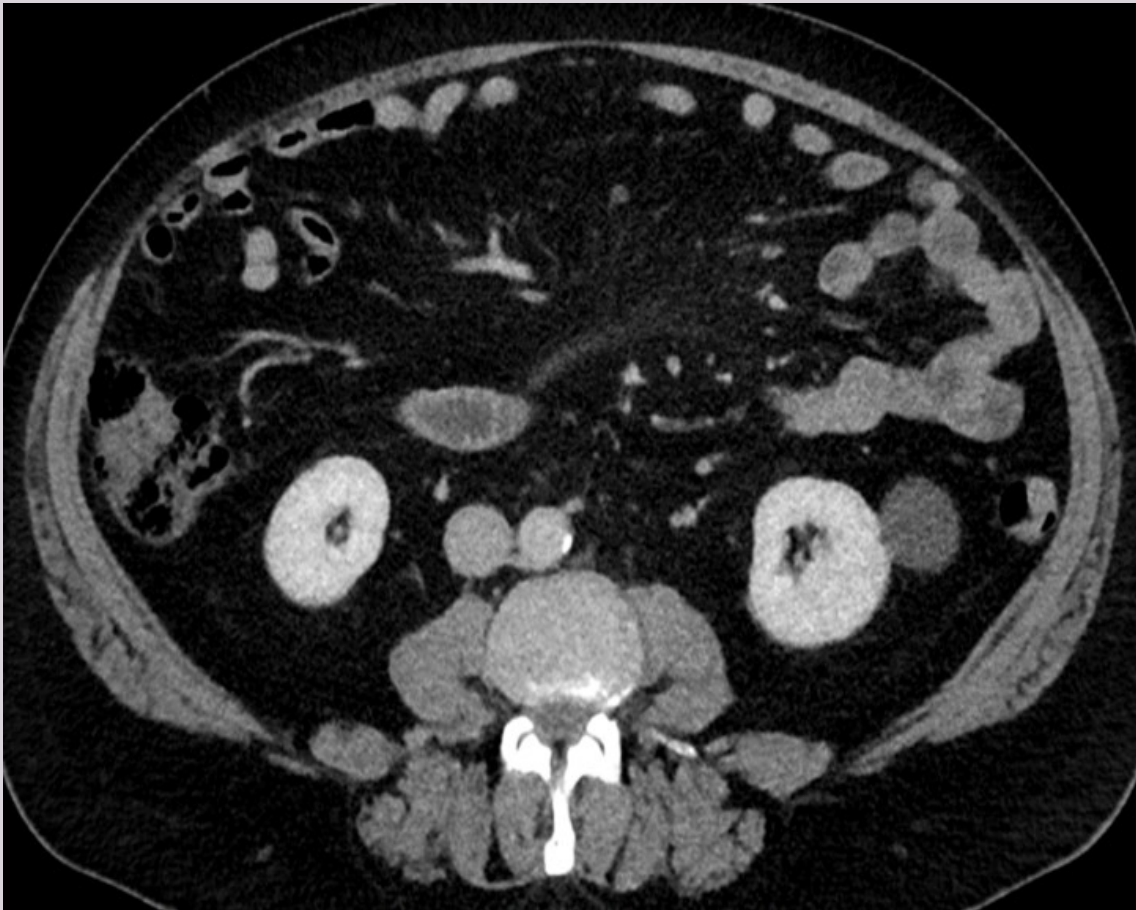000020392e8b6a25a7

134

69 år gamal mann er under utgreiing på medisinsk avdeling pga. nattesveitte og vekttap. Forstørra lymfeknute i lysken gjer at pasienten er under utgreiing for lymfom. Han har gjennomført ein tre-fase CT som viser ei oppfylling nær venstre nyre.

Kva er aktuelle oppfylling?





- A Klarcelletumor
 - B Patologisk lymfeknute
 - C Hydronefrose
 - D X** Simple cyste
- Velavgrensa. Låg tetthet. Tek ikkje opp kontrast. Ingen septa.*

000028392e8b6a25a7

135

Ei 37 år gamal kvinne kjem til kontroll hos fastlegen sin. Ho hadde for ei veke sidan dysuri, hyppig vasslating og makroskopisk hematuri med koaglar. Ho har fått behandling med Mecillinam (penicillin - antibiotikum) i 5 dagar og plagene er no borte. Urin-dyrking for ei veke sidan viste oppvekst av E.coli. Urin-stiks teke i dag viser ingen utslag.

Korleis skal dette best handterast vidare?

- A Tilvising til cystoskopi og CT urografi
Feil. Symptomatiske UVI med hematuri som responderer på behandling hos kvinner under 50, krev ikkje vidare utgreiing dersom antibiotikabehandling fører til betring av symptom.
- B Tilvising til cystoskopi
Feil. Symptomatiske UVI med hematuri som responderer på behandling hos kvinner under 50, krev ikkje vidare utgreiing dersom antibiotikabehandling fører til betring av symptom.
- C Kontroll av urindyrking og tilvising til urolog dersom dyrkinga viser oppvekst.
Feil. Positiv urindyrking utan symptom hos kvinner skal ikkje utgreiast eller behandlast. Sjølv ikkje med denne forhistoria.
- D X** Inga vidare utgreiing
Riktig. Symptomatiske UVI med hematuri som responderer på behandling hos kvinner under 50, krev ikkje vidare utgreiing dersom antibiotikabehandling fører til betring av symptom.

000028392e8b6a25a7

136

NB Fasit ble endret på dette spørsmålet! Opprinnelig fasit er markert med X, poengiving til eksamen er gitt i 2. kolonne

Du er vakthavande kirurgisk LIS i akuttmotaket på sjukehuset. Klokka 21 kjem det inn ein 23 år gamal mann som 5 timar tidlegare velta under terrengsykling og slo venstre flanke mot ein stubbe. Ved 19-tida observerte han at urinen var tydeleg blodtilblanda, og han blir lagd inn med mistenkt nyreskade. Blodtrykk 115/70 mmHg, puls 82/min og pulsoksymeter viser O₂-metting >95 %. Ved ordinær Ikinisk undersøking finn du skrubbsår og underliggjande moderat subkutan bloduttreding i venstre flanke, elles normalt. Miksjon er smertefri. Urinen er klart blodig.

Kva for ei undersøking bør velgast først for å avklare skadeomfanget?

- A MR abdomen
Ikkje velegna i primærutgreiinga av denne typen pasient. I tillegg tidkrevjande undersøking. Lite tilgjengeleg på vakttid.
- B CT abdomen med intravenøs kontrast
Velegna for å påvise parenkymsskadar som nyreskade, i tillegg til andre moglege skadar. Klinikk/ funn rettferdiggjjer strålebelastninga undersøkinga medfører.
- C Ultralyd abdomen
Oppgaven får to korrekte svaralternativer etter sensur jf. psykometrinotat.
Lite eigna for å vurdere parenkymsskadar i abdomen (bl.a. låg sensitivitet og utprega operatørvhengig).
- D Røntgen oversikt abdomen
Ueigna for å vurdere parenkymsskadar i buk.

000026392e8b6a25a7

137

Du er fastlege og har besøk av ein mann på 70 år som høyrer dårleg på sitt venstre øyre. Det har vore slik i mange år. Han har drive med jakt og baneskyting, så du mistenkjer at det kan vere ein støyskade frå dette. Orienterande tale og kviskrestemme stadfester at han høyrer noko dårlegare på øyret. Du ønskjer å supplere med stemmegaffelprøvar.

Korleis vil resultatet av desse vere ved ein støyskade på venstre øyre?

- A Weber lateraliserer ikkje og Rinne er positiv på venstre side
Weber lateraliserer mot frisk side (høgre) ved eit nevrogen tap på venstre side.
- B Weber (stemmegaffelen midt på hovudet) lateraliserer mot høgre og Rinne er negativ (lyden er sterkare på ørybeinsknoten enn utanfor øyret) på venstre side
Rinne skal vere positiv på venstre side.
- C Weber lateraliserer mot venstre og Rinne er negativ på venstre side
Dette er situasjonen dersom det er eit mekanisk tap på venstre side. Støyskade gjev eit nevrogen tap.
- D Weber lateraliserer mot høgre og Rinne er positiv på venstre side
Riktig resultat ved nevrogen tap på venstre side.

000026392e8b6a25a7

138

Ein 85 år gamal mann kjem til legevakta grunna eit mørkt felt til høgre i synsfeltet som kom plutselig for 1 time sidan. Han har ingen andre symptom, og feltet har ikkje endra seg sidan debut. Ved undersøking er skarpsynet normalt, men synsfeltet er innskrenka nasalt på venstre auge og temporalt på høgre auge ved Donders test. Elles er det normal augeundersøking.

Korleis skal pasienten handterast vidare?

- A Gjevenstresidig sideleie og melde pasienten til sjukehuset med mistanke om netthinnelosning høyge auge
- B Sjå tilstanden an og be pasienten ta kontakt på nytt om symptomet ikkje går over i løpet av eitt døgn
- C Melde pasienten til sjukehuset med mistanke om hjerneslag
Riktig svar. Akutt synsfeltutfall på begge auge tyder på tilstand i sentralnervesystemet, og ikkje i auget/auga som ville gjeve synsfeltutfall på berre det eine auget. Pasienten skal derfor handterast som om det ligg føre akutt hjerneslag.
- D Melde pasienten til sjukehuset med mistanke om akutt arterie- eller veneokklusjon høyge auge

000026392e8b6a25a7

139

Ein 22 år gamal mann tek kontakt fordi han ser uskarpt, særleg med venstre auge. Han fekk ny brille for eit par månader sidan. Med denne brilla finn du visus o.d.: 1,0, o.s.: 0,63. Han har med gamle brillesetlar. Du sjekkar korreksjonen for venstre auge. I den gamle brilla var sfærisk korreksjon +0,5 og astigmatismekorreksjon -1,5. I den nye brilla er sfærisk korreksjon -1,75, medan astigmatismekorreksjonen er -5,75.

Kva er mest sannsynlege diagnose?

A Sentral serøs chorioretinopati

B Juvenil katarakt

C X Keratokonus

Riktig svar. Aukande myopi og betydeleg auke av astigmatisme gjev mistanke om utvikling av keratokonus.

D Juvenilt glaukom

000020392e8b6a25a7

140

Du er fastlege og ei kvinne på 30 år kjem til deg fordi det venstre auget har vore raudt i 1 døgn. Auget gjev ei verkande smerte, særleg då ho var ute i dagslys i går. Fordi ho er nærsynt, bruker ho dagslinser, men ho har ikkje hatt dei på sidan auget vart vondt. Alt er tåkete på det venstre auget, og sjølv med briller ser ho litt dårlegare enn vanleg, synest ho. Pasienten har dei siste dagane hatt litt hoste og er litt slapp, men har ingen kjende sjukdomar. Ho jobbar som ingeniør, og sist du såg henne var for å friske opp reisevaksinar i samband med jobbopphald i utlandet.

Kva for to differensialdiagnosar er mest sannsynleg?

A Konjunktivitt og keratitt

B Vinkelblokk anfall og iridocyclitt

C Iridocyclitt og konjunktivitt

D X Iridocyclitt og keratitt

Riktig svar då både iridocyclitt og keratitt kan gje tåkesyn og smerter som aukar ved skarpt lys (lyssky). Vinkelblokkglaukom kan også gje smerter, men desse anfalla kjem oftast på kvelden, i mørket, når pupillen utvidar seg.

000020392e8b6a25a7

Testen har 140 oppgaver. På utskriftstidspunktet var 6 oppgaver blitt trukket og det var gjort fasitendringer på 7 oppgaver.