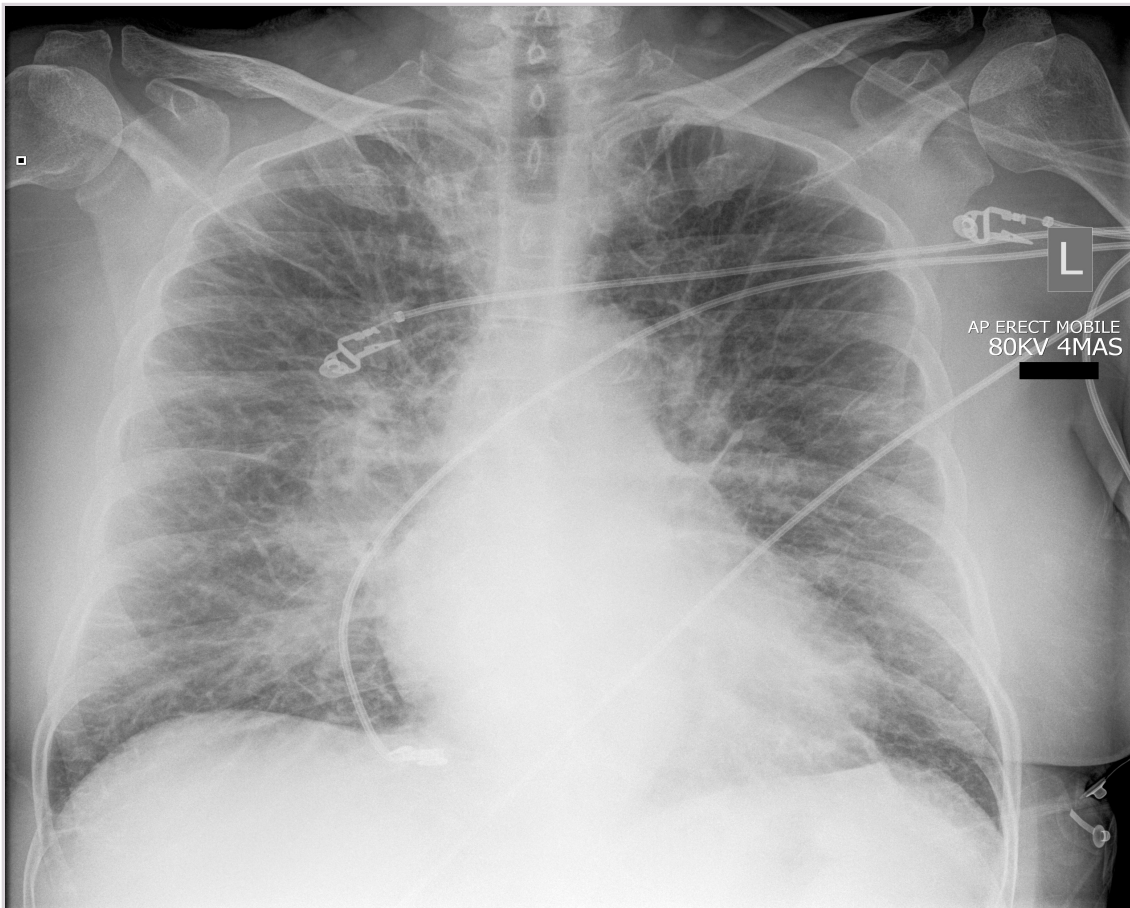


Felles avsluttende skriftlig deleksamen i medisin høst 2022
Eksamensdato: 2022-11-22

1

En 75 år gammel mann har hatt påfallende svart avføring de siste to ukene. Han legges nå inn med hematemese av 4 timers varighet. Han bruker klopido­grel (en plateaggregasjons­hemmer) for perifer karsykdom og har nylig startet med NSAID-preparat for hoftesmerter. Ved ankomst er han svimmel og uvel. Han har atrieflim­mer med ventrikkelfrekvens rundt 105 /min og blodtrykk 155/90 mmHg. Hb er 6,2 g/dL (ref. 13,4–17,0) før behandling er startet.

Det startes umiddelbart transfusjon. Etter at 3 enheter røde blodlegemer (Type 0 blod, «kriseblod»), 2 enheter plasma og 2 enheter trombocytter er infundert får pasienten tiltagende respirasjonsbesvær og blir hypoksisk og konfus. Det tas røntgen thorax (se figur).



Hva er sannsynlig diagnose?

- A Blodtypeuforlikelighet
Dersom ordinære rutiner er fulgt er blodtypeuforlikelighet i kriseblod svært sjelden.
- B X** Lungeødem pga. hypervolemi
Pasienten er sannsynligvis normovolem og har blødd seg ned over lang tid (Hb er 6,2 g/dL). Rask infusjon av store mengder blodprodukter vil da kunne gi lungeødem.
- C Allergisk/anafylaktisk reaksjon på trombocyttkonsentrat
Slik reaksjon på trombocytinfusjon er svært sjelden.
- D Transfusjonsrelatert akutt lungeskade (TRALI)
Selv om TRALI ikke er så sjelden forventer man ikke at responsen kommer så raskt.

0000263908515e6419

2

Du er LIS1 ved et lokalsykehus og blir bedt om å tilse en 47 år gammel dame på post om kvelden. Hun er vesentlig frisk fra tidligere, og fikk utført en hysterektomi tidlig på dagen. Det ble lagt inn en epidural i nivå Th11/Th12 postoperativt på grunn av smerter, denne hadde god effekt. Videre forløp har vært ukomplisert, men de siste to timer har hun tiltakende sterke smerter i ryggen, av og til med stråling ned i høyre bein, som ikke responderer på opioider. Hun har vesentlig normal neurologisk undersøkelse, bortsett fra at kraft er vanskelig å vurdere pga. smertene.

Hva er rett tiltak nå?

- A Smertelindre pasienten ytterligere for å få en bedre neurologisk undersøkelse
Nevrologisk undersøkelse ikke tilstrekkelig for å kunne utelukke epiduralhematom eller epiduralabscess.
- B Rask overflytting av pasient til sykehus med nevrokirurgi
Overflytting kan være aktuelt, men det kommer an på funn ved billedundersøkelse.
- C X Rask MR eller CT-undersøkelse av thoracal- og lumbalcolumna
Rask MR (fortrinnsvis, men er ofte ikke tilgjengelig på natt, og her haster det) eller CT-undersøkelse for å undersøke thoracal- og lumbalcolumna for epiduralhematom eller epiduralabscess. Videre behandling beror på funnene her. Overflytting kan være aktuelt, men det kommer an på funn ved billedundersøkelse. Pasienten har sterke smerter i ryggen etter epidural, eventuelle funn eller mangler av funn ved en neurologisk undersøkelse vil ikke påvirke sannsynligheten i en grad at en kommer utenom billeddiagnostikk. Vi vet ikke om pasienten har en epiduralabscess enda. Det kan bli aktuelt med antibiotika dersom en finner epiduralabscess, og kan være aktuelt å sette inn raskt dersom pasienten også har et septisk bilde. Epiduralhematom er dessuten mer sannsynlig pga. tid mellom innlagt epiduralkateter og symptomdebut, og at infeksjon er lite sannsynlig så kort tid etter operasjon.
- D Rask start av antibiotika
Må først utelukke epiduralt hematoma og vil da også avklare om det er en epidural abscess

0000283908515e6419

3

Du er LIS1 ved et lite lokalsykehus. Du har tatt imot en 9 år gammel gutt med smertefull testistorsjon. Han er tidligere frisk, har ingen medikamentallergier. Han spiste yoghurt for en time siden. Anestesilegen har hjemmevakt og må kalles inn. Kirurgisk LIS2 sier hun er klar når anestesien er det og ber deg om å ringe dem.

Med tanke på når du skal kalle inn anestesiteamet, hva er mest korrekt om fasterutiner for denne anestesien?

- A Pasienten må ha vært fastende i 6 timer før anestesien
- B Barn har andre fasteregler enn voksne, og trenger ikke faste mer enn 2 timer før anestesien
- C Pasienten trenger bare å ha vært fastende i 2 timer før anestesien
- D X En kan her se bort fra fasterutiner for anestesi
Ved testistorsjon og andre tidskriske tilstander gjelder ikke elektive fasterutiner, men en aksepterer den økte risikoen dette innebærer. Yoghurt regnes for øvrig som fast føde, og ved elektive prosedyrer vil en regnes som fastende 6 timer etter siste inntak. Klare væsker (vann, kaffe, te) kan inntas fram til 2 timer før elektiv operasjon. Helsebiblioteket lenker til e-håndboken for OUS for dette (<https://ehandboken.ous-hf.no/document/129640?preview=true>), men det kan finnes lokale rutiner for elektiv faste ved det enkelte sykehus.

0000283908515e6419

4

Du er LIS1 i kirurgisk mottak. En normalutviklet, tidligere frisk ett år gammel gutt (10 kg) innlegges med 2. grads brannskade langs hele høyre arm og på forsiden av thorax (ca. 15% av kroppsoverflaten). Uhellet skjedde da han dro en kopp med rykende varm te ned fra et bord.

Gutten storgråter og har åpenbare smerter. Vakhavende kirurg forordner derfor lidokain (Xylocain®) gel 20 mg/g som smøres over hele det brente området, som så dekkes med bandasje. Etter noen minutter slutter gutten å gråte. Han blir fjern og påfallende og får et generalisert krampeanfallet som først stanser etter at diazepam (Stesolid®) er gitt.

Hva er sannsynlig årsak til krampene?

- A Inflammasjon i store sårflater har gitt temperaturstigning med påfølgende feberkramper
Feberkramper er vanlig, men gitt tidsforløpet, doser og skadet hud er lidokain-bivirkning svært sannsynlig.
- B Under kraftig gråt har barnet hyperventilert, og lav PaCO₂ i blodet har utløst kramper
Dette er ikke en sannsynlig mekanisme hos et friskt barn som gråter.
- C Barnet har en uoppdaget metabolsk sykdom med redusert terskel for kramper, som har blitt trigget av inflammasjonsmediatorer fra store sårflater
Dette er ikke en sannsynlig mekanisme hos et normalutviklet friskt barn.
- D X** Lidokain er gitt i altfor store doser og har gitt sentralnervøs påvirkning og kramper
Lidokain absorberes svært effektivt gjennom brannskadet hud, og med store sårflater blir dosen her langt over anbefalte grenser i mg/kg.

0000263908515e6419

5

Du er vakhavende LIS1 på medisinsk avdeling. En mann i midten av 60-årene er innlagt med pneumoni. Antibiotika er byttet i dag i henhold til svar på mikrobiologiske prøver. Sykepleier henter deg inn på pasientrommet da pasienten har følt seg dårlig en times tid etter opstart av antibiotika. Når du kommer inn finner du at pasienten har dyspnoe, inspiratorisk stridor, forlenget ekspirium, urticaria over store deler av kroppen, han er blek og kaldsvett. Du mistenker umiddelbart en alvorlig anafylaktisk reaksjon som følge av antibiotika. Sykepleieren kommer rett bak deg og sier at hun skal ringe etter hjelp.

Hva er riktigst å gjøre først?

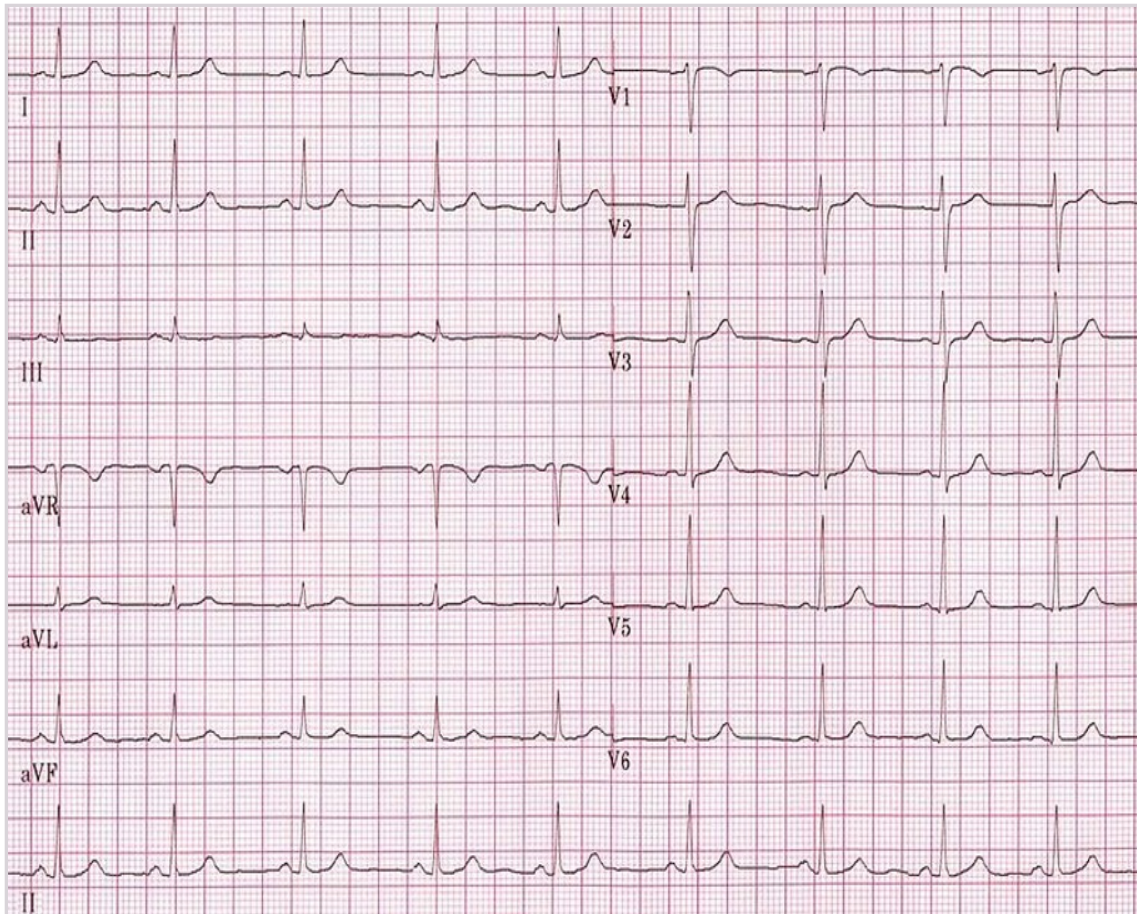
- A Starte intravenøs væskebehandling med 1 liter Ringer Acetat med høy infusjonshastighet
Væskebehandling hører også med ved anafylaktisk sjokk, men er prioritert etter administrasjon av adrenalin (se øvrige kommentarer)
- B X** Legge pasienten flatt. Gi adrenalin, 1mg/ml, 0,5 ml intramuskulært i låret og masserer innstikkssted
Ved en alvorlig anafylaktisk reaksjon kan raskt igangsatt adrenalinbehandling være livreddende og skal prioriteres først. Anafylaksi og anafylaktoide reaksjoner skyldes frigjøring av inflammatoriske mediatorer fra mastceller eller basofile celler. Disse mediatorne gir blant annet bronkokonstriksjon, og vasodilatasjon. Adrenalin gir både potent bronkodilatasjon og potent vasokonstriksjon og motvirker dermed begge disse effektene. I tillegg hemmer adrenalin frigjøringen av inflammatoriske mediatorer og dermed det som driver den anafylaktiske reaksjonen.
<https://www.ncbi.nlm.nih.gov/pmc/articles/PMC286326/> - <https://www.ncbi.nlm.nih.gov/pmc/articles/PMC286326/>
<https://indremedisinen.no/2019/12/anafylaksi-alt-du-trodde-du-ikke-visste/>
- C Sørge for at pasienten har fri luftvei og gi oksygen på maske med reservoar 15 l/minutt
Ut fra sykehistorien regner vi med at pasienten har anafylaksi. Inspiratorisk stridor og forlenget ekspirium skyldes da reaksjonen, og ikke en ufri luftvei av andre årsaker. O2 på maske skal også gis, men adrenalin har førsteprioritet (se øvrige kommentarer)
- D Gi hydrokortison (Solu-cortef) 200 mg i.v. (steroider) og deretter desklofeniramin 10 mg i.v. (antihistamin)

0000263908515e6419

6

Du skriver inn en 47 år gammel mann som er planlagt operert elektivt for lyskebrokk neste dag. Han kommer gående til undersøkelsen. Han har BMI 32, og bruker salbutamol (kortidssvirkende beta-agonist) ved behov for sin kuldeastma. Det er tatt rutinemessig preoperativt EKG som vist under.

Hva er videre nødvendig utredning før han skal til operasjon?



- A** Det bør gjøres preoperativ ekko for å vurdere hjertefunksjon
Pasienten har normalt EKG, og ingen forhold ved tidligere sykdommer eller alder som tilsier at ekko skal være nødvendig for et lavrisikoinngrep som dette
- B** Det bør gjøres spirometri og søvnapne test
Lett kuldeutløst astma gir ikke mistanke om alvorlig lungesykdom som behøver videre utredning før anestesi. Søvnåpne kan en ikke sikkert utelukke, man kan også spørre pasienten etter symptomer, men det er ikke nødvendig med en utredning av dette for et lavrisikoinngrep
- C** Det bør gjøres spirometri og ekko
Pasienten har normalt EKG, og ingen forhold ved tidligere sykdommer eller alder som tilsier at ekko skal være nødvendig før et lavrisikoinngrep som dette. Lett kuldeutløst astma gir ikke mistanke om alvorlig lungesykdom som behøver videre utredning før anestesi.
- D X** Pasienten trenger ikke videre utredning utover normalt anestestilsyn
Pasienten er relativt ung, normalt EKG, og kommer gående til undersøkelsen. Han er overvektig, men ikke alvorlig overvektig, og har en astma med kjent utløsende årsak og kun behovsmedisinering for denne. For et lavrisikoinngrep som dette er det ikke nødvendig med videre utredning for underliggende alvorlig hjerte eller lungesykdom før anestesi

0000203008515e8419

7

En tidligere frisk mann på 43 år kommer til deg som fastlege fordi han den siste måneden har vært plaget med smerter i korsryggen. Han jobber i en lokal industribedrift med relativt tungt arbeid, men har den siste tiden vært permittert. Det er ikke nevrologiske utfall. Utredning (inkludert bildediagnostikk) har ikke gitt holdepunkt for at det er noen alvorlig bakenforliggende årsak eller indikasjon for kirurgi. Pasienten kommer til fastlegen og forteller at smertene er så plagsomme at han har tatt noen tablett kodein-paracetamol som kona hadde liggende fra tidligere. Han opplever at tablettene gjør at smerten lindres og at han slapper bedre av.

Hva er riktig bruk av smertestillende i denne situasjonen?

- A X** Det er ikke indisert med opioider, fokus på aktivitet/mestring
I denne situasjonen er opioider ikke indisert. Man kan selvfølgelig tenke at permitteringen skaper bekymring som påvirker mestringen av smerten hans og han kan ha nytte av å adressere dette. Men den riktige tilnærmingen her fokus på aktivitet/mestring, å fungere best mulig til tross for smerten.
- B** Oppstart av en lav dose opioid i depotformulering to ganger daglig
- C** Bruk av kodein-paracetamol ved behov, inntil 8 tablett per dag
- D** Han skal ikke ha opioider, men bør få antidepressiva.

0000263908515e6419

8

Du er LIS1 på nattevakt i sykehus. En 67 år gammel kvinne med tablettbehandlet diabetes II innlegges med nedsatt allmenntilstand, uro og intense magesmerter.

Pasienten er desorientert og har respirasjonsfrekvens 24/min, puls 133/min og blodtrykk 91/52 mmHg. Hun er kald og marmorert på hendene og bena.

Arteriell blodgass viser:

Analyse	Svar	Referanseområde
pH	7,02	7,35-7,45
PaCO ₂	2,0 kPa	4,6-5,9
Base excess	-21,4 mmol/L	-3 til +3
HCO ₃ ⁻	3,6 mmol/L	22-26
Laktat	10,9 mmol/L	<2,0
K ⁺	5,9 mmol/L	3,6-4,6
Na ⁺	139 mmol/L	137-145
Glukose	4,3 mmol/L	4,2-6,3
Hb	15,2 g/dL	13,4-15,3

Hvilket alternativ for væsketerapi er riktig å starte med hos denne pasienten?

- A** «Isotont saltvann», 1000 mL gitt over to timer
Feil svar. Pasienten er svært acidotisk og bør ikke tilleggsbelastes med klorid som vil gi ytterligere metabolsk acidose, og dermed også ytterligere kaliumstigning. Væsketerapien må også være mer aggressiv enn 1000 mL på to timer.
- B** Albumin 200 mg/mL, 200 mL gitt over 30 minutter
Feil svar. Pasienten trenger rehydrering, og albumin er ikke førstevalg.
- C** Glukose 50 mg/mL, 1000 mL gitt over to timer
Feil svar. Pasienten trenger bedret sirkulasjon. Denne væsken vil fordele seg i hele pasientens vannfase og derfor i liten grad øke sirkulerende volum. Infusjonstakten er i tillegg for langsom.
- D X** Ringer-acetat, 1000 mL gitt over 30 minutter
Riktig svar. Ringer fordele seg i ECV, og initialt stort sett intravaskulært. Innhold av K⁺ i Ringer er 4.0 mmol/L, Ringer vil derfor tyne ut og senke pasientens kaliumnivå.

0000263908515e6419

9

Nyutdannet gartner på 21 år oppsøker fastlegen etter at hun dagen før ble dårlig på arbeid. Hun ble blek, svimmel og fikk skjelvinger. Hun besvimte, men våknet etter få sekunder. Hun opplevde ingen tungpust under anfallet, men følte seg uvel resten av dagen. Arbeidskollega observerte ingen krampeanfallet. Anfallet oppstod like etter at hun hadde vært i veksthuset og hentet julestjerner. Hun forteller at hun er frisk fra tidligere, og har aldri hatt liknende symptomer, verken på jobb eller hjemme. Røyker ikke, bruker ingen medisiner, og er ikke gravid. Hun rapporterer ingen symptomer fra luftveiene eller mage-/tarmsystemet i forbindelse med hendelsen.

Ved undersøkelse har hun ingen hudutslett, BT og puls er normal. Orienterende statusundersøkelse uten anmerkning.

Hva er mest sannsynlig årsak til hendelsen?

A X Forgiftningssymptomer

Riktig svar. Akutt forgiftning kan arte seg ved plutselig innsettende symptomer som deretter kan gå over av seg selv. Symptombildet i denne saken er best forenlig med dette. I gartnerier kan det benyttes ulike veksthemmende plantevernmidler som kan gi slike forgiftningssymptomer.

B Anafylaktisk reaksjon

Feil svar. Klinisk symptomutvikling stemmer ikke. Symptomene går ikke over av seg selv uten behandling. Hun har heller ikke vært utsatt for sannsynlig relevant eksponering som insektsstikk eller medikamenter.

C Epileptisk anfall

Feil svar. Det ble ikke observert kramper som ved GTK. Absenseliknende anfall ledsages ikke av bevissthetstap.

D Akutt stressreaksjon

Feil svar. Det fremkommer ingen opplysninger om livskriser eller traumatiske kriser, verken hjemme eller på jobb. Symptomene oppstod helt akutt hos en ellers frisk person. Symptomene gikk helt tilbake av seg selv.

0000263908515e6419

10

En 55 år gammel elektriker har gjennom mange år utført oppgaver med armene over skulderhøyde. Han har også hatt minst fire hendelser med strømgjennomgang. Han har nå fått økende plager med smerter i skuldrene, og har fått påvist AC-leddsartrose i høyre skulder. Fastlegen mener at dette har sammenheng med hans arbeid og råder han til å søke sykdommen godkjent som yrkessykdom.

Vil pasientens sykdom på dette tidspunkt kunne godkjennes som yrkessykdom?

A Nei, han må ha gjennomgått relevant behandling før godkjenning som yrkessykdom

Feil svar. Belastningslidelser i muskel-/skjelettapparatet vil ikke kunne godkjennes som yrkessykdom uavhengig om relevant behandling er gjennomført.

B Ja, arbeid over skulderhøyde gir risiko for artrose i skulderledd som yrkessykdom

Feil svar. Belastningslidelser i muskel-/skjelettapparatet vil aldri kunne godkjennes som yrkessykdom.

C Ja, gjentatt strømgjennomgang gir risiko for vedvarende leddsmerte som yrkessykdom

Feil svar. Kunnskapsgrunnlaget for sammenheng mellom strømgjennomgang og varige muskel-/skjelettlidelser er svakt. I tillegg vil ikke belastningslidelser i muskel-/skjelettapparatet kunne godkjennes som yrkessykdom.

D X Nei, belastningslidelser i muskel-/skjelettapparatet godkjennes ikke som yrkessykdom

Riktig svar. Belastningslidelser i muskel-/skjelettapparatet finnes ikke på "Yrkessykdomslisten", og vil ikke kunne godkjennes som yrkessykdom.

0000263908515e6419

11

Jente på 16 år med ADHD er på medisinkontroll til deg som fastlege. Hun har god effekt av sentralstimulerende legemiddel (depotformulering av metylfendiat). Jenta er i tvil om hun skal fortsette med legemiddelbehandling, for hun er redd det vil øke hennes risiko for å starte med rusmidler. **Hvilken informasjon er mest korrekt å gi pasienten?**

- A** Bruk av sentralstimulerende legemiddel anbefales ved rusbrukslidelser
Forskning viser at bruk av sentralstimulerende legemiddel reduserer risiko for rusbrukslidelse. Dette kan forstås ved at sentralstimulerende legemiddel reduserer impulsivitet. Det er vist at sentralstimulerende legemiddel reduserer risiko for utvikling av komorbide lidelser generelt. Hvis det er etablert en rusbrukslidelse, anbefales bruk av sentralstimulerende legemiddel med forsiktighet, og at legemiddelet administreres av omsorgsperson for å hindre skadelig bruk.
- B** Bruk av sentralstimulerende legemiddel øker risiko for rusbrukslidelser
Forskning viser at bruk av sentralstimulerende legemiddel reduserer risiko for rusbrukslidelse. Dette kan forstås ved at sentralstimulerende legemiddel reduserer impulsivitet. Det er vist at sentralstimulerende legemiddel reduserer risiko for utvikling av komorbide lidelser generelt. Hvis det er etablert en rusbrukslidelse, anbefales bruk av sentralstimulerende legemiddel med forsiktighet, og at legemiddelet administreres av omsorgsperson for å hindre skadelig bruk.
- C** Bruk av sentralstimulerende legemiddel påvirker ikke risiko for rusbrukslidelser
Forskning viser at bruk av sentralstimulerende legemiddel reduserer risiko for rusbrukslidelse. Dette kan forstås ved at sentralstimulerende legemiddel reduserer impulsivitet. Det er vist at sentralstimulerende legemiddel reduserer risiko for utvikling av komorbide lidelser generelt. Hvis det er etablert en rusbrukslidelse, anbefales bruk av sentralstimulerende legemiddel med forsiktighet, og at legemiddelet administreres av omsorgsperson for å hindre skadelig bruk.
- D X** Bruk av sentralstimulerende legemiddel reduserer risiko for rusbrukslidelser
Forskning viser at bruk av sentralstimulerende legemiddel reduserer risiko for rusbrukslidelse. Dette kan forstås ved at sentralstimulerende legemiddel reduserer impulsivitet. Det er vist at sentralstimulerende legemiddel reduserer risiko for utvikling av komorbide lidelser generelt. Hvis det er etablert en rusbrukslidelse, anbefales bruk av sentralstimulerende legemiddel med forsiktighet, og at legemiddelet administreres av omsorgsperson for å hindre skadelig bruk.

0000263908515e6419

12

8 år gammel gutt og hans foreldre kommer til deg som fastlege for å undersøke overdreven blinking, som forstås som tics. Gutten merker ikke at han blunker, og fungerer godt på skole, sosialt og hjemme. Foreldre er bekymret for utvikling av Tourettes syndrom da far har store plager med det. **Hvilket tiltak er mest korrekt?**

- A** Henviser til BUP for utredning
Vignett beskriver enkle motoriske tics som ikke påvirker funksjon, og det er ikke indikasjon for videre utredning. Hvis tics øker og gir funksjonssvikt vil det være indikasjon for utredning på et senere tidspunkt.
- B X** Avdramatisere tics i denne alderen
Vignett beskriver enkle motoriske tics som ikke påvirker funksjon, og det er ikke indikasjon for videre utredning. Hvis tics øker og gir funksjonssvikt vil det være indikasjon for utredning på et senere tidspunkt.
- C** Henviser PPT for kartlegging
Vignett beskriver enkle motoriske tics som ikke påvirker funksjon, og det er ikke indikasjon for videre utredning. Hvis tics øker og gir funksjonssvikt vil det være indikasjon for utredning på et senere tidspunkt.
- D** Henviser til EEG
Vignett beskriver enkle motoriske tics som ikke påvirker funksjon, og det er ikke indikasjon for videre utredning. Hvis tics øker og gir funksjonssvikt vil det være indikasjon for utredning på et senere tidspunkt.

0000263908515e6419

13

En 43 år gammel, tidligere frisk, slank mann er henvist fra fastlegen pga. nyoppdaget hypertensjon, med BT 160/95 mmHg. Fastlege har nå startet behandling med angiotensin 2 reseptorblokkeren valsartan (Diovan). Pasienten forteller at han det siste året har hatt en rekke episoder hvor han blir akutt uvel med hjertebank, svette og hodepine. Han har akkurat skaffet seg hjemme-BT måler, og målte under et slikt anfall BT 175/98 mmHg. Fastlegen har allerede tatt noen utredningprøver for mulig sekundær hypertensjon. Aldosteron/renin-ratio tatt før oppstart Diovan var normal, og kort deksametason suppresjonstest tatt rett før poliklinisk time viste normal suppresjon av kortisol. **Hvilke ytterligere utredningsprøver bør tas, basert på anamnese og funn?**

- A MR hypofyse
- B Binyrevenekateterisering
- C X** Metanefriner i plasma
Sykehistorie med «anfallsanamnese» gir mistanke om feokromocytom. Denne tilstanden er mye sjeldnere enn primær hyperaldosteronisme, men denne diagnosen er utelukket hos denne pasienten.
- D Stimuleringstest med ACTH-analog (synacthentest)

0000263008515e6419

14

En 52 år gammel mann får tatt MR av hodet på grunn av hodepine og en 4 cm stor hypofysesvulst blir funnet. Som ledd i utredningen blir det målt en rekke hormoner i en morgenprøve. Man finner:

Prøve	Aktuell verdi	Referanseverdi
TSH	3,8 mIE/L	0,4 – 4,5
Fritt T4	18,2 pmol/L	9,5 – 22,0
IGF-1	6 nmol/L	7 – 27
Veksthormon	3,1 mg/L	< 4,4
Prolaktin	12244 mIE/L	53 – 360
LH	2,2 IE/L	0,8 – 7,6
Testosteron	6,0 nmol/L	6,7 – 31,9
ACTH	7,1 pmol/L	2,0 – 11,6
Kortisol	308 nmol/L	120 – 600

Hvordan håndteres pasienten best?

- A Henvise til nevrokirurgisk avdeling for operativ behandling av hypofysesvulsten
- B Observere tilstanden, de viktige hormonprøvene er normale
- C Starte behandling med somatostatinanalog
- D X** Starte behandling med dopaminagonist
Makroprolaktinomer responderer vanligvis svært godt på behandling med dopaminagonister med raskt fall i prolaktinnivåer og skrumpning av svulsten. Det er svært sjelden disse svulstene behøver fjernes operativt.

0000263008515e6419

15

Du er LIS på ortopedisk avdeling og har postansvar for en 82 år gammel kvinne som ble operert for hoftebrudd for 15 dager siden. Fra tidligere har hun hatt øsofagitt, og hun bruker omeprazole fast av den grunn. Hun har ikke tidligere brukt bruddforebyggende medikamentell behandling. Det er målt total-25-hydroksy-vitamin D til 56 nmol/L (ref. 50-150 nmol/L).

Hva er beste behandling utover tilskudd av kalk og vitamin D?

A X Zoledronsyre infusjon (bisfosfonat)

Beste svar. Zoledronsyre gir bruddforebyggende effekt i lang tid (1-3 år) etter en infusjon, og er dokumentert å gi bruddforebyggende effekt etter hoftebrudd (selv uten forutgående bentetthetsmåling for seleksjon utfra bentetthet), og den gir ikke gastrointestinale bivirkninger.

B Raloxifen peroralt (selektiv østrogenreseptormodulator)

Ikke beste svar. Raloxifen er vist å forebygge ryggbrudd, men har ikke dokumentert effekt mhp. ikke-vertebrale brudd.

C Alendronat peroralt (bisfosfonat)

Ikke beste svar. Alendronat tabletter har som vanlig bivirkning øsofagitt, dessuten er iv zoledronsyre mer effektiv bruddforebygging da studier viser at etterlevelse mhp. alendronat er suboptimal.

D Teriparatide injeksjoner daglig i 2 år (parathyreoideahormon)

Ikke beste svar. Slik behandling vil også gi bruddforebyggende effekt, men den er ikke førstevalgsbehandling fordi den er mye dyrere enn zoledronsyre, og den er også mye mer krevende for pasienten.

0000283908515e6419

16

En mann på 40 år oppsøker fastlegen på grunn av hjertebank og økt varmefølelse siste halvår. Han har gått noe ned i vekt og føler seg mer sliten enn vanlig. Han har et diffust struma. Pasienten røyker 10-20 sigaretter om dagen. Han har stort sett vært frisk tidligere. Du ordinerer blodprøver og det påvises betydelig forhøyet fritt thyroksin og supprimert tyreoida stimulerende hormon (TSH), samt forhøyet titer av antistoff mot TSH-reseptor.

Hvilken behandling bør pasienten ha?

A X Thyreostatikum (karbimazol)

Pasienten har Graves sykdom ut fra sykehistorie og blodprøvesvar. Karbimazol er da førstevalg av behandling hos de fleste, blant annet fordi det er mer skånsomt enn radiojod hvis pasienten har øyeffeksjon som exophthalmus.

B Tyreoidektomi

Er ikke førstevalg, men kan være aktuelt i tilfelle bivirkninger av karbimazol og ved stort struma.

C Radiojodbehandling

Er et alternativ til karbimazol, men er kontraindisert ved exophthalmus og i tilfelle pasienten røyker.

D Antiflogistika

Bedre egnet ved subakutt tyreoiditt.

0000283908515e6419

17

I akuttmottaket på indremedisinsk avdeling tar dere imot en 74 år gammel mann som fikk diagnosen type 2 diabetes for 7 år siden. Han har i 6-8 uker hatt et illeluktende sirkulært utstanset sår, plantart over 3. metatarsalhode på venstre fot. Diameter er 3 cm og det palperes ned til ben midt i såret hvor det er litt puss. Det er palpabel puls i a. dorsalis pedis og a. tibialis posterior.

Hva er riktig tiltak akutt?

A Henvise pasienten til karkirurg for rask operativ behandling.

Her mangler også rask behandling med antibiotika og MR for å avdekke eventuell osteomyelitt.

B Start med total trykkavlastning.

Her mangler rask behandling med antibiotika som kan forebygge sepsis

C Start opp med intravenøs insulinbehandling med blodglukosemål under 10 mmol/l.

Dette vil ikke påvirke pasientens prognose der og da, men kan bli aktuelt etterhvert.

D X Ta prøve til bakteriedyrkning og MR for fot. Start med antibiotika.

Riktig svar. Palpasjon av benvev indikerer sannsynlig osteomyelitt. Diagnostiseres med MR. Pga fare for sepsis og at etiologisk agens som oftest er gule stafylokokker startes det med oxacilliner i tillegg til ciprofloxacin pga fare for gram negative staver før dyrkningssvar foreligger.

0000283908515e6419

18

En 32 år gammel kvinne adoptert fra Sør-Korea kommer til deg som fastlege til første svangerskapskontroll i uke 12.

Kroppsmasseindeks er 25,6 kg/m², BT 110/70 mmHg. Hba1c 39 mmol/mol (ref. 20-42).

Hva er mest korrekt oppfølging av henne med tanke på svangerskapsdiabetes?

- A X** Hun bør foreta glukosebelastning i uke 24-28 pga. risikofaktorene: Overvekt, asiatisk opprinnelse og førstegangsgavid over 25
Dette er beste svaralternativ. I henhold til gjeldende retningslinjer er det å være over 25 år som førstegangsfødende, ha KMI over 25 og ha asiatisk opphav alle risikofaktorer som gjør at man bør screenes for svangerskapsdiabetes med glukosebelastning. Hba1c kan brukes frem til uke 16. I henhold til retningslinjene for svangerskapsdiabetes er Hba1c på 48 eller over diagnostisk for diabetes, mens Hba1c mellom 41 og 47 gir økt risiko for svangerskapsdiabetes og kvinnen bør i tillegg til råd om kost og mosjon instrueres i egenmålinger av blodsukker.
- B** Hun har tre ulike risikofaktorer for svangerskapsdiabetes (overvekt, asiatisk opprinnelse og førstegangsgavid over 25) og bør derfor allerede nå henvises til fødeavdeling for oppfølging av svangerskapsdiabetes
- C** Det er ikke behov for videre oppfølging da Hba1c er normal
- D** Hun bør foreta kontrollmålinger av blodsukker hjemme, fastende og 2 timer etter måltid da hun har en grensehøy Hba1c

0000283988515e6419

19

21 år gammel kvinne kommer til deg på legevakt (2 timers reise til nærmeste sykehus) pga. vaginalblødning. Hun hadde siste menstruasjon for 6 uker siden. Tok graviditetstest for en uke siden, og den var (svakt) positiv. Hun har litt murrende magesmerter, mindre enn ved normal menstruasjon. Hun er i god allmenntilstand. Ved gynekologisk undersøkelse er cervix lukket, så vidt litt blødning. Uterus er knapt forstørret, lett øm, ingen oppfylninger til sidene.

Hva er her den beste strategien for å avgjøre om det er normalt eller patologisk svangerskap?

- A** Henviser til sykehuset for ultralydundersøkelse i løpet av noen dager for å bekrefte vital intrauterin graviditet
- B** Ta cervixcytologi og Chlamydia/Gonorrhoeaprøve fra cervix for å identifisere annen blødningsårsak
- C** Henviser som øyeblikkelig hjelp til sykehuset med mistanke om ektrauterin graviditet
- D X** Ta serum hCG (humant choriogonadotropin) i dag og på nytt om 2 dager

Korrekt:

Hun har god allmenntilstand og ingen funn som tilsier akutt, dramatisk sykdom som trenger innleggelse. (Som allmennlege har du neppe tilgang på vaginal ultralydundersøkelse, abdominal ultralyd kan påvise vital intrauterin graviditet fra uke 7).

Da er den mest avklarende undersøkelse å måle serum hCG: dobling ila 2 døgn tyder sterkt på normalt svangerskap. (Da kan du evt. gå videre med cervixcytologi/Chlamydia).

Svakere stigning enn dobling kan tyde på patologisk svangerskap.

Ved fallende verdi tyder dette mest på spontanabort, da bør det tilkomme vaginalblødning der en gjerne kan se også svangerskapsprodukter gjennom mormunnen/i det som er kvittert.

Ved enten kraftig blødning eller kraftige smerter eller påvirket allmenntilstand vil spesialistkonsultasjon være påkrevd.

0000283988515e6419

20

Et nyfødt barn fikk Apgar score 2-3-4 etter 1, 5 og 10 min til tross for at barnelege raskt fikk gitt adekvat ventilering med bag og maske. Navlesnorsblodprøver viste pH 7,00 og base excess (BE) – 13 i arterien og pH 7,02 og BE -12,5 i venen.

Hva er diagnosen og prognosen?

- A Respiratorisk acidose. Lav risiko for varig fødselskade
Ved respiratorisk acidose vil adekvat ventilering raskt gi normal Apgar score. Blodverdiene er for lave for en respiratorisk acidose. Apgar score < 5 etter 10 min gir høy risiko for varig fødselskade.
- B X** Metabolsk acidose. Høy risiko for varig fødselskade
Blodverdiene viser metabolsk acidose som passer med lav Apgar score. Apgar score < 5 etter 10 min gir høy risiko for varig fødselskade.
- C Respiratorisk acidose. Høy risiko for varig fødselskade
Ved respiratorisk acidose vil adekvat ventilering raskt gi normal Apgar score. Blodverdiene er for lave for en respiratorisk acidose. Apgar score < 5 etter 10 min gir høy risiko for varig fødselskade.
- D Metabolsk acidose. Lav risiko for varig fødselskade
Blodverdiene viser metabolsk acidose som passer med lav Apgar score. Apgar score < 5 etter 10 min gir høy risiko for varig fødselskade.

0000283908515e6419

21

Du er allmennlege. En frisk førstegangsfødende og normalvektig kvinne på 27 år kommer til svangerskapskontroll i uke 36. Blodtrykket måles til 140/90 mmHg, mens hun tidligere har hatt rundt 115/80 mmHg. Urin stix er negativ. Hun føler seg frisk og kjenner godt med liv.

Hva er beste tiltak videre som allmennlege?

- A X** Ny blodtrykkskontroll og urin-stix screening om et par dager. Be henne kontakte deg eller sykehuset dersom hun får tegn på sterk pannehodepine, magesmerter eller lite liv.
Det er flere grupper kvinner som har økt risiko for preeklampsi, og disse bør tilbys forebygging med lavdose acetylsalicylsyre fra uke 12. Lavdose acetylsalicylsyre har ingen dokumentert positiv effekt ift. preeklampsiutvikling dersom medikasjonen startes etter uke 16, og dette anbefales derfor ikke.
Hypertensjon i graviditeten defineres som ≥ 140 mmHg systolisk BT og/eller ≥ 90 mmHg diastolisk BT. Hjerneblødning er en fryktet komplikasjon ved preeklampsi, og autoreguleringen av hjernens blodtrykk virker ikke over 160 mmHg. Antihypertensiv behandling startes derfor hos ellers friske gravide med nyoppstått hypertensjon der systolisk blodtrykk er ca 150 mmHg. Hos kvinner med kronisk hypertensjon vil blodtrykksbehandlingen være mer aggressiv, med tanke på langtidseffekter på endeorganene (nye/hjerte/hjerne etc). Du ønsker ikke vente lenge med å kontrollere kvinnen (og blodtrykket og urinen), da 20% av alle gravide som starter med hypertensjon, etterhvert utvikler proteinuri (evt et annet preeklampsi-tegn i tillegg til hypertensjonen). Alle gravide med risiko for preeklampsi (slik som denne kvinnen med nyoppstått hypertensjon) bør informeres om subjektive symptomer på organsvikt ved preeklampsi (lite liv pga placentarsvikt, (panne)hodepine pga alvorlig hypertensjon og eklampsifare, magesmerter pga HELLP/leveraffeksjon eller abruptio placenta pga placentarsvikt).
- B Ny blodtrykks-kontroll om to uker, da kvinnen ikke har preeklampsi. Be henne kontakte deg eller sykehuset dersom hun kjenner sterk pannehodepine, magesmerter eller lite liv.
- C Kvinnen henvises til sykehus samme dag for evaluering av behov for antihypertensjon
- D Kvinnen anbefales oppstart lavdose acetylsalicylsyre, fordi hun har høy preeklampsirisiko

0000283908515e6419

22

Du er allmennlege. Kvinne 67 år klager over at hun «kjenner en kul i underlivet» og at «skjeden faller ut». Symptomene hindrer henne i å gjennomføre samleie og skjeden føles tørr. Hun har ingen avførings- eller vannlatingsplager. Hun var hos deg til normal livmorhalscreening for 1 år siden. Hun hadde menopause 52 år gammel og bruker ikke hormoner.

Hva er første trinn videre som allmennlege?

- A Informerer om at hun bør trene bekkenbunnen og at hun bør bruke vaginalt østrogen (hun har ikke hatt hormonsensitiv brystkreft)
- B Henviser til spesialist for vurdering av vaginalt fremfall, behandlingstilbud, inkludert pessarring og operativ vurdering
- C X** Foreslår abdominal og vaginal undersøkelse for å vurdere årsaken til kulfølelsen
Verken allmennlegen eller kvinnen vet sikkert årsaken til underlivsplagene, og abdominal og gynekologisk undersøkelse bør være første tiltak.
Det er ikke rimelig å starte med pessarring-behandling før man har undersøkt årsaken til kvinnens plager. Man kan gjerne oppfordre til bekkenbunnstrening, selv om den neppe er effektiv ved store prolapper.
Siden kvinnen har lokale urogenitale plager, kan hun anbefales vaginal østrogenerapi (kun kontraindisert hos kvinner med pågående eller tidligere brystkreft med østrogenreseptorer).
- D Tilbyr pessarring og lokal østrogenbehandling for å forebygge videreutvikling av prolaps, samt kontroll av prolaps og ringen hver 6. måned

0000263908515e6419

23

Du er LIS på en sengepost der dere har fått innlagt inn en 79 år gammel mann med vekt på 48 kg og BMI på 16.5 kg/m². Han har emfysem. Dere har gjort kostregistrering og til tross for bruk av supplerende næringsdrikk, får han ikke i seg tilstrekkelig næring.

Hva er mest riktig som neste tiltak med tanke på ernæringsstatus?

- A X** Legge ned nasogastrisk sonde og starte sondeernæring
Sondeernæring vil være det riktige valget i denne situasjon. Sammenlignet med TPN er det rimeligere og har mindre komplikasjoner
- B Legge inn sentralt venekateter og starte total parenteral ernæring
Feil
- C Kontrollere vekt 4 uker senere ved en kontroll hos fastlege
Feil
- D Gi næringstilskudd med fortykningsmiddel
Feil

0000263908515e6419

24

En 23 år gammel mann kommer til ditt legekontor da han føler seg utslitt. Han studerer, men har problemer med å følge undervisningen pga. slapphet. Han forteller at han har gått ned ca 10 kg det siste året. I perioder har han hatt lave magesmerter som har kommet etter måltider, og i det siste også kvalme og oppkast. Avføringen har vært løs i konsistensen, men lys brun av farge. Han er svært tynn, veier kun 52 kg og er 180 cm høy. Ved undersøkelsen er han nokså øm ved palpasjon av abdomen. Hb = 11,0 g/dL (ref. 13,4-17,0), CRP 76 mg/L (ref. < 5).

Hva er beste tiltak?

- A X** Legge ham inn ved sykehuset som ø-hjelp
Ja, klart beste alternativ da sykehistorien er blomstrende mht. avansert Crohns sykdom med sannsynlige problematikker som stenoser, abscesser og fistler. Primært trenger han parenteral ernæring, spesielt om kirurgi skulle bli aktuelt.
- B Bestille CT abdomen innen 1 uke
Nei, han trenger innleggelse for parenteral ernæring, rask utredning og målrettet medikamentell og evt. kirurgisk behandling for svært sannsynlig avansert Crohns sykdom.
- C Søke ham til kirurgisk poliklinikk for rectoscopy
Han trenger innleggelse for parenteral ernæring, rask utredning og målrettet medikamentell og evt. kirurgisk behandling for svært sannsynlig avansert Crohns sykdom.
- D Bestille koloskopi innen 1 uke
Han trenger innleggelse for parenteral ernæring, rask utredning og målrettet medikamentell og evt. kirurgisk behandling for svært sannsynlig avansert Crohns sykdom.

0000263908515e6419

25

NB Fasit ble endret på dette spørsmålet! Opprinnelig fasit er markert med X, poengiving til eksamen er gitt i 2. kolonne

Du er LIS-lege i akuttmottak ved et mindre sykehus. En 56 år gammel mann kommer inn med blødning per anum. Han har systolisk blodtrykk på 90mmHg og puls 130/min.

Hva skal være første behandlingstiltak?

- A Ta Hb og gi blodtransfusjon basert på Hb-verdien
Hb-måling haster mindre og kan være villedende fordi Hb faller bare gradvis etterhvert som væske rekrutteres til blodbanen fra interstitiet.
- B Gastroskopi for å stanse blødningen
Dette tar uansett tid ved et mindre sykehus og pasienten skal først stabiliseres hemodynamisk, om mulig.
- C Kolonoskopi for å finne blødningskilden
Dette tar uansett tid ved et mindre sykehus og pasienten skal først stabiliseres hemodynamisk, om mulig.
- D Gi væskebehandling intravenøst
Oppgaven tas ut etter sensur jf. psykometrinotat.

Væskebehandling er livreddende i denne situasjonen.

0000263908515e6419

26

En 26 år gammel tidligere frisk mann søker lege fordi han har vært kvalm og uvel etter en sydentur. Han kom hjem fire dager før han søkte lege. Det ble tatt prøver med tanke på viral hepatitt.

- Anti HBs positiv
- Anti HBc negativ
- HBsAg negativ
- Anti HCV positiv
- HCV RNA negativ

Hva er rett tolkning av labortoriesvarene?

- A Pasienten har vært smittet med hepatitt C og er vaksinert mot hepatitt B
Riktig, kun anti HBsAg taler for vaksinasjon, ikke HBV smitte.
- B Pasienten kan nylig være smittet med hepatitt C
Feil, anti HCV ikke positiv før HCV RNA.
- C Pasienten er smittet med hepatitt B og vaksinert mot hepatitt C
Feil, hepatitt C vaksine eksisterer ikke.
- D Pasienten kan nylig være smittet med hepatitt B
Feil, HBsAg negativ - anti HBsAg positiv, ikke aktuelt ved nylig smitte.

0000263908515e6419

27

24 år gammel kvinnelig student kommer til fastlegen med diaré, luftplager og problemer med å holde vekten. Mener hun tåler gjærbakst dårlig. Blodprøver viser DQ2+/DQ8-, positive antistoffer for transglutaminase.

Hva er riktig vurdering av funnene?

- A Pasienten har verifisert cøliaki og bør starte med glutenfri kost
Nei, hos voksne kreves histologisk verifisering.
- B Ikke sikker cøliaki. Glutenfri kost er uansett indisert, ytterligere utredning er ikke nødvendig
Feil, det er viktig å avklare om det faktisk foreligger cøliaki, uavhengig av glutensensitivitet.
- C Mistanke om cøliaki, men det må bekreftes med duodenalbiopsier
Riktig, hos voksne kreves histologisk verifisering.
- D Pasienten har sannsynlig cøliaki. Hvis diagnosen bekreftes bør hun komme til årlige endoskopikontroller med biopsi for å sjekke compliance og sykdomsutvikling uavhengig av symptomer
Feil, årlige kontroller er ikke nødvendig dersom pasienten blir symptomfri på glutenfri kost.

0000263908515e6419

28

En 65 år gammel mann med kjent alkoholisk leversykdom med cirrhose innkommer medisinsk avdeling med spent ascites, moderat ikterisk og med leverencefalopati grad 2-3. Påørende opplyser at pasienten er blitt merkbart dårligere de siste 4-5 dagene.

Hvilken undersøkelse vil mest sannsynlig raskest avklare videre behandlingsvalg?

- A Diagnostisk ascitespunksjon med dyrkning for aerobe og anaerobe bakterier
Gir ikke rask diagnostisk avklaring, minimum 1-2 dager før svar.
- B Blodkultur med dyrkning for aerobe og anaerobe bakterier
Svar på blodkultur foreligger først etter 1-2 dager, uansett ikke optimal undersøkelse ved mistanke om spontan bakteriell peritonitt.
- C X** Diagnostisk ascitespunksjon med telling av leukocytter og nøytrofile
Telling av leukocytter/nøytrofile i ascitesvæske gir rask avklaring om det foreligger spontan bakteriell peritonitt.
- D Blodprøver med kvantitering av CRP, leukocytter og nøytrofile
Ikke nødvendigvis særlig økt ved spontan bakteriell peritonitt, skiller ikke fra andre infeksjonstyper.

0000283908515e6419

29

En 12 år gammel gutt kommer til deg som fastlege, og mor forteller at han spiser lite. Han pirker mest i maten og har stagnert i vekt til tross for at han har strukket seg 11 cm i høyde siste året. Du får fram at han merker at maten stopper under svelging og han nevner skillingsboller og kjøttmiddager som spesielt vanskelig å få svelgt ned. Drikke er aldri noe problem. Han angir ikke smerte hvis ikke maten stopper helt opp og gulper ikke opp mat. Ellers er gutten frisk med unntak av ganske uttalte allergiske plager.

Hva er riktig tiltak?

- A Henvise for 24t pH-måling
- B Henvise til rtg øsophagus med kontrast og videosekvens
Røntgen kan vise obstruksjon, men ikke slimhinneforandringer som bør mistenkes her.
- C Foreskrive en protonpumpehemmer som omeprazole
Symptombildet er ikke typisk for reflukssykdom, slik at prøvebehandling med en protonpumpehemmer er lite egnet
- D X** Henvise til gastroskopi med biopsier
Vi mistenker eosinofil øsofagitt (eller kombinasjon med refluksøsofagitt) og trenger gastroskopi med biopsier for diagnosen. I hans unge alder vil undersøkelsen bli gjort i generell anestesi.

0000283908515e6419

30

En 68 år gammel kvinne på legekantoret presenterer økende plager med perioder med løs, ofte vanntynn avføring, med opp til 15 tømminger i døgnet. Hun har problemer med å nå toalettet tidsnok ved trang til tømming og plages med lekkasje av avføring. Dette hemmer henne sosialt. Det er ikke synlig blod i avføringen og det er ikke ledsagende smerter eller luftplager. Hun har ikke feber, nattesvette eller vekttnap og det synes ikke å være noen relasjon av plagene til spesielle matvarer. Det gjøres ingen funn av patologi ved klinisk undersøkelse.

I blodprøver er det normale verdier for hemoglobin, leukocytter, C-reaktivt protein (CRP), natrium, kalium, kreatinin og transferrinmetning. Kalprotektin i avføringsprøve er innenfor normalområdet og test på okkult blødning (Hemofec) er negativ i 3 av 3 prøver.

Hva er riktigste tiltak nå?

- A Magnetresonans- (MR) avbildning av tynntarmen
Feil
- B X** Ileokoloskopi med biopsier
Ileokoloskopi med biopsier av høyre colonhalvdel med tanke på mikroskopisk kolitt. Gastroskopi med duodenalbiopsier kan være riktig senere, men cøliaki debuterer oftest ikke i hennes alder. Utredning av sykdom i tynntarmen er ikke indisert som første undersøkelse. Gallesyremaalabsorpsjon kan gi samme symptomer/kliniske bilde, men koloskopi kommer foran i utredningen pga. at man da samtidig usannsynliggjør malign sykdom i colon.
- C Nukleærmedisinsk undersøkelse på malabsorpsjon av gallesyrer
Feil
- D Gastroskopi med duodenalbiopsier
Feil

0000283908515e6419

31

En 50 år gammel kvinne oppsøker legevakten på grunn av konstante og økende magesmerter i øvre høyre kvadrant av en ukes varighet. Hun er tidligere frisk og har stabil vekt og normal avføring. Ved klinisk undersøkelse er hun afebril, lett trykkømt under høyre costalbue, ikke slippømt og har ikteriske sklera. Blodprøvene viser normale leukocytter, CRP og amylase, men forhøyet bilirubin på 109 $\mu\text{mol/L}$ (ref. <15).

Hva er mest sannsynlige diagnose?

- A Pancreaskreft
Kort sykehistorie og ingen øvrige symptomer eller tegn som indikerer pancreaskreft.
- B Appendicitt
Smertelokalisasjon og ikterus peker ikke i retning av appendicitt.
- C X Koledochuskonkrement
Smertelokalisasjon, normale infeksjonsparametre og ikterus gjør dette til mest sannsynlige diagnose.
- D Kolecystitt
Ikterus meget sjelden ved kolecystitt, i tillegg ingen slippømt og normale infeksjonsprøver.

0000203908515e6419

32

Vakthavende LIS på lokalsykehus tar fredag ettermiddag i mot en 83 år gammel mann som innkommer med septisk sjokk. Han er tidligere stort sett frisk, men har kjent gallestenesykdom og er ved innkomst smertepåvirket, trykkømt under høyre costalbue, temp. 39.5, BT 90/60 mmHg, puls 96 regelmessig, klam og svett i huden og ikterisk.

Blodprøvesvar viser leukocytter 23 $10^9/\text{L}$ (ref 3,5 - 8,0), CRP 299 mg/L (ref < 5), bilirubin 156 $\mu\text{mol/L}$ (ref <25) og du mistenker septisk kolangitt.

Hva er beste tiltak?

- A X Intravenøs antibiotika og endoskopisk eller percutan galleavlastning
Septisk kolangitt er en livstruende tilstand og skal behandles øyeblikkelig med adekvat antibiotika og endoskopisk eller percutan galleavlastning.
- B Intravenøs antibiotika og observasjon på sengeposten over helgen
Rask galleavlastning er det viktigste behandlingstiltaket ved septisk kolangitt med antatt obstruksjon av gallegangen.
- C Pasienten vurderes ved innkomst som terminal og ingen videre aktiv behandling iverksettes
Pasienten fremstår ikke som terminal og tilstanden vil effektivt kunne behandles med intravenøs antibiotika og galleavlastning.
- D Peroral antibiotika og intravenøs væske
Rask galleavlastning er det viktigste behandlingstiltaket ved septisk kolangitt med antatt obstruksjon av gallegangen og antibiotika skal gis intravenøst.

0000203908515e6419

33

NB Fasit ble endret på dette spørsmålet! Opprinnelig fasit er markert med X, poengiving til eksamen er gitt i 2. kolonne

50 år gammel alkoholiker, storryker med kjent alkoholisk leversykdom sitter hjemme og ser på TV da han blir kvalm og plutselig kaster opp store mengder friskt blod. Han får en nabo til å kjøre seg ned på legevakta hvor du sitter. Pasienten kommer inn på båre. Han er blek, men klar og orientert. Det lukter alkohol av han.

Hvilket tiltak skal utføres først?

- A 0 Tar blodprøve og analyserer Hb så fort som mulig
Kan også vente
- B 0 Ringer nærmeste sykehus for å få pasienten innlagt som øyeblikkelig hjelp
Kan vente noen minutter
- C 0 Måler blodtrykk og teller puls
Kan vente
- D X 0 Legger inn 2 grove kanyler intravenøst og henger opp væske
Oppgaven tas ut etter sensur jf. psykometrinotat.

Dette er førsteprioritet og gjøres straks. Hvis pasienten går i blødningssjokk kan det være meget vanskelig å få kanylert han.

0000203908515e6419

34

45 år gammel kvinne operert for adipositas med gastric bypass for 4 år siden. Ellers frisk. Nå 4 dager diffuse intermitterende buksmerter og kvalme. Fra i natt utspilt abdomen, kvalme, oppkast og sterke konstante diffuse magesmerter.

Hva er mest sannsynlige diagnose?

- A X Intern herniering av tynntarm
Mest sannsynlig og viktig å tenke på utfra tidligere operasjon og sykehistorie.
- B Ulcus i ventrikkelresten
Veldig lite sannsynlig.
- C Cholecystolithiasis
Kan være diagnose hvis pasienten hadde hatt ekstremt stort vekttap etter operasjonen. Men er meget sjelden.
- D Gastroenteritt
Lite sannsynlig.

0000283908515e6419

35

45 år gammel tidligere frisk kvinne som i noen dager har hatt diffuse, intermitterende smerter under høyre costalbue. Våknet i natt av sterke, konstante, sentrale magesmerter, med utstråling til begge hypokondrier og bak i ryggen. Oppsøkte legevakta hvor pasienten var trykkømt i øvre del av abdomen, utspilt abdomen, ikke generell peritonitt. Blodprøver viste:

Prøve	Prøvesvar	Referanseområde
CRP mg/L	80	<5
Leukocytter 10 ⁹ /L	13,5	4-11
ALAT U/L	100	10-70
ALP U/L	200	35-105
Bilirubin umol/L	135	5-25
Amylase U/L	550	25-120

Hva er mest sannsynlige tentative diagnose?

- A Cholecystitt (galleblærebetennelse)
Kan være, men blodprøver taler for noe annet.
- B X Gallekonkrementutløst pancreatitt
Både klinikk og blodprøver taler for at dette er korrekt diagnose.
- C Cholecystolithiasis (konkrement i galleblære)
Kan være, men blodprøvene taler for noe annet.
- D Ulcus ventrikuli
Kan være, men blodprøvene taler for noe annet.

0000283908515e6419

36

En 31 år gammel kvinne kommer til deg som hennes fastlege som siste ØH-time fredag ettermiddag. Hun er tidligere frisk. Hun er operert på lokalsykehuset for 9 dager siden og utskrevet for 8 dager siden for en ukomplisert appendicitt. Hun har siste 2 døgn utviklet en sykdomsfølelse og en diffus magesmerter i nedre del av abdomen. Hun er palpatorisk peritonealt irritert i nedre høyre kvadrant men er ikke peritonittisk. Hun har CRP 66 mg/L, opp fra 41 ved utskrivelse (ref. <5), temperatur 37,8, normalt blodtrykk og puls.

Hva er den mest adekvate håndteringen av denne problemstillingen?

- A X Innleggelse på sykehus med spørsmål om postoperativ infeksjon
Pasienten har ut fra sykehistorien en rimelig mistanke om postoperativ dyp infeksjon. Dette er uavklart og hun bør derfor innlegges for adekvat diagnostikk og behandling.
- B Elektiv henvisning til CT abdomen med kontroll til deg
- C Observasjon over helgen uten antibiotika og kontroll til deg mandag
- D Antibiotikakur med peroral kur metronidazol og amoxicillin og kontroll til deg mandag

0000283908515e6419

37

En 71 år gammel kvinne ble innlagt fra legevakt med akutt magesmerter med akutt debut for 3,5 timer siden. Hun har røkt siden 14 års alder, totalt 42 pakkeår, drikker lite alkohol. Fra tidligere har hun en begynnende KOLS som ikke er medikamentelt behandlet, men har ellers ønsket lite kontakt med helsevesenet. Hun har hatt en tømning med mørk og lett blodtilblandet avføring, hun er kvalm men har ikke kastet opp. Hun har morfinkrevevde smerter og angir smerter sentralt i abdomen. Puls 92/min, BT 144/90 mmHg. Ved undersøkelse finner du en påfallende bløt abdomen der funnene dine ikke samsvarer med klinikken.

Hva er beste første undersøkelse?

- A Gastroskopi
- B MRCP
- C Koloskopi
- D X CT abdomen

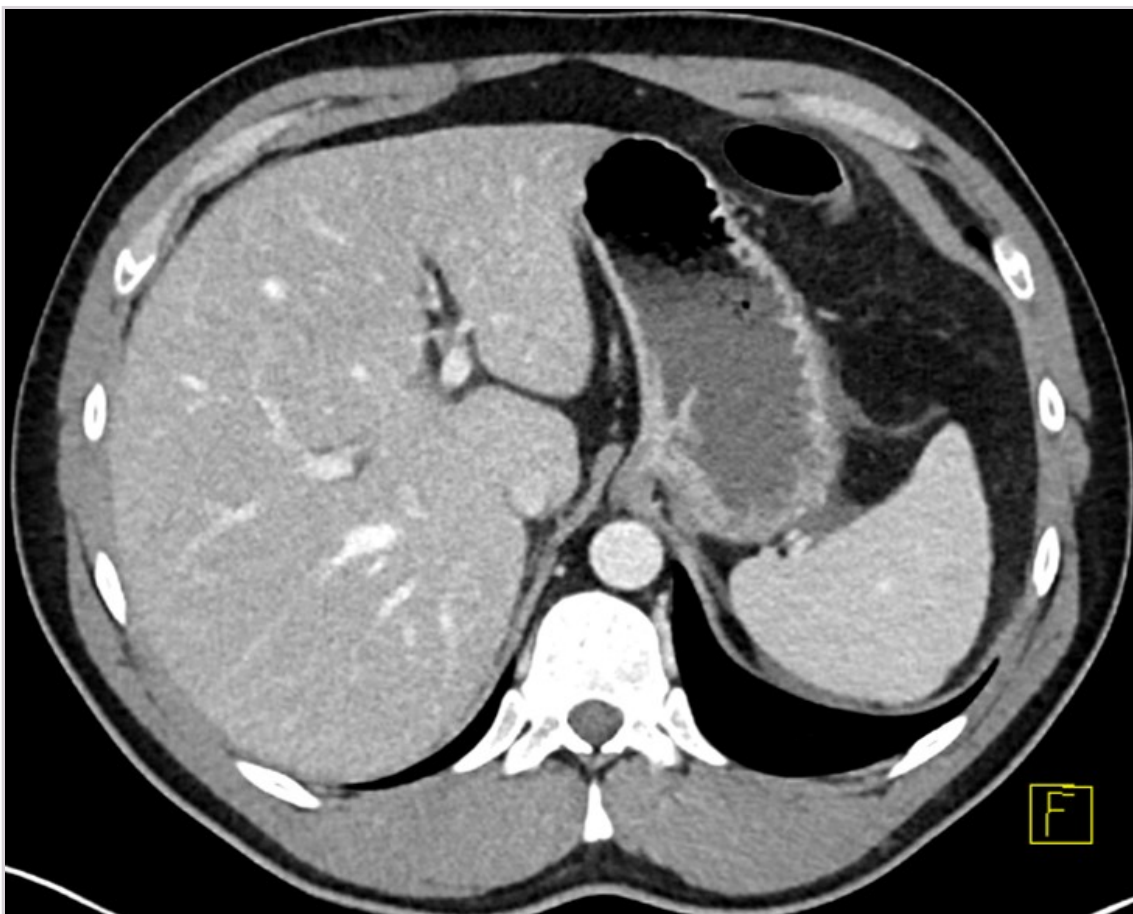Klinikken passer best med en akutt mesenteriell ischemi, der en påfallende bløt abdomen ved undersøkelse, samt pasienthistorie på røykeanamnese/sannsynlig karsykdom bør vekke mistanken.

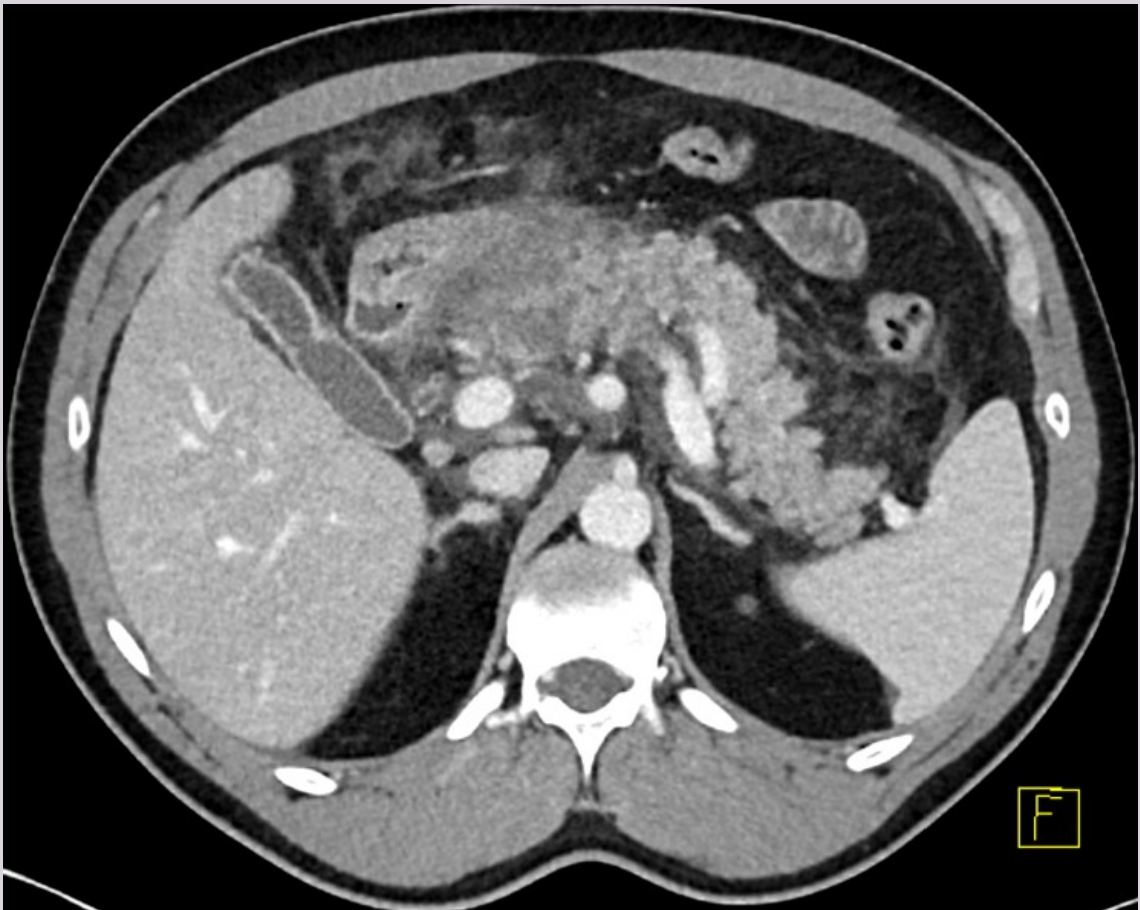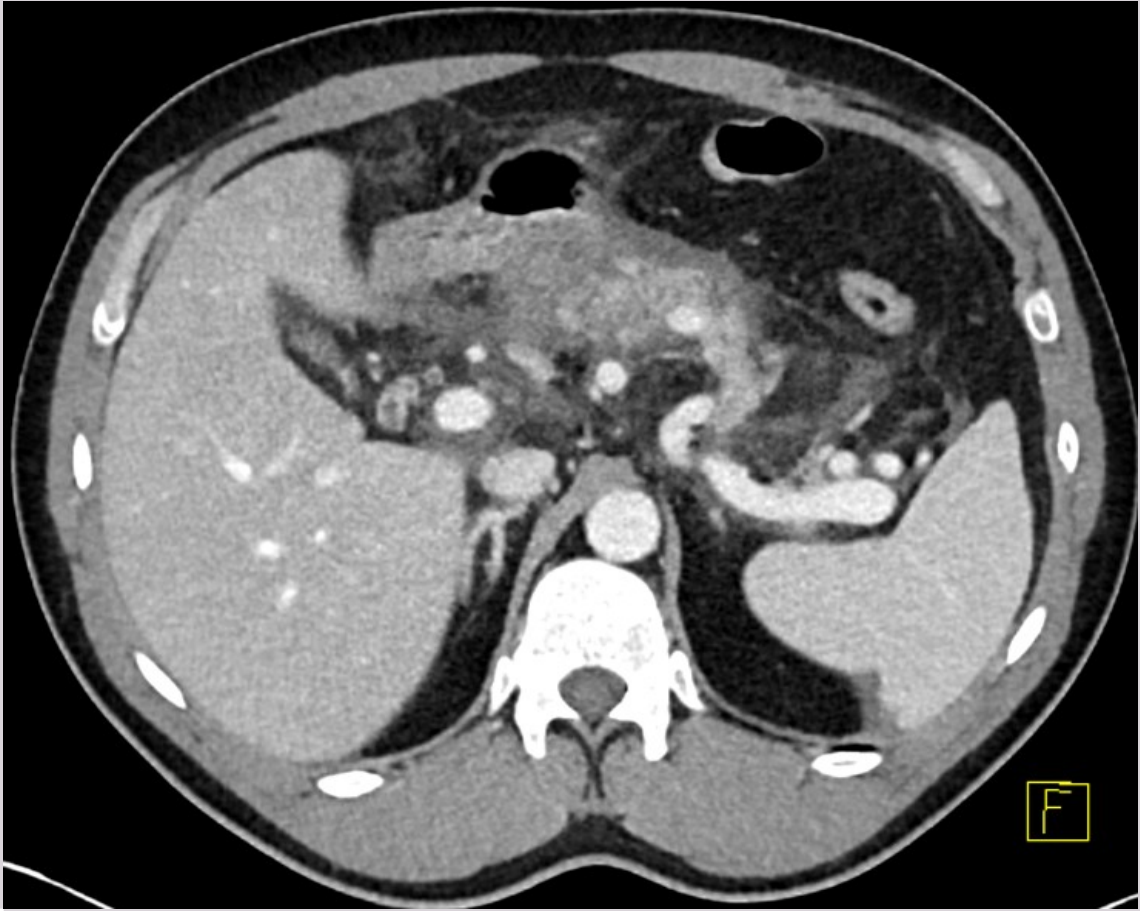0000203908515e6419

38

54 år gammel mann kommer til mottak pga. økende epigastriesmerter siste uken. Oppkast flere ganger, takykard og hypotensiv i ambulansen. Ved undersøkelsen har han diffuse smerter i epigastriet og under høyre kostalbue. Han er også øm i nedre del av abdomen. Han blir undersøkt med CT abdomen.

Hva feiler det pasienten?





- A Tarmperforasjon
B X Pancreatitt
Fortykket pancreas. Væske omkring. Ingen utvidelse av pancreasgangen.
C Gastritt
D Cholecystitt
-

0000203908515e6419

39

En 30 år gammel, ellers frisk, idrettsmann. Spiller fotball i 1. divisjon. Har over et halvt års tid hatt økende smerter i høyre lyske som blir verre ved bevegelse av høyre underekstremitet. Har aldri sett kul i lysken. Ved klinisk undersøkelse er han trykkømt over symfyse og opp langs canalis inguinale.
Hva er mest sannsynlige diagnose?

- A Femoral hernie
Lite sannsynlig diagnose, feil lokalisering
B Inguinal hernie
Har aldri sett kul i lysken og inguinal hernie er lite trolig.
C Lymfadenitt i lyskekanalen.
Ville da ha palpert forstørrede lymfeknuder i eller nært lyskekanalen.
D X Tendinit eller osteitis pubis.
Både anamnese, symptomer og kliniske funn støtter dette.
-

0000203908515e6419

40

En 66 år gammel mann kommer inn til akuttmottaket pga magesmerter i 3-4 døgn, det startet med noe murring i nedre venstre del. Avføringen har vært bløtere og hyppigere enn vanlig og han har lagt merke til noe blod. Han føler seg medtatt og svett. Ved undersøkelse er han febril (temp 38,1), og abdomen er lett distendert. Det er trykk- og slippømt i venstre nedre kvadrant, ingen patologiske funn i lysken. Ved rektal eksplorasjon noe bløt avføring med friskt rødt blod på hansken. CT viser veggfortykkelse i colon sigmoideum og divertikler med uttalt betennelseaktivitet omkring. Han ble utskrevet etter 2 dagers observasjon.
Hvordan skal pasienten best følges opp videre?

- A X** Koloskopi
Riktig svar. Beste måte å utelukke at veggfortykkelsen i sigmoideum er tumor, evt sigmoidoskopi er alternativ.
B Rektoskopi
Feil, avvik var lokalisert i sigmoideum
C Ny CT om 2 uker
Ikke førstevalg, kun indisert ved mistanke om komplikasjoner som ileus eller abscess. For å utelukke malignitet er koloskopi mer egnet.
D Ingen oppfølging nødvendig
Ikke riktig, se nedenfor.
-

0000203908515e6419

41

En 44 år gammel mann kontakter fastlegen på grunn av diffuse magesmerter. Plagene kommer uavhengig av matinntak. Han har hatt et vekttap på 6 kg siste 6 måneder, til tross for at han mener hans energiinntak har vært uendret. Pasienten hadde de samme plagene for 1 år tilbake, men de er nå mer uttalte. Gastroskopi + ileokoloskopi 6 måneder tilbake var normale. Han fikk da diagnosen irritable tarm syndrom.

Har ellers nå som tidligere varierende hard og løs mage. Blodprøver viser normal Hb og CRP, mens bilirubin er 41 $\mu\text{mol/L}$ (ref. < 25) og ALP 230 U/L (ref. <105). Pga. mistanke om alvorlig sykdom med mulig prognosetap henvises pasienten gastroenterologisk enhet som pakkeforløp.

Hvilket tiltak bør iverksettes først?

- A X** Henviser til CT abdomen med prioritet (etter pakkeforløp)
Anbefalt undersøkelse.
- B** Henviser til MR abdomen/MRCP med prioritet (etter pakkeforløp)
MR er mer hensiktsmessig som supplerende undersøkelse, mer ressurskrevende enn CT.
- C** Henviser til endoskopisk ultralyd med prioritet (etter pakkeforløp)
Endoskopisk ultralyd er mer aktuelt som supplerende undersøkelse enn som primær undersøkelse.
- D** Henviser til ultralyd abdomen med prioritet (etter pakkeforløp)
Pga. sterkere mistanke om malignitet (vekttap!) enn gallesteinssykdom er CT abdomen mer hensiktsmessig.

0000263908515e6419

42

Du er fastlege for en kvinne på 82 år som nylig ble diagnostisert med mild demens ved Alzheimers sykdom. Hun bor i omsorgsbolig og får hjelp av hjemmesykepleien til medisiner, men er ellers selvhjulpent og sprek.

Da sønnen kom på besøk i dag, var hun oppkavet, gjentok spørsmål om og om igjen og virket innimellom veldig søvngig. Sønnen har ikke sett henne i denne tilstanden tidligere. BT 125/82 mmHg, puls 72/min. CRP 14 mg/L (ref. <5). Urin stix viser utslag på leukocytter og nitritt, ellers negativ.

Hva er beste tiltak?

- A X** Innleggelse i sykehus for utredning og behandling
Pasienten har kjent demens og har nå fått delirium som manifesterer seg som somolens. Deliret kan være forårsaket av urinveisinfeksjon, men kan også være forårsaket av annen interkurrent sykdom. Positiv urin stix og asymptomatisk bakteriuri er vanlig hos eldre. Derfor er riktig tiltak er å legge pasienten inn i sykehus for utredning og behandling.
- B** Antibiotika for urinveisinfeksjon og overføring til sykehjem i nærheten for behandling
Feil svar. Innleggelse i sykehjem er ikke tilstrekkelig tiltak, grunnet begrenset mulighet for utredning av bakenforliggende årsak til delirium.
- C** Antibiotika for urinveisinfeksjon og kontrolltime hos fastlegen neste dag
Pasienten har kjent demens og har nå fått delirium. Dette kan være forårsaket av urinveisinfeksjon, men hun har ingen fokale symptomer på urinveisinfeksjon og funn på urin stix kan også skyldes asymptomatisk bakteriuri. Deliriet kan dermed være forårsaket av annen sykdom, som kan trenge utredning og behandling. Oppstart av antibiotika for urinveisinfeksjon og kontroll hos fastlege er derfor ikke tilstrekkelig tiltak.
- D** Overføring til sykehjem i nærheten for behandling. Du setter inn miljøtiltak, men avventer oppstart av antibiotika til dyrkningssvar på urinen foreligger
Innleggelse i sykehjem er ikke tilstrekkelig tiltak, grunnet begrenset mulighet for utredning av bakenforliggende årsak til delirium. Behandling for antatt utløsende årsak bør startes så snart man har gjort en grundig kartlegging og undersøkelse med tanke på utløsende årsak.

0000263908515e6419

43

Du er LIS1 i akuttmottaket og tar i mot en kvinne på 86 år fra et sykehjem. Hun er henvist pga. somnolens og redusert allmenntilstand, har demens av moderat grad og hypertensiv hjerte- og nyresykdom. SaO₂ er 92%, respirasjon 26 per minutt og hun er afebril. Klinisk undersøkelse viser lett knatring basalt over lungene. CRP 20 mg/L (ref. <5), røntgen thorax er negativt, EKG er uendret og blodprøver er ellers normale.

Hva er korrekt videre håndtering?

- A X** Det er usikkert hva som feiler henne og hun bør observeres over natten med systematiske observasjoner av vitale funksjoner
RIKTIG: Det er vanskelig å vite hva som er årsak(er). Det kan være mild forverring av hjertesvikt og en infeksjon som ikke nødvendigvis trenger antibiotika, men også noe som utvikler seg til å bli mer alvorlig. Somnolens er et alvorlighetstegn.
- B** Hun innlegges, har lungebetennelse og det startes antibiotikabehandling
FEIL: Det er riktig at hun bør innlegges, men hun fyller ikke diagnostiske kriterier for (bakteriell) lungebetennelse.
- C** Hun innlegges, har forverring av hjertesvikt og det startes behandling for dette
FEIL: Det er riktig at hun bør innlegges og det kan være en mild forverring av hjertesvikt, men spredt knatring over lungenes bakflater med samtidig negativ røntgen toraks er ikke overbevisende.
- D** Hun har en lite alvorlig tilstand og kan sendes tilbake til sykehjemmet
FEIL: Tilstanden er potensielt alvorlig. Hun er somnolent og har utslag på qSOFA (2/3) og NEWS.
-

0000283908515e6419

44

Pasienten er en 86 år gammel kvinne som er behandlet for en depresjon i 3 år med escitalopram 20 mg (SSRI). Hun har hatt god effekt av behandling og har det nå ganske bra bortsett fra svimmelhet når hun reiser seg. Hun har ankelødemer, ellers normal klinisk undersøkelse. Blodtrykk 115/70 og er eutyreot. Du gjør en legemiddelgjennomgang.

Øvrige medisiner:

- amlodipin (Ca- antagonist) 10 mg x 1
- levotyrosin (thyroxin) 100 mcg x 1

Hvilke endringer er riktig å gjøre av disse legemidlene?

- A** Ingen endringer.
FEIL: Det er ikke sikkert at det er medisinen som gjør at hun er symptomfri. Hun kan også ha bivirkninger, feks ankelødemer av amlodipin og svimmelhet fordi blodtrykket kan bli for lavt.
- B X** Trappe ned og seponere escitalopram, seponere amlodipin.
RIKTIG: Trolig trenger hun ikke disse to legemidlene - som da kan gi mer skade enn nytte.
- C** Redusere dosen med levotyrosin.
FEIL: Hun er eutyreot og får riktig dose levotyrosin. Men, escitalopram og amlodipin kan sannsynligvis seponeres.
- D** Redusere escitalopram til først 15 mg og så til 10 mg.
FEIL: Ikke sikkert hun trenger escitalopram i det hele tatt. Hun bør også redusere eller seponere amlodipin.
-

0000283908515e6419

45

En 74 år gammel mann med kjent myelomatose siste 5 år men uten andre sykdommer, legges inn i medisinsk avdeling tiltrengende øyeblikkelig hjelp på grunn av et halvt døgn sykehistorie med høy feber over 39,0°C. Samtidig har han fått hoste, men kun sparsomt purulent ekspektorat. Respirasjonsfrekvens er 24/minutt, basalt venstre lunges bakflate høres man inspiratoriske knatrelyder.

Blodprøve	Prøvesvar	Referanseområde
Ved innleggelse		
Total leukocytter	18,4 x 10 ⁹ /L	3,5-10,5 x 10 ⁹ /L
Nøytrofile granulocytter	16,5 x 10 ⁹ /L	Øvre normalgrense 8,5 x 10 ⁹ /L
C-reaktivt protein/CRP	195 mg/L	<5 mg/L
Rutinekontroll 3 uker tidligere		
Total IgG	19,4 g/L	4,5-15,5 g/L
M-komponent type IgG	16,4 g/L	Stabil verdi som tidligere siste 16 måneder
IgA, IgM	Reduserte	Stabile verdier som tidligere siste 16 måneder

Hvilken mikrobe er mest sannsynlig årsak til infeksjonen?

- A Mycoplasma pneumoniae
- B Pneumocystis jirovecii
- C Aspergillus fumigatus
- D X** Pneumokokker

Pasienter med myelomatose utvikler hypogammaglobulinemi slik som denne pasienten, man er da disponert for infeksjoner med kapselkledde mikrober. Pneumokokker er derfor riktig svar.

0000283908515e6419

46

En 35 år gammel kvinne kontakter sin fastlege fordi hun og mannen ønsker å få barn. Fra tidligere har hun kjent homozygot faktor V Leiden mutasjon og da hun var 32 år fikk hun en spontan lungeembolus og ble derfor satt på antikoagulasjonsbehandling med det direkte virkende orale antikoagulasjonsmiddelet (DOAK) apiksaban.

Hvilket tiltak bør fastlegen iverksette med tanke på hennes antikoagulasjonsbehandling?

- A Kontinuere apiksaban gjennom svangerskapet
Det er ingen data på bruk hos gravide og DOAK anbefales derfor ikke i svangerskapet.
- B Seponere antikoagulasjonsbehandlingen nå og restarte etter fødsel
Pasienten har tidligere venøs tromboembolisme, hun har økt risiko for ny trombose basert på sykehistorie og kjent heterozygot faktor V Leiden mutasjon. Pasienten trenger derfor antikoagulasjon i svangerskapet som i seg selv gir økt risiko for venøs tromboembolisme.
- C X** Bytte til enoksaparin (DOAK) nå eller ved bekreftet graviditet
Lavmolekylært heparin er foretrukket antikoagulasjon i svangerskap. Det er ingen sikker konsensus hva som er beste tidspunkt å endre fra DOAK til enoksaparin. Dette bør diskuteres med pasienten. Det kan være plagsomt med subkutane injeksjoenr på ubestemt tid når man ikke vet hvor lang tid det tar før man blir gravid og mange vil derfor foretrekke å gjøre hyppig graviditetstesting for å bytte straks graviditeten er et faktum.
- D Bytte til warfarin nå og bytte tilbake til apiksaban i 3. trimester
Warfarin passerer placenta og kan forårsake misdannelser, blødning hos fosteret og fosterdød. Skal derfor ikke brukes i svangerskap.

0000283908515e6419

47

En 37 år gammel kvinne blir innlagt med mistanke om lungeemboli. Hun er tidligere frisk, men kan fortelle at hun tidligere har hatt to spontane aborter. Lungeemboli diagnosen verifiseres ved CT thorax. Blodprøver før start av behandling viser følgende verdier:

Laboratorieparameter	Aktuell verdi	Referanseområde
Hemoglobin g/dL	11,8	11,7-15,3
MCV fL	94	82-98
Leukocytter 10 ⁹ /L	8,1	3,6-9,3
Nøytrofile granulocytter 10 ⁹ /L	5,0	1,5-6,0
Lymfocytter 10 ⁹ /L	2,7	1,1-3,3
Trombocytter 10 ⁹ /L	115	145-387
CRP mg/L	4	<5
Protrombintid, INR	1,1	0,9-1,2
Aktivert partiell tromboplastintid (APTT), s	60	22-30

Hvilken bakenforliggende tilstand bør man vurdere å utrede for?

- A Disseminert intravaskulær koagulasjon (DIC)
Dette er ikke typisk DIC mønster.
- B Aktivert protein C resistens/Leiden mutasjonen
Rutinmessig utredning for arvelig trombofili er av omdiskutert betydning.
- C X** Antifosfolipid syndromet
Ved trombose og svangerskapskomplikasjoner bør en vurdere å utrede for antifosfolipid syndromet. Eventuelt tilstedeværelse av lupus antikoagulantia forlenger fosfolipidavhengige koagulasjonstester inkludert APTT.
- D Tilstedeværelse av monoklonal komponent (M-komponent)
Har ingen plass i utredning av trombose og svangerskapskomplikasjoner.

0000283908515e8419

48

En 78 år gammel mann kommet til deg på ditt fastlegekontor. Han fikk for omtrent ett år siden diagnostisert en dyp vene trombose (DVT) i venstre underekstremitet som strakte seg opp til lyskebåndet, og er etter dette blitt behandlet med apiksaban (en DOAK). Han kommer nå med hevelse, lett hudkløe og smerter i samme ekstremitet. Ved inspeksjon ser du ukarakteristiske hudforandringer som minner om eksem, tydelige åreknuter og lett ødem i fotbladet på venstre side. Hvilken diagnose er mest sannsynlig?

- A X** Pasienten har utviklet et post-trombotisk syndrom
Posttrombotisk syndrom betegner den tilstanden som oppstår når en blodpropp i under ekstremitet har forringet veneklaffene eller ført til arrdannelse i de dype venene slik at det forstyrrer den frie blodstrømmen. Det er en kjent komplikasjon til gjennomgått DVT. Tilstanden medfører økt innvendig trykk i venene, og dermed staseforandringer.
 - Symptomer er hevelse i affisert under ekstremitet, spesielt i legg- og ankelregionen
 - Det inntreffer fargeforandring hvor huden blir blågrå eller brunlig misfarget
 - Det oppstår ofte eksem og sårdannelser i huden, og noen får plagsom hudkløe
 - Mange får varierende grader av smerter eller tyngdefornemmelse i benet
- B Pasienten har utviklet erysipelas
- C Pasienten har fått en ny dyp venetrombose (DVT)
- D Pasienten har utviklet en hudlegemiddelsreaksjon på apiksaban

0000283908515e8419

49

En 24 år gammel kvinne kontakter fastlegen fordi hun har blitt økende trettbar de siste månedene. Hun er tidligere frisk.

Blodprøver viser:

- Anemi med Hb 9,5 g/dL (ref 11,7-15,3), retikulytter like over nedre normalgrense og MCV 95 fL (ref. 82-98).
- Leukocytene $3,2 \times 10^9/L$ (ref 3,5-9) og nøytrofile granulocytter $0,3 \times 10^9/L$ (ref 1,5-7,0).
- Blodplatene $35 \times 10^9/L$ (ref. 145-350).

Hva er mest sannsynlige diagnose?

- A Jernmangel
- B Hodgkins sykdom
- C X Aplastisk anemi

Lave verdier av både erytrocytter, nøytrofile og blodplater viser at man har en generell beinmargsvikt/produksjonssvikt. Ved jernmangel ville jeg vente at anemien er mikrocytær og den rammer ikke alle tre cellerækker på denne måten, ved vitamin B12 mangel ville jeg ventet at den var makrocytær og ved Hodgkins sykdom ville jeg ventet glandelsvulst.

- D Vitamin B12 mangel

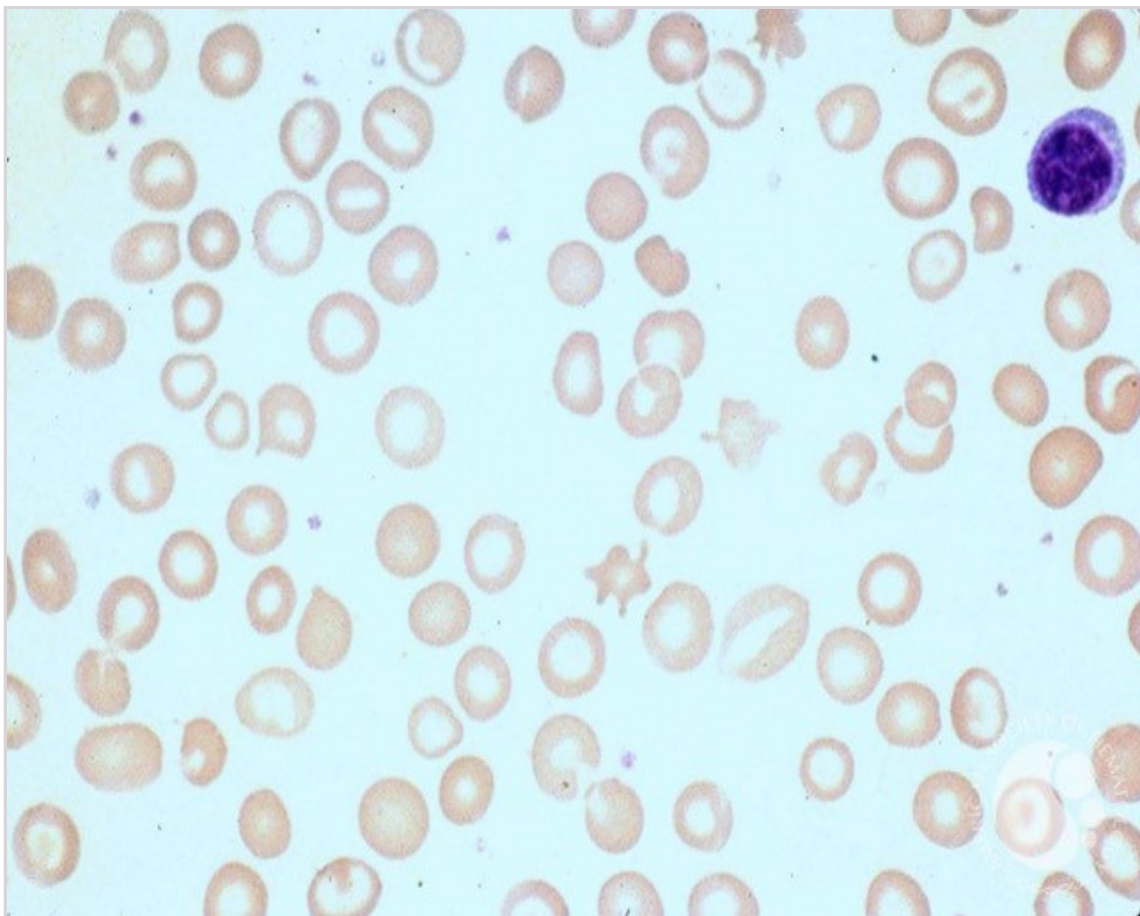
0000263908515e6419

50

En 35 år gammel tidligere frisk kvinne har i flere år vært plaget med kraftige menstruasjonsblødninger. Hun har fått økende slapphet, og det blir målt en Hb på 9,5 g/dL (ref.11,7-15,3).

Det blir tatt et blodutstryk (se bilde).

Hva viser blodutstryket?



- A Hyperkrome og makrocytære erythrocytter
- B Hyperkrome og mikrocytære erythrocytter
- C Hypokrome og makrocytære erythrocytter
- D X Hypokrome og mikrocytære erythrocytter

Vignetten bør gi mistanke om mulig jernmangelanemi. Dette blir bekreftet av blodutstryket som viser hypokrome og mikrocytære erythrocytter.

0000283908515e6419

51

Som fastlege har du fjernet en pigmentert lesjon fra leggen til en kvinne på 78 år. Hun er antikoagulert med apiksaban (DOAK) på grunn av paroksysisk atrieflimmer, ellers er hun frisk. Patologen skriver følgende i sin vurdering av lesjonen: "Hud med melanom, superfisiell spredningstype, radial vekstfase. Breslow tykkelse 1,1 mm, Clark 3. Ikke sett mitoser eller ulcerasjon. Fritt eksidert med minste avstand til reseksjonsrand 1,2 mm."

Hva er beste håndtering av denne problemstillingen?

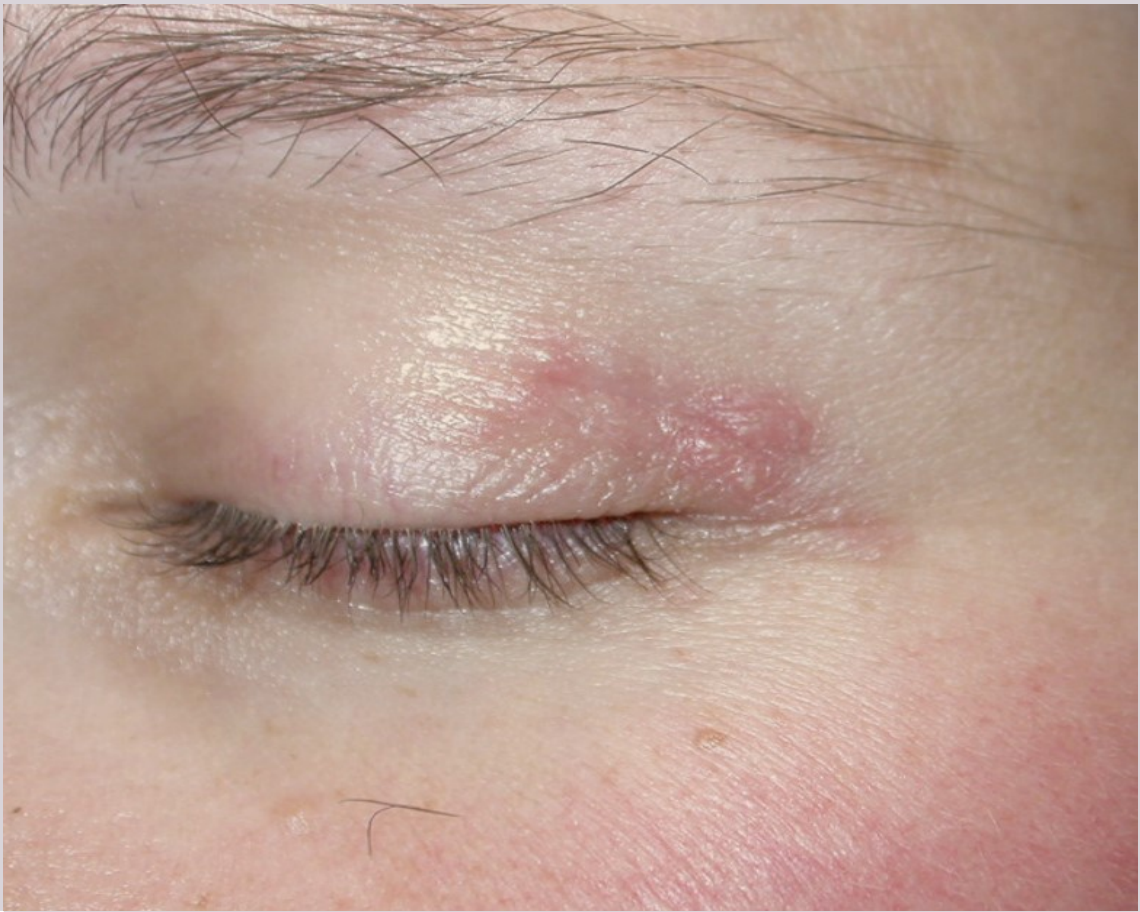
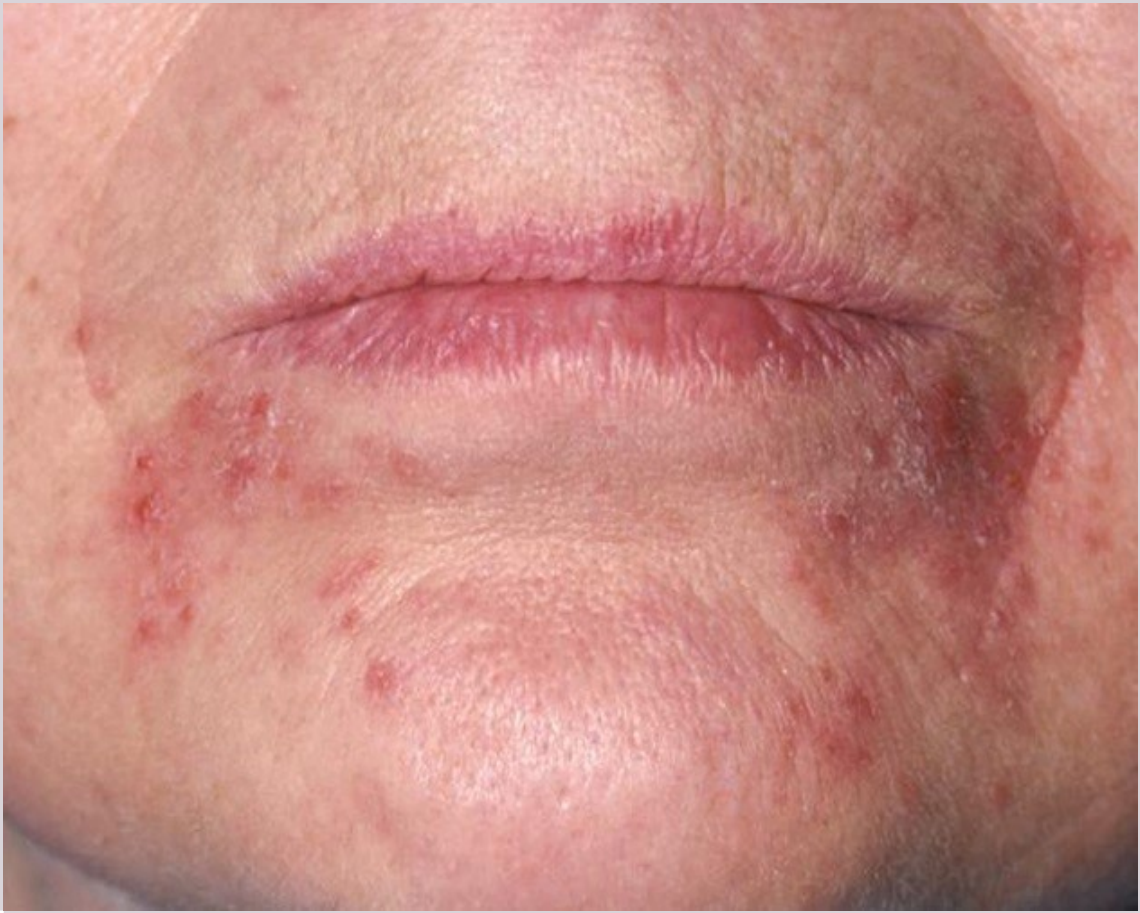- A Melanomet er fritt fjernet, og du rekvirerer videre utredning med UL av lysker, henviser videre hvis mistenkelige funn
Det skal alltid gjøres utvidet eksisjon etter melanom.
 - B Pasienten er antikoagulert og det er ønskelig å unngå videre kirurgi. Du avtaler klinisk kontroll hver 3. måned i 3 år
Nei, dette er ikke i tråd med retningslinjene.
 - C Du opererer på nytt og fjerner området rundt arret med 1 cm margin, samt henviser til hudlege
Nei, utvidet eksisjon skal gjøres av kirurg, som også kan vurdere indikasjon for vaktpostlymfeknutekirurgi.
 - D X Du henviser pasienten til kirurg/plastikkirurg for utvidet eksisjon
Ja, pasienter med melanom skal alltid henvises til (plastikk)kirurg for utvidet eksisjon og evt vaktpostlymfeknutekirurgi.
-

0000283908515e6419

52

Du jobber som fastlege. En 36 år gammel tidligere hudfrisk kvinne har hatt utslett rundt munn og også litt rundt øyne til og fra i over ett år. Hun har brukt hydrokortison og ulike fete kremer som ikke har hjulpet noe. Hun har heller blitt verre over tid.

Hvilken behandling er mest hensiktsmessig å anbefale pasienten?



- A** En krem som inneholder et antiseptikum
Dette vil ikke virke ved perioral dermatitt.
- B** En krem som inneholder et antimykotikum
Dette vil ikke virke ved perioral dermatitt.
- C X** En krem som inneholder pimekrolimus (calcineurinhemmer) eller azelainsyre (aknemiddel)
Pasienten har perioral dermatitt. Dette er gode behandlingsalternativer ved tilstanden. Vignetten beskriver en ung kvinne med et kronisk utslett som involverer hud rundt munn. Bildene viser typiske lesjoner med erythematøse papler rundt munn med utsparing inn mot lepperødt, samt ved øye. Tilstanden er vanlig og alderstypisk. Det er flere behandlingsalternativer, men de to oppgitte alternativene i det rette svaret er to av de mest brukte. Preparatene i de andre svaralternativene er uten virkning ved tilstanden.
- D** En krem som inneholder et sterkere steroid
Dette er kontraindisert ved perioral dermatitt, og kan forverre tilstanden.
-

0000263908515e6419

53

I utklippet fra svar-rapporten finnes mange opplysninger om pasientens basalcellecarcinom.

Hud (hodebunn) med basalcellekarsinom.

Type: Nodulært.

Tykkelse: 3 mm.

Sidereseksjonsrand: Tumor når ut til randen.

Avstand til reseksjonsrand i dypet: 4 mm.

Hvilken opplysning er viktigst for den videre oppfølging av pasienten med tanke på utvidet eksisjon?

- A** Tumortykkelse
Ikke viktigst i seg selv, men stor tumor vil mer sannsynlig ha infiltrert dypere.
- B** Lokalisasjon av tumor (på kroppen)
Tumores lokalisert i ansiktsregionen krever oftest mer omstendelig kirurgi, men lokalisasjon er i seg selv ikke viktigst for å avgjøre hvordan tumor skal behandles videre.
- C** Nodulær type
Type basalcellecarcinom, at det ikke er infiltrerende, øker sannsynligheten for at tumor blir lett å fjerne og at dette eventuelt kan gjøres på fastlegekontoret.
- D X** Tumor når ut til siderand
Dette tilsier utvidet eksisjon, uansett vekstmåte eller tumortykkelse.
-

0000263908515e6419

54

En 24 år gammel aleneboende mann har utviklet voldsom kløe overalt på kroppen etter han kom hjem fra en backpack-tur rundt i Europa for en måned siden. Særlig plaget med kløe i skrittet og med kløe som går utover nattesøvnen.

Han er tidligere hudfrisk.

Du finner rikelig med ekskoriasjonsmerker på trunkus, armer og ben. Flere steder ser du væskende erosjoner og krustebelegg, og mellom fingre og på genitalia flere små pustler og lineære, tørre, små forandringer i huden.

Hvilken behandling er mest hensiktsmessig å gi denne mannen?

- A** Antimykotikum som topikal behandling
Nei, lite sannsynlighet for en dermatomycose. Det er ikke tegn til annulære elementer i huden, og en dermatomycose gir som regel ikke slik voldsom kløe over hele kroppen.
- B** Antihistaminer per os for å lindre kløe
Nei, dette vil ikke ta årsaken til kløen, hvor man i dette tilfellet mistenker skabb med sekundær superinfeksjon. Antihistaminer er for øvrig best dokumentert som kløelindrende middel ved urticaria.
- C** Antibiotikum per os som tar betahemolytiske gule stafylokokker
Nei, dette er ingen primær bakteriell hudlidelse, men ikke uvanlig med sekundær infeksjon som følge av kloring og sår dannelse.
- D X** Anti-parasittært middel som topikal behandling
Ja, mest sannsynlig er dette skabb, og de små lineære, tørre forandringene i huden kan være skabbganger. Diagnosen bør verifiseres ved at en skabb fiskes ut fra huden med en kanyle, og sees på i mikroskopet. I tillegg foreskrive topikale steroider med antiseptikum (f.eks. Betnovat med chionoform).
-

0000263908515e6419

55

En mann på 44 år er blitt anemisk i forbindelse med behandling for akutt leukemi. Han får en enhet SAG-blod. Ca. 30 minutter etter at transfusjonen er avsluttet klager mannen over frysninger og kvalme. Temperaturen er steget fra 36,8 °C til 38,2 °C. Blodtrykket er stabilt og pasienten har ingen smerter eller andre symptomer. Det er ingen funn ved klinisk undersøkelse. Supplerende undersøkelser ved Blodbanken viser følgende:

	Screening for irregulære blodtypeantistoffer	Direkte antiglobulintest
Blodprøve tatt før transfusjonen	Negativ	Negativ
Blodprøve tatt etter transfusjonen	Negativ	Negativ

Hva er den mest sannsynlige forklaringen på mannens plager?

- A** Forsinket hemolytisk transfusjonsreaksjon
Oftest positiv DAT, tar lengre tid på å utvikle seg enn 30 minutter etter transfusjon.
- B X** Febril non-hemolytisk transfusjonsreaksjon
Sykehistorien er typisk for dette: temperaturstigning > 1°C uten infeksjonstegn, negativ screening og direkte antiglobulintest.
- C** Allergisk transfusjonsreaksjon
Pasienten ville hatt allergiske symptomer som kløe, utslett, slimhinneødem etc.
- D** Akutt hemolytisk transfusjonsreaksjon
Pasienten ville vært mye dårligere og DAT blir oftest positiv.

0000263908515e6419

56

Et foreldrepar på fastlegekontoret ønsker råd om hvorvidt deres 13 år gamle sønn skal få koronavaksine. Gutten har fulgt vaksinene i Barnevaksinasjons-programmet unntatt MMR (meslingekusma-røde hunder) vaksinen. Mor ønsker nå at han skal vaksineres mot SARS-CoV2, mens far er skeptisk og argumenterer med at gutten jo ikke fikk meslinger til tross for at han gikk i barnehage fra 2 års alder og at det faktisk var ett tilfelle av meslinger i lokalmiljøet den gangen.

Hva er mest sannsynlige forklaring på at gutten ikke fikk meslinger?

- A** Et godt immunforsvar har beskyttet ham mot meslingevirus infeksjon
Neppe; meslinger er svært smittsomt!
- B** De andre vaksinerte barna i barnehagen ga ham en asymptomatisk infeksjon
Asymptomatisk primær meslingeinfeksjon er svært lite sannsynlig
- C** DTP vaksinen han tidligere hadde fått gav en kryssreaktiv beskyttelse mot meslinger
Det er ikke påvist slik kryssreaktivitet
- D X** De andre vaksinerte barna i barnehagen ga ham indirekte beskyttelse
Flokkimmunitet er svært viktig for å unngå endemisk meslingeinfeksjon

0000263908515e6419

57

60 år gammel mann med mekanisk aortaventil siste 3 år innlegges. En uke før innleggelsen hadde han puss-sekresjon fra inngrodd tånegl, fem dager seinere feber, frostanfall, hodepine, magesmerter og tungpust.

Funn: diastolisk bilyd grad 4/6, redusert ventilklukk, inspiratoriske knatrelyder basalt over begge lunger, multiple ekkymoser under begge fotsåler.

Hvilke to supplerende undersøkelser er de viktigste for å stille riktig diagnose?

A EKG og CRP

Ekkokardiografi og blodkulturer er de to undersøkelsene som hver for seg og samlet bidrar mest til å stille diagnosen endokarditt i henhold til de diagnostiske kriteriene. CRP gir liten tilleggsinformasjon, EKG og røntgen thoraks er uten verdi for diagnosen, men kan avdekke komplikasjoner

B CRP og blodkulturer

Ekkokardiografi og blodkulturer er de to undersøkelsene som hver for seg og sammen bidrar mest til å stille diagnosen endokarditt i henhold til de diagnostiske kriteriene, CRP gir liten tilleggsinformasjon, EKG og røntgen thorax er uten verdi for diagnosen, men kan avdekke komplikasjoner.

C CRP og røntgen thorax

Ekkokardiografi og blodkulturer er de to undersøkelsene som hver for seg og sammen bidrar mest til å stille diagnosen endokarditt i henhold til de diagnostiske kriteriene, CRP gir liten tilleggsinformasjon, EKG og røntgen thoraks er uten verdi for diagnosen, men kan avdekke komplikasjoner.

D X Ekkokardiografi og blodkulturer

Ekkokardiografi og blodkulturer er de to undersøkelsene som hver for seg og sammen bidrar mest til å stille diagnosen endokarditt i henhold til de diagnostiske kriteriene, CRP gir liten tilleggsinformasjon, EKG og røntgen thorax er uten verdi for diagnosen, men kan avdekke komplikasjoner.

0000263908515e6419

58

I akuttmottak ved et mindre lokalsykehus mottar du en 20 år gammel jente som er urolig og sløv. Hun kom hjem fra 2 ukers ferie i Tanzania 3 uker tidligere og har hatt svingende feber i 3 dager. Det siste døgnet har hun blitt påfallende irritabel og sovet mye av tiden. Hun har diare og mørk, rød urin og har kastet opp kaffegrutliknende mageinnhold. Puls 130, respirasjonsfrekvens 21, Blodtrykk 120/80 mmHg og temperatur 38.5°C. Hun er ikke nakkestiv. Blodprøver tatt før innkomst i tabellen.

Analyse	Svar	Referanseområde
CRP	21 mg/L	< 4 mg/L
Kreatinin	201 µmol/L	45-90 µmol/L
Trombocytter	42 x 10 ⁹ /L	165 - 387 x 10 ⁹ /L
Hemoglobin	10,1 g/dL	11,7 - 15,3 g/dL

Hva er det viktigste tiltaket å gjøre først?

A X Artesunat eller kinin (malariamidler)

Sykehistorie og funn er forenelige med alvorlig falciparum malaria som utvikler seg raskt og har høy dødelighet. Sesis kan ikke utelukkes, men det haster mer med å få iverksatt effektiv malariabehandling. Klorokin virker ikke tilfredstillende og det bør gis behandling med kinin, eller aller helst artesunat. Disse midlene må oftest skaffes fra apotek eller beredskapslager ved større sykehus.

B Trombocyt transfusjon

Sykehistorie og funn er forenelige med alvorlig falciparum malaria som utvikler seg raskt og har høy dødelighet. Sesis kan ikke utelukkes, men det haster mer med å få iverksatt effektiv malariabehandling. Klorokin virker ikke tilfredstillende og det bør gis behandling med kinin, eller aller helst artesunat. Disse midlene må oftest skaffes fra apotek eller beredskapslager ved større sykehus.

C Hydroxyklorokin (malariamiddel)

Sykehistorie og funn er forenelige med alvorlig falciparum malaria som utvikler seg raskt og har høy dødelighet. Sesis kan ikke utelukkes, men det haster mer med å få iverksatt effektiv malariabehandling. Klorokin virker ikke tilfredstillende og det bør gis behandling med kinin, eller aller helst artesunat. Disse midlene må oftest skaffes fra apotek eller beredskapslager ved større sykehus.

D Penicillin og gentamicin intravenøst

Sykehistorie og funn er forenelige med alvorlig falciparum malaria som utvikler seg raskt og har høy dødelighet. Sesis kan ikke utelukkes, men det haster mer med å få iverksatt effektiv malariabehandling. Klorokin virker ikke tilfredstillende og det bør gis behandling med kinin, eller aller helst artesunat. Disse midlene må oftest skaffes fra apotek eller beredskapslager ved større sykehus.

0000263908515e6419

59

En nyutdannet lege som er oppvokst i et land der hepatitt B forekommer endemisk, stikker seg på en brukt kanylen. Kanylen har vært brukt på en pasient som er smittsom med hepatitt B. Blodprøver av legen 6 uker senere viser: HBsAg negativ, antiHBs positiv, antiHBc positiv, anti-HCV negativ.

Hva er riktig tolkning av prøvesvarene?

A Legen er ikke smittet med hepatitt B eller hepatitt C

Ved aktuell hepatitt B smitte blir først antiHBc positiv. Det tar lengre tid før HBsAg blir positiv. Ved vaksinerer blir bare anti HBs positiv. Anti-HCV-er negativ i en prøve 6 uker etter eksponering for en pasient der det ikke er påvist hepatittsmitte. Det er lite sannsynlig at legen er smittet med hepatitt C.

B X Legen har tidligere gjennomgått hepatitt B, ikke hepatitt C smittet

Ved aktuell hepatitt B smitte blir først antiHBc positiv. Det tar lengre tid før HBsAg blir positiv. Ved vaksinerer blir bare anti HBs positiv. Anti-HCV-er negativ i en prøve 6 uker etter eksponering for en pasient der det ikke er påvist hepatittsmitte. Det er lite sannsynlig at legen er smittet med hepatitt C.

C Legen er nylig smittet av hepatitt B og hepatitt C

Ved aktuell hepatitt B smitte blir først antiHBc positiv. Det tar lengre tid før HBsAg blir positiv. Ved vaksinerer blir bare anti HBs positiv. Anti-HCV-er negativ i en prøve 6 uker etter eksponering for en pasient der det ikke er påvist hepatittsmitte. Det er lite sannsynlig at legen er smittet med hepatitt C.

D Legen er vaksinert mot hepatitt B, og ikke hepatitt C smitte

Ved aktuell hepatitt B smitte blir først antiHBc positiv. Det tar lengre tid før HBsAg blir positiv. Ved vaksinerer blir bare anti HBs positiv. Anti-HCV-er negativ i en prøve 6 uker etter eksponering for en pasient der det ikke er påvist hepatittsmitte. Det er lite sannsynlig at legen er smittet med hepatitt C.

0000263908515e6419

60

En 72 år gammel mann er innlagt i medisinsk avdeling på grunn av akutt hjerteinfarkt. Dagen etter innkomsten i sykehuset får han økende feber, hoste og ekspektorat. Han er dessuten desorientert. Respirasjonsfrekvens 32. Det høres knatrelyder over nedre og midtre deler av begge lungefelt. Røntgen thorax viser infiltrat mediobasalt på begge sider. Han har ingen kjente allergier og normal nyrefunksjon.

Hvilken antibiotikabehandling skal man starte i henhold til nasjonale retningslinjer i Norge?

A X Penicillin G i.v. + gentamicin i.v.

Det foreligger en samfunnservervet pneumoni fordi den oppstår før 48timers opphold i sykehus. Hvis en vurderer alvorlighetsgraden, viser opplysningene også at det er en alvorlig pneumoni. I begge tilfelle sier retningslinjene at en skal gi kombinasjon av penicillin G i.v og gentamycin i.v.

B Piperacillin/tazobactam

Det foreligger en samfunnservervet pneumoni fordi den oppstår før 48timers opphold i sykehus. Hvis en vurderer alvorlighetsgraden, viser opplysningene også at det er en alvorlig pneumoni. I begge tilfelle sier retningslinjene at en skal gi kombinasjon av penicillin G i.v og gentamycin i.v.

C Cefotaxim i.v.

Det foreligger en samfunnservervet pneumoni fordi den oppstår før 48timers opphold i sykehus. Hvis en vurderer alvorlighetsgraden, viser opplysningene også at det er en alvorlig pneumoni. I begge tilfelle sier retningslinjene at en skal gi kombinasjon av penicillin G i.v og gentamycin i.v.

D Penicillin G i.v.

Det foreligger en samfunnservervet pneumoni fordi den oppstår før 48timers opphold i sykehus. Hvis en vurderer alvorlighetsgraden, viser opplysningene også at det er en alvorlig pneumoni. I begge tilfelle sier retningslinjene at en skal gi kombinasjon av penicillin G i.v og gentamycin i.v.

0000283908515e6419

61

En 78 år mann kommer til deg på legekantoret med tung pust ved anstrengelse som gir seg i hvile. Har vært plaget med dette i 2-3 mnd. Siste tid har han også hatt retrosternal svie i bakker. Tidligere har han vært frisk. BT er 165/93 mmHg, puls 75/minutt, regelmessig, han har ingen knatrelyder over lunger, men han har systolisk eksesjonspreget bilyd grad 3/6 med utstråling til carotis, uten hørbar 2. tone.

Hva er den viktigste undersøkelsen for å få avklart årsaken til pasientens plager?

A X Ekkokardiografi

Riktig svar. Ekkokardiografi vil kunne bekrefte mistanken om alvorlig aortastenose og utelukke hjertesvikt og eller gammelt infarkt som årsak til symptomene.

B Belastnings EKG

Pasientens tunge pust og retrosternale svie kan skyldes ischemi og han bør belastes for å avklare alvorlighetsgraden av hans klaffefeil, men avklaring av sannsynlig aortastenose med ekko viktigst.

C Angiografi

Han skal angiograferes om mistanken om aortastenose verifiiseres, men da først som en preoperativ undersøkelse for må kartlegge behov for aortokoronarbypassgrafting i tillegg til aortaventil.

D Pro BNP

Vil være forhøyet ved systolisk hjertesvikt med nedsatt EF, men også ved hypertrofi som man vil forvente ved alvorlig aortastenose. Uvanlig at hjertesvikt gir svie retrosternalt.

0000283908515e6419

62

En 76 år gammel kvinne som bruker tabletter for hypertensjon og type 2 diabetes har vært innlagt for et akutt tilfelle av atrieflimmer som slo om til sinus i ambulansen inn til sykehuset. Hun har merket kortvarig hjertebank til og fra over flere år, men aldri mer enn 10-15 minutters varighet. Hun bruker fra før metformin (antidiabetikum) 1000 mg x 2, valsartan (angiotensin II hemmer) 160 mg x 1 og acetylsalisylsyre (platehemmer) 75 mg x 1. Hennes HbA1c er 56 mmol/mol og blodtrykket 140/78 mmHg.

Hvilken viktigste endring bør gjøres med hennes medikasjon for å senke hennes hjertekarisiko?

A X Skifte ut acetylsalisylsyre med ny oral antikoagulasjon (NOAK)

Riktig: hun har en CHADS₂ skår på 5 som tilsvarer nesten 10% risiko for embolisk hjerneslag i året. NOAK vil redusere denne risikoen med > 50%.

B Øke sin metformin dose; siktemål HbA1c 53 mmol/mol

Feil: ingen effekt på hjertekarisiko av å senke HbA1c 3 mmol/mol.

C Øke valsartan til 320 mg x 1; siktemål BT 135/85 mmHg

Feil: signifikant men liten effekt av å senke BT 5 mmHg.

D Legge til amlodipin (kalsiumblokker) med siktemål BT < 135/85 mmHg

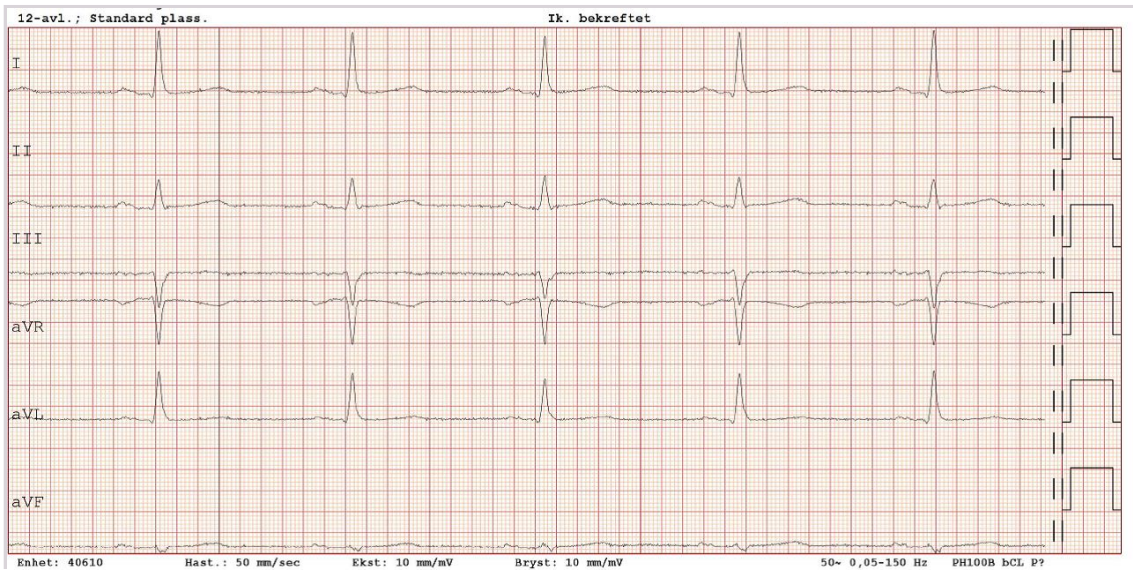
Feil: Bedre å legge til amlodipin enn å øke til maksdose av valsartan, men tross signifikant effekt av å senke BT 5 mmHg er effekten liten.

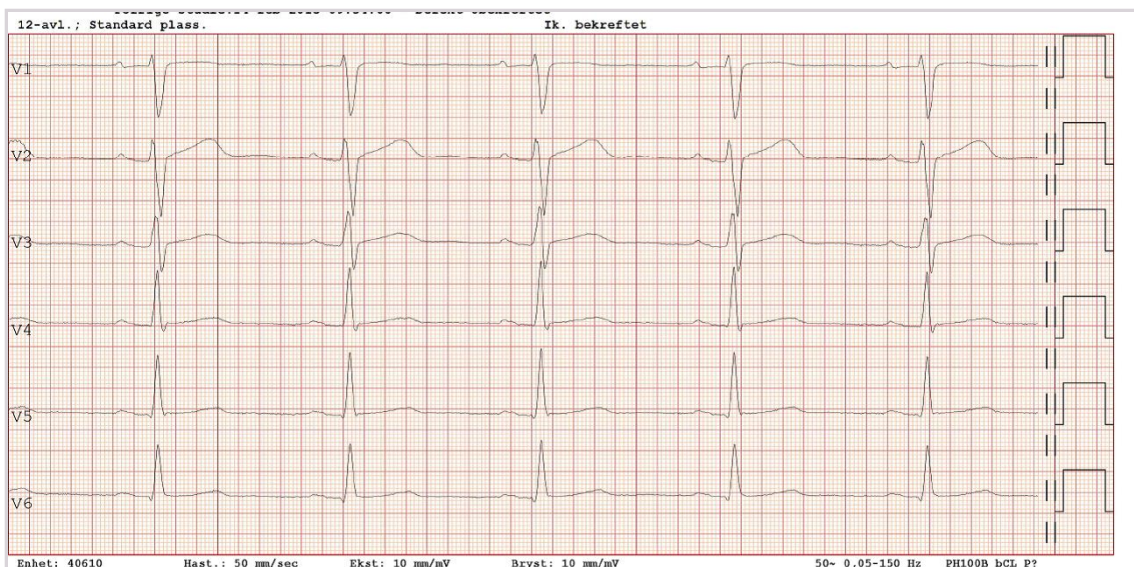
0000283988515e6419

63

Du jobber på et lokalsykehus på indremedisinsk avdeling. En 60 år gammel kvinne blir lagt inn med akutt innsettende vedvarende sentrale brystmerter utstrålende høyre arm. BT 125/8 mmHg, puls 65, respirasjonsfrekvens 12/minutt. SAO₂ 94% uten surstoff. Pasienten får behandling mot høyt blodtrykk og har røykt i 40 år. Hun blir smertefri etter nitro, ASA og morfin.

Du tar et EKG som viser følgende:





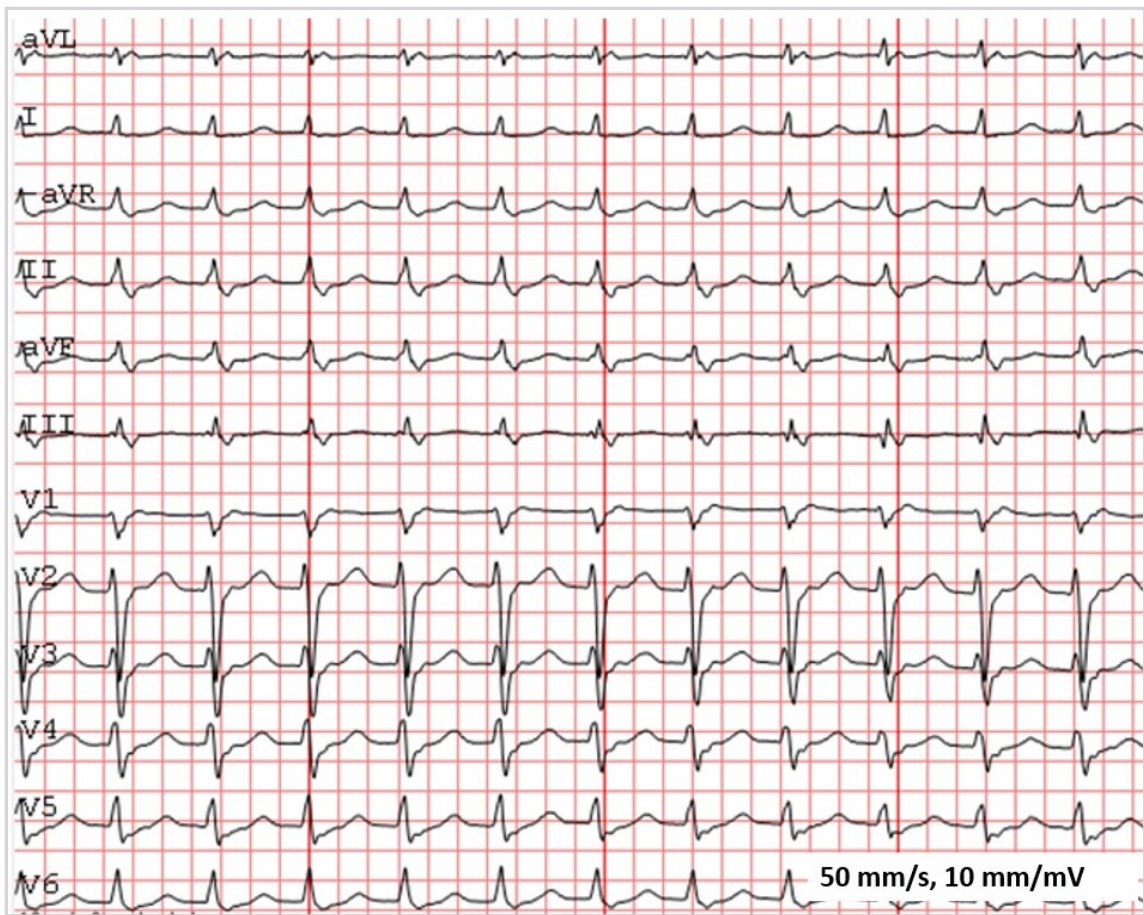
I tillegg til morfin, ASA og nitroglycerin, hvordan bør hun, basert på EKG og sykehistorie, håndteres i akutmottaket?

- A Tikagrelor (P2Y₁₂ hemmer), lavfraksjonert heparin og oksygen
Akutt koronarsyndrompasienter med SAO₂ >93% skal ikke gis oksygen og dobbelt platehemming avventes til revaskulariseringsbehov er bekreftet ved angiografi
- B Prasugrel (P2Y₁₂ hemmer) og oksygen
Stabile akutt-koronarsyndrompasienter med adekvat oksygenering (SAO₂>93%) skal ikke ha oksygen, og kun ASA til det er avklart om det foreligger et hjerteinfarkt (Troponin >99 percentilen) eller det er gjort PCI pga påvist stenose
- C X Avklare risiko med gjentatte troponinmålinger
Riktig svar. I henhold til Escardio.org, ACS guidelines 2020; European Heart Journal 2021; 42 (14), 1289–1367
- D Lavfraksjonert heparin
Stabile akutt koronarsyndrompasienter uten ST elevasjoner skal i påvente av angiografi innen 24 timer ikke gis lavfraksjonert heparin eller dobbelt platehemming

64

En 34 år gammel kvinne har hatt anfallsvis hjertebank i 5 år. Ellers er hun frisk. Hun kommer nå til deg på legevakt med et pågående anfall og du får tatt et EKG like før det går over av seg selv. Dette er presentert nedenfor og du finner starten av P-bølgen 60 ms etter starten av QRS-komplekset. Ventrikkelfrekvensen er 190/min

Hva er mest sannsynlige arytmi-diagnose?



- A X** Atrioventrikulær nodal reentrytakykardi (AVNRT)
Riktig svar. Det er typisk for AVNRT at P-bølgen kommer like etter QRS (<70 ms) og at den er negativ i II, III og aVF fordi atriene aktiveres nedenfra.
- B** Atrioventrikulær reentry takykardi (AVRT)
Ved AVRT kommer P-bølgen i praksis alltid > 70 ms etter QRS.
- C** Atrietakykardi
Atrietakykardi er en teoretisk mulig diagnose, men da må PR-tiden være nesten like lang som R-R avstanden og fokus sitter nedad i atriene. Dette er lite sannsynlig.
- D** Atrieflutter
Ved atrieflutter er atriefrekvensen som regel mellom 240 og 320/min med flere P-bølger enn QRS. Ventrikkelfrekvensen passer hverken med 1:1 blokk eller 2:1 blokk.

000028398515e6419

65

En 57 år gammel mann var til konsultasjon hos deg på grunn av luftveisinfeksjon. Det ble startet antibiotikabehandling mot antatt pneumoni. Over lungene høres knatrelyder basalt bilateralt og generelt slimlyder ved ekspirasjon. Over hjertet høres regelmessig hjerteaksjon og rene hjertetonor, ingen bilyder.

Det ble tatt orienterende blodprøver og også rekvirert et røntgen thorax. Besvarelsen konkluderte med klare lunger med et mindre område apikalt i høyre lunge med infeksjonssuspekterte forandringer. Som bifunn anføres sannsynlig breddeøkt aorta ascendens. Du skal informere pasienten om funnet på røntgenundersøkelsen og foreslå eventuelle tiltak.

Hva er det beste oppfølgingstiltaket?

- A Henvise til karkirurg for utredning av sannsynlig breddeøkt aorta ascendens
Feil svar. Karkirurgene er rett adresse for oppfølging av dilatasjon i aorta abdominalis.
- B Henvise til thoraxkirurg for utredning av sannsynlig breddeøkt aorta ascendens
Feil svar. Thoraxkirurgene ønsker ikke å overta oppfølging av sannsynlig dilatasjon av aorta ascendens. De ønsker en kartlegging av så vel dimensjonene i aorta ascendens som morfologien i aortaklaffen før vurdering.
- C X Henvise til ekkokardiografi for utredning av sannsynlig breddeøkt aorta ascendens
Riktig svar. Ekkokardiografi vil gi god oversikt over dimensjonene i aorta ascendens og også gi god informasjon om aortaklaffemorfologien.
- D Henvise til kontroll røntgen thorax om 3 uker som oppfølging av luftveisinfeksjon
Feil svar. Røntgen thorax som kontroll etter pneumoni er ikke det viktigste tiltaket i denne sammenhengen. Eventuelt kunne røntgen CT rekvireres for å avklare både pneumonien og den sannsynlige breddeøkningen av aorta ascendens.

0000263908515e6419

66

En 35 år gammel mann er bekymret for hjertekarsykdom og ønsker forebyggende behandling. Han har lest på internett om kolesterol og nevner at han spesielt har merket seg at det i familier kan gå i arv. Han opplyser at ektefellen til hans søster nylig gjennomgikk et stort hjerteinfarkt. Etter dette ble han satt på tabletter mot høyt kolesterol (statin) for å forebygge nye hendelser.

Han er fysisk aktiv uten begrensning. Status presens u.a. , BT 140/75 mmHg, puls 75 regelmessig. Normalt EKG.

Totalkolesterol 4,9 mmol/L (ref. 3,3 -6,9), HDL 1,5 mmol/L (ref. 0,8-2,1), LDL 2,8 mmol/L (ref. 1,4-4,7) mmol/l. HbA1c 40 mmol/mol. (ref. <42)

Du er i ferd med å ringe pasienten for å opplyse om prøvesvar og å gi dine råd.

Hva er beste tiltak?

- A X Berolige om at han ikke har familiær risiko og ellers lav hjertekar-risiko
Generelle livsstilsråd gir alltid mening.
- B Starte behandling med statin og ezetimib (kolesterolopptakshemmer)
Feil svar. De foreliggende prøvesvar gir ingen indikasjon for medisinsk behandling.
- C Henvise pasienten til avdeling for medisinsk genetikk for å avklare om det foreligger familiær hyperkolesterolemi
Feil svar. Det foreligger ingen opplysning om arvelighet i mannens sykehistorie.
- D Starte behandling med statin
Feil svar. De foreliggende prøvesvar gir ingen indikasjon for medisinsk behandling.

0000263908515e6419

67

En 73 år gammel mann med overvekt og hypertensjon er til kontroll hos fastlegen. Han har rimelig god form og går tur uten begrensning i yteevne. Han har nylig gjentatte ganger hatt forhøyet BT og dette er bekreftet med 24 timers BT registrering. Ved undersøkelse finner fastlegen BT 155/95 mmHg. Han bruker allerede Atorvastatin 80 mg x 1, lisinopril (ACE hemmer) 20 mg x 1 med 25 mg hydroklorthiazid (diuretikum) og amlodipin (kalsiumblokker) 10 mg x 1.

Blodprøver viser:

Prøve	Aktuell verdi	Referanseverdi
Kreatinin	95 µmol/L	60 - 105
Na	141 mmol/L	137 - 145
Kalium	3,9 mmol/L	3,6 - 4,6

Hvilket medikament vil best kunne senke pasientens blodtrykk i tillegg til de han står på?

- A Furosemid retard (Loop diuretika)
Feil. Loop diuretika bør unngås i BT behandling da det gir dårligere overlevelse.
- B X** Spironolakton (aldosteronantagonist)
Riktig. Gir god BT senkning i tillegg til ACEH, Thiazid og calciumantagonist ved behandlingsresistent hypertensjon og er fjerde medikament anbefalt av ESC guidelines for hypertensjon 2018.
- C Doksazosin (alfablokker)
Feil. Ikke god dokumentasjon på bedret overlevelse, indisert ved prostata hyperplasi m symptom.
- D Karvedilol (Betablokker)
Feil. God betablokker å velge for BT senkning, men betablokker bør unngås om det ikke er en spesifikk indikasjon som alvorlig arytmi eller hjertesvikt.

0000263908515e6419

68

En 76 år gammel dame kommer til legekantoret med smerter i venstre hoft og setet de siste åtte måneder. Hun sier hun får smerter på vei opp igjen til huset etter å ha hentet avisen i postkassa. Hun har kjent diabetes og hypertensjon. Hun sluttet å røyke for 7 år siden. Når du undersøker henne, kjenner du svak puls i lysken og muligens i knehasen på venstre side, du kjenner gode pulser på høyre side.

Hvor har hun mest sannsynlig en arteriell stenose?

- A Venstre arteria femoris superficialis
Feil svar. Ville gi smerter i legg.
- B Venstre arteria profunda femoris
Feil svar. Ville gi smerter i lår eller legg.
- C Abdominal aorta
Feil svar, ensidige smerter.
- D X** Venstre arteria iliaca communis
Riktig svar. Smerter i det anatomiske området som svarer til blodforsyningen fra venstre arteria iliaca communis.

0000263908515e6419

69

NB Fasit ble endret på dette spørsmålet! Opprinnelig fasit er markert med X, poengiving til eksamen er gitt i 2. kolonne

En tidligere frisk, 58 år gammel røykende mann kommer gående på inn på fastlegekontoret grunnet smerter fra to tær på høyre fot som oppstod akutt for et par uker siden uten forutgående traume. Han er i full jobb som skogsarbeider. Ved undersøkelse ser du blålig misfarging ytterst på 2. og 3. tå. Foten for øvrig er varm, med normal farge og det er ingen sår. Du kjenner god regelmessig puls i lyske og poplitea, men svak puls a. tibialis posterior. Normalt EKG med sinusrytme 62/min.

Hva er rett diagnose?

- A X 0** Popliteaaneurisme
Opgaven tas ut etter sensur jf. psykometrinotat.

Popliteaaneurismer rumperer sjeldent, men kan gi symptomer i form av perifer embolisering.

Dette er årsaken til at man vurderer operativ behandling ved popliteaaneurismer som passerer 2 cm i diameter, særlig om man ser trombemasser i aneurismet. Perifer embolisering kan være massiv og gi alvorlig nedsatt sirkulasjon i benet, eller gi opphav til mindre embolier som beskrevet i denne oppgaven.

- B **0** Akutt perifer arteriell ischemi
Lengden på sykehistorien, det at pasienten kommer gående til undersøkelsen samt lokaliserte funn kun på to tær taler imot denne diagnosen
- C **0** Claudicatio intermittens
Pasienten er fysisk aktiv, noe som sannsynliggjør at han ville hatt symptomer ved claudicatio intermittens, i form av smerter ved gange. Det foreligger ingen informasjon i teksten som støtter denne diagnosen.
- D **0** Kritisk perifer arteriell ischemi
Verken anamnesticke opplysninger eller klinisk undersøkelse støtter denne diagnosen. Definisjonen på kritisk ischemi er sår som ikke tilheler eller hvilesmerter med varighet > 2 uker og med behov for analgetika. Ved undersøkelse vil det systoliske ankeltrykket være £50 mmHg og/ eller tåtrykket £30 mmHg.

0000263908515e6419

70

En 75 år gammel kvinne kommer på legekantoret og er bekymret fordi hennes bror har fått påvist et abdominalt aortaaneurisme. Hun røyker og bruker ingen medikamenter. Du finner BT 150/95 mmHg og en uømt puls til oppfyllning i hennes abdomen. Ved ultralyd finner du et lumbalt aortaaneurisme 48 mm i diameter. Du forteller henne at hun har et abdominalt aortaaneurisme, som kan være arvelig. Du beroliger henne med at utvidelsen er under behandlingsgrensen, men ber henne samtidig om å unngå tunge løft, og oppfordrer henne til røykeslutt. Du forordner statin og platehemmer (Albyl-e).
Hvordan håndteres dette best videre?

- A Henvise henne til CT angiografi og avtale opp til ny konsultasjon 6 måneder
Sykehistorien tyder på at pasienten kan ha en arvelig variant av AAA, slik at hun kan ha høyere vekstrate og høyere rupturfare. CT-angiografi er velegnet preoperativ undersøkelse, men ikke nødvendig. Det er for lang tid å vente 6 måneder til kontroll.
- B Kontroll hos deg om 9 måneder, ul. lyd av underkstremitetskar ved nærmeste sykehus før dette
Sykehistorien tyder på at pasienten kan ha en arvelig variant av AAA, slik at hun kan ha høyere vekstrate og høyere rupturfare enn vanlig. Hun kan risikere at aneurismet rumper før hun kommer til ny kontroll. Hun bør derfor ha ny kontroll tidligere og følges tettere og vurderes mht operativ behandling.
- C X Henvisning til karkirurgisk poliklinikk for videre oppfølging der, avtale ny konsultasjon om 14 dager
Sykehistorien tyder på at pasienten kan ha en arvelig variant av AAA, slik at hun kan ha høyere vekstrate og høyere rupturfare. Hun kan ha hypertensjon som skal behandles. Hun bør derfor følges tett og vurderes mht operativ behandling ved rask vekst.
- D Ø.hjelp innleggelse nærmeste karkirurgiske avdeling.
Sykehistorien tyder på at pasienten kan ha en arvelig variant av AAA, slik at hun kan ha høyere vekstrate og høyere rupturfare enn vanlig. Men hun er uømt over aneurismet og det er ikke noe som tilsier øyeblikkelig innleggelse.

0000263908515e6419

71

En 79 år gammel mann som er operert med aortakoronar bypass for 10 år siden, sluttet da å røyke og har siden operasjonen brukt kolesterolsenkende medisiner, betablokker og acetylsalisylsyre. Han har den siste måneden blitt både svimmel og får brystmerter når han er ute og jobber i hagen. Hos fastlegen er han smertefri og har svak puls i venstre arm. Blodtrykk måles til 90/50 og 130/80 mmHg i henholdsvis venstre og høyre arm. EKG i hvile viser sinus rytme, og ingen iskemi.
Hva er den mest sannsynlige årsaken til hans asymmetriske blodtrykk?

- A Aortadissekasjon
Reversert flow i LIMA graftet etter subklaviastenose er en sjelden årsak til svimmelhet og residiv av angina pectoris, men subclaviastenose alene kan også gi nedsatt blodtrykk i arm, og subclavian steal fenomen med svimmelhet ved armbruk. Restenose av koronararterier er vanligste årsak til residiv angina. Aortadissekasjon gir oftest mer akutte og konstante symptomer. Carotisstenose kan gi svimmelhet men ikke angina eller blodtrykksforskjell i armene.
- B Carotisstenose
Reversert flow i LIMA graftet etter subklaviastenose er en sjelden årsak til svimmelhet og residiv av angina pectoris, men subclaviastenose alene kan også gi nedsatt blodtrykk i arm, og subclavian steal fenomen med svimmelhet ved armbruk. Restenose av koronararterier er vanligste årsak til residiv angina. Aortadissekasjon gir oftest mer akutte og konstante symptomer. Carotisstenose kan gi svimmelhet men ikke angina eller blodtrykksforskjell i armene.
- C X Subklaviastenose
Reversert flow i LIMA graftet etter subklaviastenose er en sjelden årsak til svimmelhet og residiv av angina pectoris, men subclaviastenose alene kan også gi nedsatt blodtrykk i arm, og subclavian steal fenomen med svimmelhet ved armbruk. Restenose av koronararterier er vanligste årsak til residiv angina. Aortadissekasjon gir oftest mer akutte og konstante symptomer. Carotisstenose kan gi svimmelhet men ikke angina eller blodtrykksforskjell i armene.
- D Stenose i koronararterier
Reversert flow i LIMA graftet etter subklaviastenose er en sjelden årsak til svimmelhet og residiv av angina pectoris, men subclaviastenose alene kan også gi nedsatt blodtrykk i arm, og subclavian steal fenomen med svimmelhet ved armbruk. Restenose av koronararterier er vanligste årsak til residiv angina. Aortadissekasjon gir oftest mer akutte og konstante symptomer. Carotisstenose kan gi svimmelhet men ikke angina eller blodtrykksforskjell i armene.

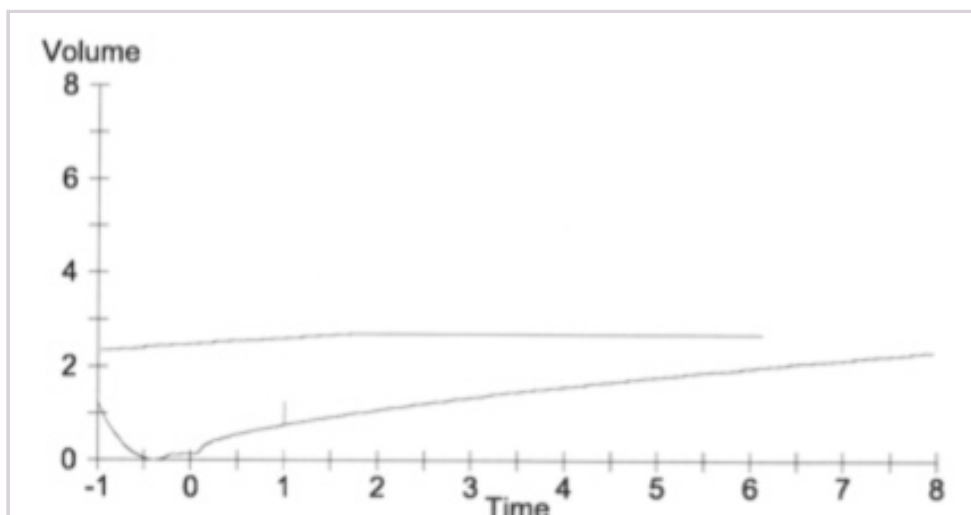
0000263908515e6419

72

En 63 år gammel mann som er uførepensjonert med alvorlig KOLS kommer til kontroll hos deg som fastlege. Han bruker som eneste behandling et kombinasjonspreparat med langtids beta-2 agonist + kortikosteroid morgen og kveld, men føler det hjelper lite. Han blir tungpustet av å kle av og på seg, og går sjelden ut. Han sluttet å røyke for 2 år siden. Du tar en spirometri på legekantoret (volum tid kurve som vist på bildet).

Av utskriften ser du at FEV1 er 0,81 liter (18%), FVC er 2,40 liter (48%).

Hva er anbefalt å gjøre videre?



- A** Skifte behandling til et langtidsantikolinergikum
Her er det egentlig indikasjon for behandling både med langtidsantikolinergikum og langtidsbeta2 agonist utfra alvorlighetsgrad - og muligens steroider utfra symptomer vi i teksten ikke har oversikt over. Å ta bort langtids beta2 agonister anbefales ikke.
- B X** Henvise til lungemedisinsk poliklinikk med spørsmål om indikasjon for langtids oksygenbehandling
Han har svært alvorlig KOLS, og blir tungpustet av selv små antrengelser. Det er betydelig sjanse for at han har kronisk respirasjonssvikt og kan være aktuell for langtids oksygenerapi. Dette bør vurderes ved måling av arterielle blodgasser.
- C** Bestille CT thorax med spørsmål om lungefibrose grunnet nedsatt FVC
Volum tid kurven viser at man ikke har nådd et platå for FVC, og at den nok er underestimert. Det er lite sannsynlig at CT thorax vil påvise fibrose som skulle hatt behandlingsekvens.
- D** Skifte behandling til korttidsvirkende antikolinergikum og beta 2 agonist på forstøver 4 ganger daglig
Dersom man skal endre behandling er å legge til langtidsvirkende antikolinergikum det mest aktuelle alternativet. Forstøverbehandling alene anbefales ikke.

0000283908515e6419

73

En 65 år gammel mann ankommer legevakten med tungpust som har økt over noen dager. Han er afebril og smertefri. Ved klinisk undersøkelse er det dempning ved perkusjon og nedsatt respirasjonsslyd basale deler av høyre lunge.

Hva er mest sannsynlige årsak?

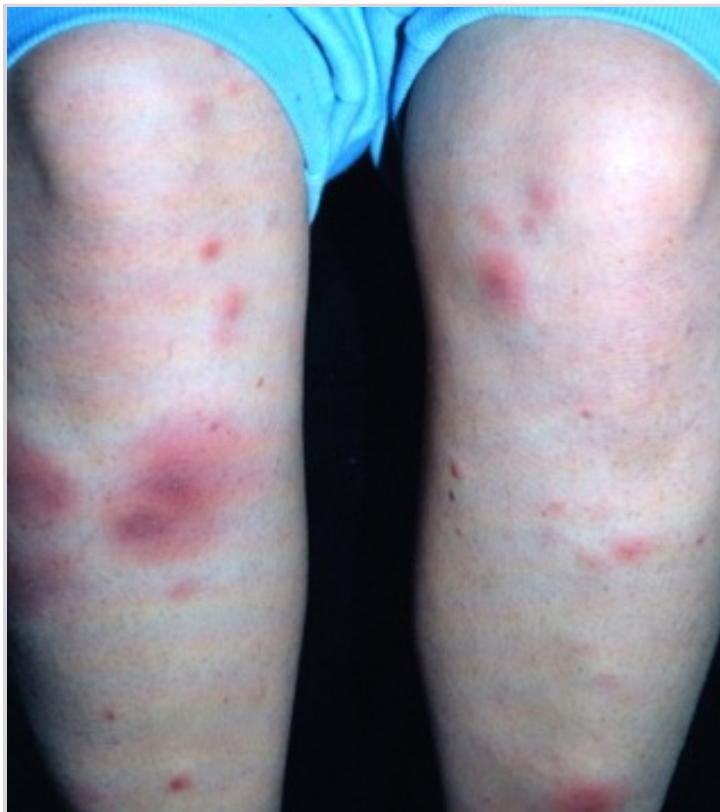- A X** Pleuravæske
Klinisk undersøkelse tyder på høyresidig pleuravæske.
- B** Influenza
- C** Pneumothorax
- D** Lungeemboli

0000283908515e6419

74

En aldri-røykende 30 år gammel mann har i 2-3 måneder hatt feberfølelse og tørrhoste. Halsprøve for streptokokksykdom og antigen test har vært negative. Han er tidligere frisk og bruker ingen faste medisiner. Han har fått noen flekker på leggene (bildet), og det er lett ankelhevelse.

Hva er den mest sannsynlige diagnosen?



- A Behcet's syndrom
Behcets kan være årsak til erythema nodosum hos yngre, men sykdommen er langt sjeldnere enn sarkoidose, og gir sjeldnere tørrhoste.
- B Streptokokkinfeksjon
Utelukket siden negativ test tatt tidligere
- C Idiopatisk pulmonal fibrose (IPF)
IPF ses i utgangspunktet ikke hos pasienter under 40 år.
- D X Sarkoidose
Bildet viser erythema nodosum, og det er ikke uvanlig som ledd i Løfgren syndrom ved sarkoidose.

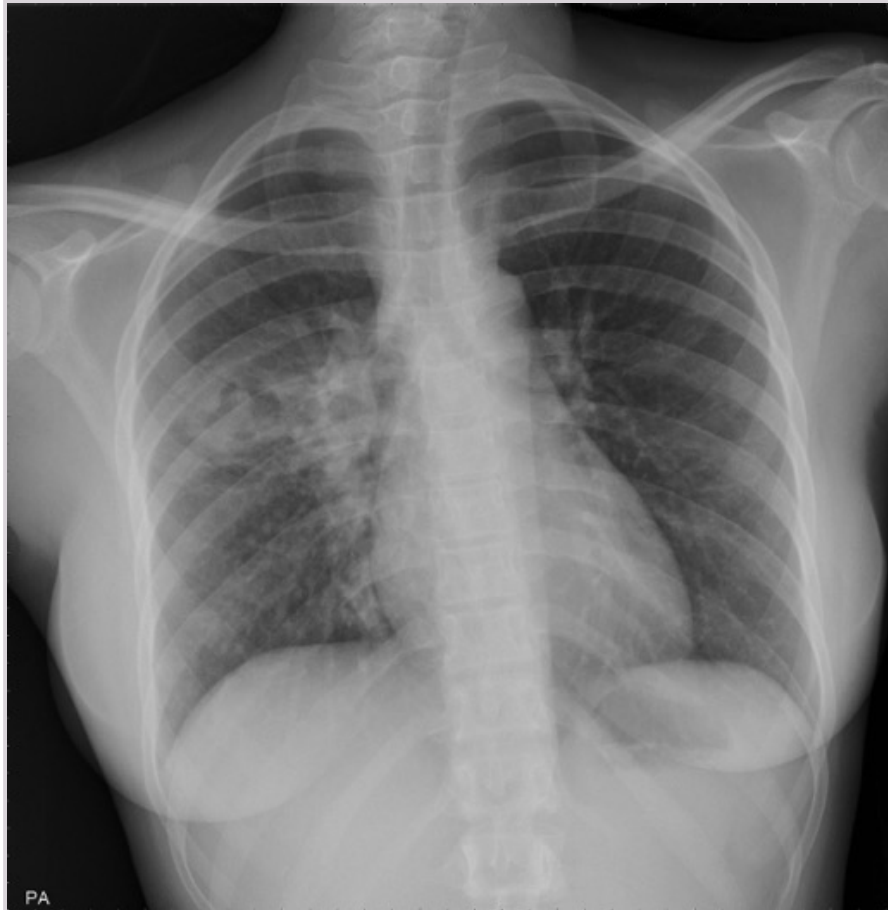
0000263908515e6419

75

En 18 år gammel kvinne opprinnelig fra Somalia, kom til Norge som flyktning for 5 måneder siden. Hun hadde meslinger 5 år gammel, og bruker ingen faste medisiner. Den siste måneden har hun gått ned i vekt fra 59 kg til 51. Hun har merket store ømme halsglandler på høyre side av halsen, og har hatt hoste de siste dagene.

Fastlegen har bestilt et røntgen av lungene som er vist under.

Hva er mest sannsynlige diagnose?



- A Sarkoidose
- B Lymfom
- C Pneumokokk pneumoni
- D X** Tuberkulose

Opphavsland tyder på betydelig risiko for tuberkulose, videre viser rtg thorax kaverne lignende struktur og ensidig infiltrasjon høyre side, typisk for tuberkulose.

0000263908515e6419

76

En 40 år gammel rusmisbruker, for tiden i legemiddelasstert rehabilitering (LAR), kommer inn på sykehus med feber og litt smerter i brystet. Det tas et røntgen thorax som tyder på store mengder pleuravæske på venstre lunge. Du mistenker empyem, og ved pleuradrenasje ses det mørkegul væske som flyter langsomt.

Hvilken test vil gi hurtig avklaring om dette mest sannsynlig er et empyem?

- A X** pH måling av pleuravæsken
pH < 7,2 i pleuravæsken anses som en svært sterk indikator på at det foreligger et empyem, selv om det i enkelte tilfeller (som ved revmatoid artritt) kan være andre årsaker.
- B Vurdering av væskens utseende
Nei, kun ved rent puss kan man være sikker - og da på at det faktisk er empyem.
- C Bakteriologisk dyrkning av pleuravæsken
Nei, man kan ha empyem selv om man ikke får oppvekst i pleuravæsken, dessuten tar det tid å få svar.
- D Analyse av LD og protein i pleuravæsken
Høy LD og protein tyder på et eksudat. Det er flere årsaker til eksudat, empyem er bare en av mulige årsaker.

0000263908515e6419

77

En 63 år gammel mann kommer til fastlegen og ber om å få tatt en spirometri. Han har problemer med å følge kona på tur i skogen pga dårlig pust. Tabellen nedenfor viser resultatet av spirometrien.

	Forventet	Pasientens resultat	Prosent av forventet
FVC	4,1 liter	3,0 liter	73%
FEV1	3,2 liter	1,9 liter	59%
FEV1/FVC		0,63	

Hva er riktig tolkning av denne spirometrien?

- A Spirometrien er restriktiv
Spirometrien er obstruktiv.
- B X** Spirometrien er obstruktiv
Riktig. Funnet av FEV1/FVC < 0,7 er forenlig med obstruksjon.
- C Spirometrien er obstruktiv og restriktiv
Feil. En vanlig spirometritest kan ikke avgjøre om det foreligger både obstruksjon og restriksjon samtidig. Da må testen utvides med pletysmografi. Ved alvorlig obstruksjon er det vanlig å se lav FVC grunnet høyt RV (residualvolum) med tilnærmet normal TLC (total lungekapasitet), jfr RV + FVC = TLC
- D Spirometrien er normal
Spirometrie verdien viser obstruksjon og er derfor ikke normal.

0000263908515e6419

78

En 19 år gammel mann med astma kommer til kontroll hos fastlegen. Han er tidligere satt på salbutamol (selektiv beta2 agonist) spray til bruk ved behov og formoterol (selektiv beta2 agonist) + budesonid pulverinhalator fast morgen og kveld. Sykdommen er relativt stabil. Ved samtalen framkommer at han nok slurver med medisinene og oftest glemmer å bruke pulverinhalatoren. Sprayen tar han kun ved symptomer, i snitt en til to ganger hver dag. Han lurer på om han egentlig trenger pulverinhalatoren siden han er såpass lite plaget.

Hva er det best å gjøre med hans astmabehandling?

- A X** Slutte med salbutamol spray men beholde pulverinhalatoren
Riktig svar. Ved å ta fra ham salbutamol vil man tvinge ham til å ta formoterol + budesonid når han merker symptomer, dvs ved behov. Nye retningslinjer åpner for å gi formoterol+ inhalasjonsteroid kombinert i én inhalator kun ved behov. Det sikrer at pasienten får i seg inhalasjonsteroidet som er den beste medisinen ved astma. Formoterol har en raskt innsettende β_2 -effekt på nivå med salbutamol og kan i praksis derfor erstatte salbutamol hos denne pasienten med mild til moderat astma.
- B Doble dosen inhalasjonssteroid morgen og kveld
Feil svar. Det er ikke grunn til å tro at den foreskrevne behandlingen er for svak, jfr at han ikke har tatt den som foreskrevet. Å øke dosen vil sannsynligvis ikke føre til bedre compliance.
- C Slutte med pulverinhalatoren, men beholde salbutamol sprayen
Feil svar. Pasienten har for mye symptomer til at det er anbefalt å slutte med inhalasjonsteroider.
- D Bytte ut pulverinhalatoren med en spray inneholdende de samme to virkestoffene
Feil svar. Pasienten vil da få de samme medisinene som før men det er ikke grunn til å tro at han vil være flinkere med å ta medisinene i sprayform enn i pulverform og at dette byttet vil øke compliance.

0000263908515e6419

79

En 68 år gammel kvinne med lett kols har nylig fått påvist ikke-småcellet lungekreft (adenocarcinom, 2.5cm tumor sentralt i høyre underlapp, uten lymfeknute- eller fjernmetastaser, EGFR mutasjon positiv), klinisk stadium I. Hun er mentalt adekvat, oppegående, selvhjulpen, uten annen kjent sykdom eller spesiell medikasjon

Hva er anbefalt behandling for denne tilstanden og pasienten?

A Stereotaktisk strålebehandling

Feil svar. Stereotaktisk strålebehandling er primært ikke anbefalte behandling, om pas er medisinsk operabel (som synes sannsynlig her). Kurativ strålebehandling ville være behandlingsalternativ dersom hun fremstod medisinsk inoperabel (hvilket hun sannsynligvis ikke er ut fra vignetten).

B Immunterapi

Feil svar: Immunterapi gis primært alene ved ikke-kurerbar lungekreft, systemisk lindrende behandling.

Se ellers kommentar under riktig svar.

C TKI (TyrosinKinaseInhibitor, EGFR hemmer)

Feil svar: Tilstanden er begrenset og oppfattes som kurerbar, og derfor er lindrende tumorrettet TKI-behandling primært ikke anbefalte behandling i 1. linje. Se kommentar under riktig svar.

D X Lobektomi høyre underlapp

Riktig svar. Krefttilstanden er begrenset og teknisk operabel. Tross hennes lettgradige kols, er hun mest sannsynlig medisinsk operabel, hvorfor operasjon med lobektomi høyre underlapp oppfattes som beste/anbefalte behandling (uavhengig av tumormarkøranalyser)

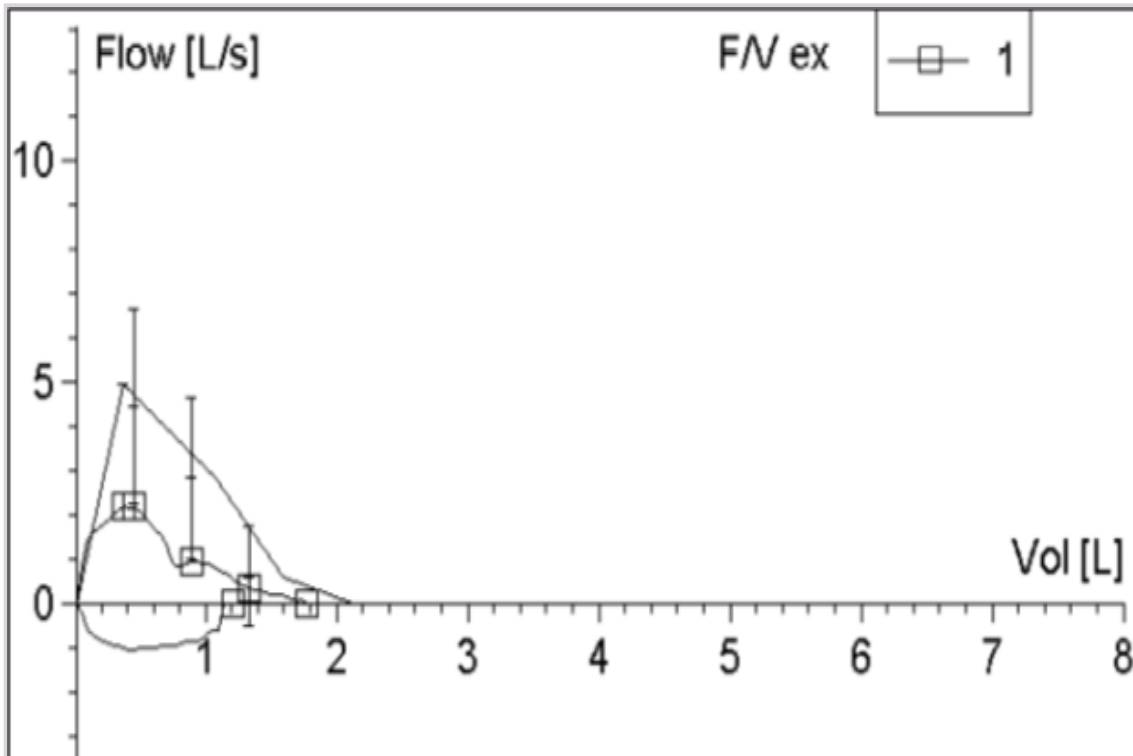
0000283908515e419

80

74 år gammel kvinne, ikke-røyker, oppsøker fastlegen grunnet gradvis økende tungpust ved anstrengelse siste halvår. Ellers ingen ledsagefenomener, spesielt ingen brystmerter. Hun er tidligere frisk, og bruker ingen faste medisiner.

Funn: respiratorisk upåfallende i hvile, BT 120/75mmHg, Puls 78/min (regelmessig), afebril, normale funn over hjerte og lunger

Spirometri: FVC 1.8L (83%), FEV1 1.2L (89%), FEV1% 68 – alle verdier i nedre del av referanseområdet. Flowvolumkurven tydelig avflatet i inspirasjon og ekspirasjon (se figur under).



Hva er mest sannsynlig årsak til pasientens plager?

A X Obstruksjon i sentrale luftveier

Rett svar. Avflatet flow-volum kurve i inspirasjon og ekspirasjon med normale spirometriske verdier indikerer obstruktiv prosess i de sentrale luftveier (oftest mekanisk «stasjonær» over tid, på inspirasjon og ekspirasjon, og kan utløse symptomer ved belastning) - for eksempel kreft i sentrale luftveier. Se for øvrig kommentar svaralternativ Astma bronkiale.

B Anstrengelsesutløst larynksobstruksjon

Feil svar. Avflatet flow volum kurve i ekspirasjon utelukker en anstrengelsesutløst larynksobstruksjon, som oftest gir inspirasjonsbesvær og ikke ekspirasjonsbesvær. Se for øvrig kommentar svaralternativ Astma bronkiale.

C Kols

Feil svar. Pasienten røyker ikke og har normale spirometri verdier, noe som "utelukker kols" (svært lite sannsynlig) som aktuell diagnose. Se for øvrig kommentar under svaralternativ Astma bronkiale.

D Astma bronkiale

Feil svar. Hennes pustebesvær (gradvis økt og lett anstrengelsesutløst pustebesvær) kan ha ulike årsaker (ulike organsystemer), men kombinasjon av 1) anamnese: uspesifikk lett anstrengelsesdyspnoe uten holdepunkt for koronarsykdom, ikke-røyker, 2) normal lungeundersøkelse og øvrig klinisk undersøkelse, 3) normal spirometri (tallmessig), men 4) unormal flow volum kurve (både på inspirasjon / ekspirasjon), tyder på sentral mekanisk luftveisobstruksjon («stasjonær»).

0000283908515e6419

81

NB Fasit ble endret på dette spørsmålet! Opprinnelig fasit er markert med X, poengiving til eksamen er gitt i 2. kolonne

En 60 år gammel mann med alvorlig kols, tidligere storryker, legges inn som ø-hjelp på sykehus med økende tungpust. Han har kjent postinfarktsvikt og behandles med ACE-hemmer og Furosemid. Arteriell blodgass tatt med 2L O₂/min vises i tabell under:

	Aktuell verdi	Referanseområde
pH	7.44 kPa	7.35 - 7.45
pCO ₂	7.5 kPa	4.9 - 6.0
pO ₂	7.8 kPa	11 - 13
Base Excess	+15 mmol/l	0 +/- 2
Standard bikarbonat, HCO ₃ ⁻	39 mmol/l	24 +/- 2
O ₂ -saturasjon	89 %	>95 %

Hva er den mest korrekte tolkning av blodgassen?

A 0 Akutt respirasjonssvikt og metabolsk alkalose

Feil svar. Akutt hyperkapnisk respirasjonssvikt gir oftest pH < 7,4 og BE i (nærmere) normalområdet (avhengig av definisjon av akutt og tidsperspektiv, grad av metabolsk kompensasjon).

B 0 Akutt forverring av kronisk respirasjonssvikt

Feil svar. En slik tilstand gir oftest pH < 7.4 og BE ca. +10 ved en akutt forverring av en kronisk hyperkapnisk respirasjonssvikt.

C 0 Kronisk respirasjonssvikt med metabolsk kompensasjon

Feil svar. Kronisk hyperkapnisk respirasjonssvikt gir oftest pH < 7.4 og BE ca + 10 (sjelden over).

D X 0 Kronisk respirasjonssvikt og metabolsk alkalose

Oppgaven tas ut etter sensur jf. psykometrinotat.

Riktig svar. Kompensert kronisk hyperkapnisk respirasjonssvikt gir oftest pH < 7,4 og BE ca + 10. pH > 7,4 og BE > + 10 indikerer en vesentlig komponent av metabolsk alkalose. Hypokalemi og / eller bidragende hypokloremi grunnet Furix bruk, er den vanligste årsak for en metabolsk alkalose i slik setting.

0000283908515e6419

82

På et fastlegekontor kommer en 75 år gammel mann inn som ø-hjelp. Han har diabetes type 2 som behandles med metformin og hypertensjon som behandles med betablokker, ACE-hemmer og kalsiumkanalblokker. Han er også statinbehandlet for hyperkolesterolemi. Hans kreatininverdi ved forrige konsultasjon for 4 uker siden var 132 umol/L (ref. 60-105).

Han har hatt gastroenteritt i 4 døgn og er dehydrert ved undersøkelsen.

Hvilken medikamentkombinasjon bør seponeres midlertidig hos denne pasienten?

- A Betablokker + statin
- B Metformin + betablokker
Betablokker kan kamuflere adrenerge symptomer ved hypoglykemi. Metformin gir ikke risiko for hypoglykemi og dermed er kombinasjonen ikke farlig for pasienten.
- C X** Metformin+ACE-hemmer
Kan gi betydelig økning i kreatinin og risiko for laktacidose særlig ved på forhånd redusert nyrefunksjon. Størst risiko for eldre og skrøpelige personer.
- D Metformin + kalsiumkanalblokker

0000283908515e6419

83

Du er LIS1 i mottagelsen og tar imot en 74 år gammel kvinne som innlegges pga. magesmerter av ca. et døgn varighet. Hun er i peritonealdialyse (PD) behandling. Blodtrykk 148/76 mmHg, puls 72 regelmessig, afebril, diffust palpasjonsøsm i buken og antydning til slippøsm. Hun sier at hun la merke til at PD væsken så uklart ut ved det siste PD-skiftet.

Hva er viktigst i den videre håndtering av denne pasienten?

- A Starte med intravenøs bredspektret antibiotika umiddelbart
Ikke riktig behandling, PD peritonitt skal behandles med intraperitoneal antibiotika etter at adekvete prøver er tatt fra dialysekateteret.
- B Ta blodkultur og avvente videre behandling til svar på disse foreligger
Feil, det er PD væsken man primært skal sende til dyrkning og behandling skal startes på klinisk mistanke og/eller etter celledelling av hvite blodlegemer i PD væsken.
- C Rekvirere CT abdomen uten kontrast og konferere med gastrokirurg
Nyrespesialisten vil avgjøre om du behøver å kontakte gastrokirurg eller ta CT, som oftest er dette ikke nødvendig.
- D X** Kontakte vakthavende lege ved nyreavdelingen pasienten tilhører for råd
Riktig svar. Det skal tas PD væske til celledelling og dyrkning på riktig måte, og antibiotika skal gis etter retningslinjer og intraperitonealt, hvis det er økt antall celler i PD væsken. PD peritonitt behandles med intraperitoneal antibiotika, ikke intravenøs. Blodkulturer kan godt være negative ved peritonitt og det kan uansett ta for lang tid å vente på resultatet. Ved mistanke om PD peritonitt er det riktig å snakke med nefrolog før man eventuelt konsulterer gastrokirurg eller rekvirerer CT abdomen.

0000283908515e6419

84

En 68 år gammel mann har en lang historie med stabil kronisk nyresykdom stadium 3 og hypertensjon som behandles med en angiotensin II-reseptorblokker, hydroklortiazid og en kalsiumkanalblokker. De siste 6 årene har blodtrykket målt på fastlegekontoret alltid ligget på eller under målet. Nylig har han kjøpt et blodtrykksapparat som ved gjentatte målinger hjemme har vist blodtrykksverdier 10 til 15 mmHg over målet hans. Kreatinin 160 umol/L (ref. 60-105), eGFR 38 mL/min/1,73m² (ref. >90), kalium 5,3 mmol/L (ref. 3,5-5,0).

Hva bør fastlegen gjøre nå, i lys av pasientens hjemmemålinger av blodtrykket?

- A Legge til spironolakton for bedre blodtrykkskontroll
- B X** Gjøre 24-timers ambulatorisk blodtrykkmåling pga. mulig maskert hypertensjon
Riktig er 24-timers ambulatorisk blodtrykkmåling for å bekrefte eller ekskludere en maskert ukontrollert hypertensjon. Viktig å bekrefte denne diagnosen, som krever behandling. Spironolakton kan øke kalium enda mer og bør brukes her kun med stor forsiktighet bare etter bekreftelsen av maskert hypertensjon. Bør ikke ignorere hjemmemålingene pga mulig maskert hypertensjon. Sjekk pasientens måleteknikk på kontoret dersom mistanke om noen feil.
- C Ignorere hjemmemålingene, siden blodtrykket alltid er godt kontrollert på kontoret
- D Foreslå at han slutter å måle blodtrykket fordi man mistenker feil måleteknikk

0000283908515e6419

85

En 72 år gammel kvinne med hypertensjon og gjennomgått hjerteinfarkt for 5 år siden, kommer til akuttmottaket på grunn av nedsatt allmentilstand. Det begynte relativt akutt med oppkast og diaré for om lag to uker siden. Hun har siden vært slapp, hatt dårlig matlyst, ikke fått i seg mye mat eller drikke og har blitt stadig mer avkrefet.

I mottaket er hun afebril, blodtrykket er 110/55 mmHg, pulsen 87/min, regelmessig. Hjerte og lunger auskulteres normalt, abdomen er adipøs og vanskelig å undersøke, men det er normale tarmlyder. Hun bruker følgende medikamenter: acetylsalisylsyre, statin, ACE-hemmer, kalsiumantagonist og sløfydiuretika.

Orienterende lab-prøver som er tatt og analysert mens hun har ventet i akuttmottaket viser følgende:

Prøve	Aktuell verdi	Referanseområde
Kreatinin [$\mu\text{mol/l}$]	360	45-90
Na [mmol/l]	134	137 - 145
K [mmol/l]	5,4	3,6 - 4,6
u-stix	blod 1+, forøvrig neg	neg
u-Na [mmol/l]	10 (lavt)	-
u-osmolaritet [mosmol/kg]	700 (høy)	-

Siste GFR for 3 måneder siden var normal.

Hva er sannsynligste mekanisme bak denne akutte nyreskaden?

A X Prerenal årsak

Riktig svar. Sykehistorie, lavt BT + ACE-hemmer, neg u-stix og lav u-Na trekker alle mot prerenal årsak.

B Akutt glomerulonefritt/ANCA vaskulitt

Lite sannsynlig med neg urinstix (1+ er så å si neg, og kan forekomme uten at det er noe patologi) og ingen andre tegn til inflammasjon.

C Postrenal årsak

Skal alltid undersøkes, men intet i sykehistorien som tyder på dette, og sjeldere årsak til akutt nyreskade hos kvinner.

D Akutt tubulær nekrose pga. ischemi

Oppstår oftest som følge av betydeligere iskjemisk skade, og har høy u-NA og lavere u-osmol.

0000263908515e6419

86

En tidligere frisk og sprek 77 år gammel mann har sklidt på vått baderomsgulv og brekt lårhalsen. Han har ikke greid ikke å komme seg opp, og er blitt funnet av pårørende over ett døgn etter fallet.

Ved klinisk undersøkelse er han i redusert allmentilstand. BT 132/78 mmHg, puls 87/min, afebril, sO_2 94% på romluft. Hjerte og lunger: normalt ved auskultasjon.

EKG: sinustakykardi, ellers normalt.

Orienterende lab-prøver tas og viser følgende:

Prøve	Aktuell verdi	Referanseområde
Kreatinin [$\mu\text{mol/l}$]	373	< 105
Kalium [mmol/l]	5,4	3,6 – 4,6
Natrium [mmol/l]	132	137 – 145
Hb [g/dl]	10,9	13,4 - 17,0
Leukocytter [x /l]	11	4,1 – 10
CRP [mg/l]	50	< 5
ALAT[U/l]	19	10-70
D-dimer [mg/l]	1,3	< 0,5
CK [U/l]	7600	40-280
Urin stix	Blod 5+, albumin 1+, ellers neg	Negativ

Hva er mest sannsynlig årsak til hans akutte nyreskade?

- A** Raskt progredierende glomerulonefritt eller ANCA-vaskulitt
Ved hematuri og akutt nyreskade er det alltid riktig å tenke på disse differensialdiagnosene. Dog er det relativt sjeldne tilstander og sykehistorien peker på annen genese. Utslag på urinstix på blod er myoglobinuri som følge av muskelskaden.
- B** Dehydrering og prerenal årsak
Utfra sykehistorien er han sikkert noe dehydrert, men med normalt blodtrykk og i utgangspunktet antatt normal nyrefunksjon er dehydrering alene mindre sannsynlig.
- C X** Rabdomyolyse
Riktig. Høy CK sammen med sykehistorie med immobilisering på varmt gulv/trykkskade gjør dette med sikkerhet til en vesentlig årsak.
- D** Nyrevenetrombose som komplikasjon til lårhalsbrudd
Risiko for tromboser er rel. lav ved hospitalisering innen to dager etter fraktur <https://pubmed.ncbi.nlm.nih.gov/8609137/> D-dimer og øvrige akutfasereaktanter sees sekundært til lårhalsbrudd.

0000263908515e6419

87

En 58 år gammel kvinne med kjent, raskt progredierende kronisk nyresykdom skal til kontroll på nyrepoliklinikken og er innom legekantoret for å ta blodprøver på forhånd. Fastlegen mottar prøvene, som viser følgende:

	Aktuell prøve	Referanseområde
Kreatinin ($\mu\text{mol/L}$)	288	45 - 90
Estimert GFR (mL/min/1.73 m^2)	15	>90
Fosfat (mmol/L)	1,83	0,85 – 1,50
Kalsium (mmol/L)	2,16	2,15 – 2,51
Fritt kalsium (mmol/L)	1,11	1.10 – 1.34
PTH (pmol/L)	33	1,1 – 7,5
25-OH-vitamin D (nmol/L)	42	50-150

Hvilken forstyrrelse i kalsium-fosfat-PTH-systemet er mest sannsynlig?

- A** Primær hyperparathyreoidisme pga. kronisk nyresykdom
Ved primær hyperparathyreoidisme forventes kalsium i eller over øvre del av referanseområdet, mens her ligger kalsium rett over nedre grense. Samtidig vil man ved primær hyperparathyreoidisme forvente lavt fosfat, siden den fosfaturiske effekten av PTH virker. I dette tilfellet er det derimot høy fosfat og (grense-)lav kalsium som stimulerer PTH-sekresjonen.
- B** Vitamin D-mangel pga. lavt inntak ved kronisk nyresykdom
Hun har 25-OH-vitamin D rett under anbefalt nivå. Det kan tyde på suboptimalt inntak av D-vitamin i kosten eller lav eksposisjon for sollys, men verdien er vanlig blant nordmenn og vil ikke i seg selv gi forandringer som dem man ser i lab-arket.
- C** Tertiær hyperparathyreoidisme pga. kronisk nyresykdom
Hun har hyperparathyreoidisme relatert til kronisk nyresykdom, men forstyrrelsen er ikke blitt tertiær, hvilket kjennetegnes av enda høyere PTH kombinert med høy kalsium og vanligvis høy fosfat.
- D X** Sekundær hyperparathyreoidisme pga. kronisk nyresykdom
Ved primær hyperparathyreoidisme forventes kalsium i eller over øvre del av referanseområdet, mens her ligger kalsium rett over nedre grense. Samtidig vil man ved primær hyperparathyreoidisme forvente lavt fosfat, siden den fosfaturiske effekten av PTH virker. I dette tilfellet er det derimot høy fosfat og (grense-)lav kalsium som stimulerer PTH-sekresjonen. Hun har betydelig redusert GFR forenlig med kronisk nyresykdom på grensen mellom tadium 4 og 5 slik at sekundær hyperparathyreoidisme forventes. Lab-prøvene er forenlige med det.

0000263908515e6419

88

En 58 år gammel kvinne med hypertensjon i 20 år og type 2 diabetes i 5 år utvikler ødemer i underekstremitetene i løpet av en ukes tid og oppsøker fastlegen. Han finner BT 152/88 mmHg, normale funn over cor og pulm, blodprøver viser: kreatinin 64 µmol/L (ref. 45-90), karbamid 6 mmol/L (ref. 3,1-7-9), albumin 23 g/L (ref. 38-52) og total kolesterol 10,2 mmol/L (ref. 3,9-7,8) Det er 4+ albumin på urin stiks, ellers negativ.

Hva er den sannsynlige årsaken til hennes ødemer?

- A** Hypertensiv hjertesvikt
Hjertesvikt forklarer ikke den betydelige albuminurien
- B** Raskt progredierende glomerulonefritt/halvmånefritt
Pas har normal kreatinin, det passer ikke med RPGN
- C** Hypertensiv nefrosklerose
Isolert, betydelig proteinuri m/ødemer og normal kreatinin er ikke typisk for hypertensiv nefrosklerose. Da er det som oftest en lavgradig proteinuri og samtidig nedsatt GFR m/ forhøyet kreatinin
- D X** Nefrotisk syndrom
Kombinasjonen ødemer, hyperkolesterolemi, hypoalbuminemi og 4+ protein på stix er klassisk for nefrotisk syndrom. Ved hjertesvikt er det ikke vanlig med nefrotisk proteinuri, hvilket 4+ på stix indikerer, ved RPGN er det ikke normal kreatinin, ved hypertensiv nefrosklerose foreligger det ikke nefrotisk proteinuri sammen med normal nyrefunksjon.

0000263908515e6419

89

En 45 år gammel mann har fått beskjed av sykepleier i bedriftshelsetjenesten om å bestille time hos sin fastlege grunnet høyt blodtrykk målt tilfeldig flere ganger. Hos fastlegen måles blodtrykket standardisert til 173/105 mmHg. Mannen er slank, frisk fra tidligere og føler seg ikke syk, han bruker ingen medisiner og har ingen spesiell sykdomsbelastning i familien. Fastlegen gjør supplerende undersøkelser og finner følgende:

Prøve	Aktuell verdi	Referanseområde
Kreatinin (µmol/L)	138	60 - 105
Estimert GFR (mL/min/1.73 m ²)	53	>90
HbA1c (mmol/mol)	36	20-42
Urinstiks	Blod: 1+ Protein: 3+	Blod: 0. Protein: 0
Urin-albumin/kreatinin ratio (mg/mmol)	142	<3

Hva bør fastlegen gjøre med dette?

- A X** Starte behandling med angiotensin II reseptorblokker og henvise til nefrolog
Pasienten er relativt ung, har alvorlig albuminuri og redusert nyrefunksjon og skal derfor vurderes av nefrolog. Sannsynligvis bør det gjøres nyrebiopsi. I tillegg har han så høyt blodtrykk at behandling bør startes med en gang. Angiotensin II reseptorblokker eller ACE-hemmer er førstevalg grunnet albuminuri; mange ville allerede nå ha anbefalt oppstart med kombinasjonstablett der også en kalsiumantagonist eller et diuretikum inngår.
- B** Avvente behandlingsoppstart og avtale kontroll om 6 uker
Samme begrunnelse som under beste svaralternativ.
- C** Starte behandling med angiotensin II reseptorblokker og avtale kontroll om 3 måneder
Samme begrunnelse som under beste svaralternativ.
- D** Starte behandling med kalsiumkanalblokker og henvise til nefrolog
Samme begrunnelse som under beste svaralternativ.

0000263908515e6419

90

Du er LIS1 på lokalsykehus. I akuttmottaket tilser du en 77 år gammel mann med kjent atrieflimmer, hypertensjon og diabetes mellitus type 2. I løpet av siste uke har han fått gradvis økende hodepine, taleproblemer og svikt i høyre sides ekstremiteter. For en uke siden var han oppegående og selvhjulpen. Sønnen som ledsager faren forteller at faren falt og skallet hodet i en bordkant for åtte uker siden og var kortvarig bevisstløs. Han søkte ikke lege for dette.

Hva er mest sannsynlige diagnose?

- A Hjerneabscess
Feil svar, se kommentar under svaralternativ kronisk subduralt hematom.
- B Hjernesvulst
Feil svar, se kommentar under svaralternativ kronisk subduralt hematom.
- C Intracerebral blødning
Feil svar, se kommentar under svaralternativ kronisk subduralt hematom.
- D X** Kronisk subduralt hematom
Fleire diagnoser er mulige, men basert på sykehistorie og forekomst av de forskjellige tilstandene er kronisk subduralt hematom den klart mest sannsynlige diagnosen. Basert på sykehistorie og kliniske funn skal denne pasienten umiddelbart henvises til cerebral-CT. KSDH ses ofte hos eldre mennesker og starter typisk som et lite ASDH. Det er gjerne en lettere hodeskade i sykehistorien noen uker eller måneder tilbake i tid. Repeterte småblødninger og inflammatorisk reaksjon gir en gradvis økende masseeffekt med snikende klinisk utvikling.

0000283908515e6419

91

En 77 år gammel mann innlegges med hodeskade etter fall fra egen høyde. GCS 12 (Ø3, V3, M6). Skrubbsår i høyre frontotemporalregion. Det påvises ingen andre skader enn hodeskaden. Grunnet atrieflimmer er han fra tidligere antikoagulert med apiksaban (Eliquis®). CT caput viser et akutt subduralt hematom på høyre side og hjernekontusjon i høyre frontallapp.

Hvordan reverseres best antikoagulasjonen hos denne pasienten?

- A Idarusizumab (dabitagran antidot/motgift) i.v.
Idarusizumab er en motgift spesifikk for dabigatran. Virker ikke mot apiksaban.
- B Trombocytter i.v.
Trombocytter brukes for reversering av platehemmere og ikke for antikoagulantia.
- C Traneksamsyre (traneksamsyre - fibrinolysehemmer) i.v.
Svært beskjeden effekt på å reversere antikoagulasjonseffekten av apiksaban sammenliknet med aktivert protrombinkompleks.
- D X** Aktivert protrombinkompleks i.v.
Aktivert protrombinkompleks i.v. er per nå beste måte å reversere antikoagulasjonseffekten av apiksaban i en akutt situasjon

0000283908515e6419

92

En 23 år gammel kvinnelig student kommer til allmennlegekontoret med hodepine som problemstilling. Hun opplever halvsidig, bankende hodepine ca. 1 gang om måneden, hodepinen er assosiert med kvalme og flimring for synet.

Hva er riktig diagnose, og mest fornuftig behandling?

- A Tensjonshodepine. Anfallsbehandling med Paracet og Ibox (NSAIDS)
Halvsidig, pulserende hodepine er best forenlig med migrene.
- B Tensjonshodepine. Forebyggende behandling med amitryptilin - Sarotex (trisyklisk antidepressivum)
Feil diagnose.
- C X** Migrene. Anfallsbehandling med Paracet/Ibox (NSAIDS) eller triptan
Riktig svar.
- D Migrene. Forebyggende behandling med kandesartan (angiotensin 2 hemmer)
Riktig diagnose. Hun har imidlertid bare migrene ca. månedlig, og det er neppe indisert med forebyggende behandling.

0000283908515e6419

93

En kvinne, 25 år, henvender seg til fastlege grunnet økt tretthet og hyppigere vannlatning. Orienterende blodprøver inklusiv Hb, CRP, leukocytter, trombocytter, kreatinin, natrium, kalium, kalsium, thyroideaprøver og lever- galleprøver er normale. Analyse av urin finner ikke holdepunkter for urinveisinfeksjon. Ved undersøkelse er det normal organstatus, men legen får inntrykk av livligere reflekser høyre side. Ved undersøkelse av plantarrefleks er den indifferert venstre side, mens der er dorsale napp for tre strøk høyre side.

Hvilken utredning er det rimelig å utføre på bakgrunn av funn?

A X MR av nevroakse med i.v. kontrast

En ikke uvanlig henvendelsesårsak til fastlege for en ung kvinne. Ingen vanlig årsak til fatigue og vannlatningsforstyrrelse blir avdekket. Refleksfunn kompliserer uansett bilde og peker mot sentralnervøs motorisk affeksjon hvor i hvert fall en lesjon må ligge i øvre cervicalmedulla eller rostralt herfor. I sum er denne sykehistorien klassisk for multippel sklerose, men andre etiologier er selvsagt ikke utelukket. CT caput er enklere tilgjengelig, og vil kunne utelukke f.eks. en venstrehemisfærisk parenchymblødning, men det er ingen vaskulær debut ved symptomene. Tumor cerebri og andre etiologier kan avklares på MR av nevroakse, gitt at man får denne innen rimelig tid. Da mistanken mot multippel sklerose er tilstede, det gjelder visse strålehygieniske hensyn hos yngre (ikke veldig relevant) og de fleste andre relevante differensialdiagnoser best avklares med MR-diagnostikk, er MR av nevroakse (intracranielt og medulla spinalis) med intravenøs kontrast beste alternativ.

B CT caput

Sykehistorien gir ikke mistanke om akutt sykdom som må avklares med så stor hast at MR undersøkelse blir praktisk vanskelig. Da minstanke om demyeliniserende lidelse er så nærliggende her, er ikke CT caput en tilstrekkelig undersøkelse, og mest sannsynlig unødvendig.

C Benmargaspirasjon

Ingen indikasjon.

D Nevrografi og elektromyografi (EMG)

Utfallene peker mot sentralnervøs affeksjon. Utredning av funksjon i det perifere nevresystem ikke prioritert.

0000263908515e6419

94

En 35 år gammel kvinne kommer til legevakten om sommeren fordi hun har smerter som først var dorsalt på høyre lår, men senere har strålt ut fra korsryggen til lateralt på hele høyre ben, og som nå er intenst sterke. Samtidig har hun smerte i et belte på høyre side av magen, med allodyni og brennende smerter. Hun har hatt mye vondt i hodet og kjent seg slapp de siste ukene. Hun er utredet av fastlegen, som henviste henne for MR-undersøkelse av hodet, med normale funn.

Hva er mest sannsynlige diagnose?

A Lumbalt prolaps

B X Nevroborreliose

Nevroborreliose gir ofte smerter og utfall svarende til nerver og/eller nerverøtter med ulik lokalisasjon, som hos denne pasienten, som har smerter/allodyni svarende til ulike lumbale og thorakale nerverøtter. I tillegg har hun almensymptomer som kan opptre ved nevroborreliose, med slapphet og hodepine. Et lumbalt prolaps kan gi perifere utfall i flere nerverøtter hvis det ligger sentralt, eventuelt i konus hvis det sitter i thorakolumbalovergangen. Det ville ikke gi smerter i et belte over magen (som innverves sensorisk av thorakale nerverøtter). En cervical spinal stenose kan gi cervical myelopati, med sensitivitet utfall distalt for prolapsset, nedsatt finmotorikk, spastisitet, ustøhet, økte senereflekser, inverterte plantar-reflekser, Lhermittes tegn, eventuelt blære/avføringsforstyrrelser, men gir ikke rotsmerter over magen. Multippel sklerose vil sjelden gi smerter som følger et nerverotmønster, som de beskrevne smertene denne pasienten har over høyre side av magen. Sannsynligheten for multippel sklerose er svært lav ved normale funn ved MR-undersøkelse av hodet.

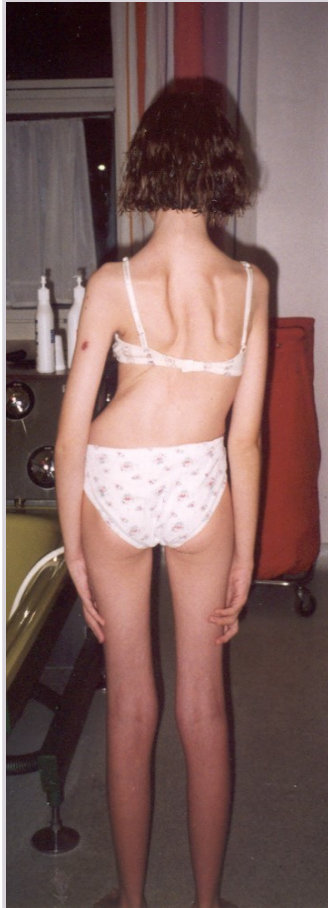C Cervical spinal stenose

D Multippel sklerose

0000263908515e6419

NB Fasit ble endret på dette spørsmålet! Opprinnelig fasit er markert med X, poengiving til eksamen er gitt i 2. kolonne

En 16 år gammel jente med progressiv muskelsykdom som begynte i 1-2 års alder ankommer deg som fastlege. Hun klarer fortsatt å gå, men blir lett andpusten og må stoppe etter noen få meter pga. det. Hun har en FVC1 på 0.9L som har fallert ytterlige siste året.



Hva forårsaker hennes pustevansker?

A X 0 Skoliose
Oppgaven tas ut etter sensur jf. psykometrinotat.

Progressiv muskelsykdom med tidlig debut har gitt progressiv skoliose som er årsaken til pustebesværet. Hun kan også ha hjerteaffeksjon og diafragma parese, men disse blir ikke å fange fra bildet.

B 0 Diafragma parese
C 0 Hjertesvikt
D 0 Dårlig kondisjon

0000263908515e0419

96

En kvinne blir funnet på et gulvet i et lagerrom på arbeidsplassen der hun jobber kl 06:00 av morgenskiftet. Hun ble sist observert frisk midnatt når hun startet nattevakt alene. Hun er hemiparalytisk i høyre side, har ikke språk og har vært ute av stand til å be om hjelp.

Hva er den mest hensiktsmessige hånderingen av pasienten?

A X Rask transport til sykehus med trombektomitilbud

Pasienten er utenfor tromolysevinduet (4,5 t), men innefor trombektomivinduet.

Fra NevroNEL: Trombektomi er indisert ved proksimale cerebrale arterieokklusjoner, dvs. arteria carotis interna, carotis-T, M1-, M2-, dominant A1-, P1 og a. basilaris (figur 1) hos pasienter med akutt hjerneinfarkt hvor oppstart av prosedyren er mulig innen 6-8 timer etter symptomdebut. Hos pasienter med et stort penumbrevolum og et relativt begrenset infarktvolum kan trombektomi vurderes utført innen 24 timer eller mer. Det må alltid være konsensus mellom nevrolog og (nevro)intervensjonist før oppstart av trombektomi.

B Rask transport til lokalsykehus for trombolysevurdering

Ved ukjent debut, hvor pasienten muligvis har debutert innen 4,5 timer, vil enkelte sentre gjøre spesiell MR (DWI/FLAIR mismatch) diagnostikk og basere tidsskravet for trombolyse på denne. Denne pasienten er innenfor trombektomivinduet, og å avklare om trombektomi kan gjennomføres vil være først valg. Da vil rask transport til trombektomisenter være ønskelig

C Rask transport til nærmeste sykehus med slagavdeling

D rekvirer luftambulans til nærmeste sykehus med nevrokirurgisk vaktberedskap

Det kan godt hende at pasienten vil utvikle et truende malingt mediaødem som i forløpet vil trenge craniectomi, men trombektomi har forrang, og hvis et trombektomisenter uten nevrokirurg er nærmest, velger man dette.

0000283908515e6419

97

Tidligere frisk mann, 58 år, kommer til fastlegen fordi han den siste måneden har hatt daglig ubehag i magen, omkring og like nedenfor navlen. Over de siste tre månedene har han også blitt stadig tregere i magen, noe han ikke har vært plaget med før. Han har ikke gått ned i vekt.

Ved undersøkelse er magen myk og uømt, og du finner ingen oppfylninger. Ved rektal eksplorasjon finner du normal prostata og normal rektalslimhinne.

Laboratorieundersøkelser:

• Hemoglobin 13,5 g/dL (ref. 13,4–17,0)

• CRP < 5 mg/L (ref. < 5)

Prøver for okkult blod i tre avføringer (Hemofec) er negative.

Hva bør neste trinn i utredningen være?

A UL abdomen

B MR tynntarm

C Gastroskopi

D X Koloskopi

Endret avføringsmønster i mer enn fire uker hos en pasient som er eldre enn 40 år, skal gi mistanke om kolorektalkreft. Koloskopi er da første trinn i videre utredning, gjerne i form av pakkeforløp.

0000283908515e6419

98

En 57 år gammel kvinne oppsøker deg som fastlege da hun de siste 2 uker har merket økende gulhet i huden. Forøvrig føler hun seg frisk. Ved undersøkelse finner du at hun er tydelig gul i huden og på sklera.

Hva er beste tiltak?

- A X** Legger pasienten inn på sykehus som ø-hjelp
Riktig svar. Pasienten oppviser et bilde av stille ikterus. Dette er en tilstand som kan skyldes kreft i buspyttkjertelen og innebærer at pasienten utvikler gulsott uten andre ledsagende symptomer som f. eks. smerter. Dette skal utredes umiddelbart.
- B** Bestiller UL av abdomen med hastegrad 1 uke
UL abdomen er en undersøkelse som kan gjøres primært ved ikterus, men pasienten skal utredes raskt, så 1 uke ventetid er ikke
- C** Rekvirerer Hb og ber pasienten komme tilbake for prøvesvar om 1 uke
Ikterus kan være forårsaket av hemolyse, men en ikterisk pasient skal ikke vente 1 uke på prøvesvar men legges inn som ø-hjelp.
- D** Rekvirerer bilirubin (forhøyet ved ikterus), og ber pasienten komme tilbake for prøvesvar om 1 uke
Den kliniske undersøkelsen levner ikke tvil om at pasienten er ikterisk slik at du ikke behøver å ta denne prøven før du iverksetter korrekt tiltak.

0000283908515e6419

99

En 34 år gammel kvinne har nylig fått tatt cervixcytologi som rutinemessig screening i livmorhalsprogrammet. Prøven var negativ, men da du tok den, var portio påfallende lettblødende. Det siste halvåret har hun hatt postkoitale småblødninger 3-4 ganger. Hun har ellers ikke hatt plager fra underlivet.

Hva er beste tiltak?

- A** Ta ny cervixcytologi om ett år
- B** Ta ny cervixcytologi nå
- C X** Henvise til gynekolog
Cervixcytologi har lav sensitivitet, også for høygradige forandringer og kreft. Ved mistanke om malignitet eller premaligne forandringer, som lettblødende portio, er en negativ cervixcytologisk prøve ikke tilstrekkelig til å utelukke kreft. Hun bør derfor henvises til gynekolog for videre undersøkelse. Hun er også akkurat for gammel til å ha blitt tilbudt HPV-vaksine.
- D** Følge screeningprogrammet videre på vanlig vis

0000283908515e6419

100

En 76 år gammel mann med metastaserende gallegangskreft har startet behandling med 2. linjes cytostatika for 12 uker siden. De siste 5 ukene har han vært veldig sliten og har vært seneliggende det meste av dagen. Han har ingen annen sykdom. Han har time til ny cellegiftbehandling, og kommer til konsultasjon på lokalsykehuset. Her diskuteres videre opplegg i lys av pasientens funksjonsnivå. Denne mannen vurderes å være i funksjonsstatus ECOG 3. Blodprøvene (differentialtelling og CRP) er fine.

Hva bør videre tiltak være for denne pasienten?

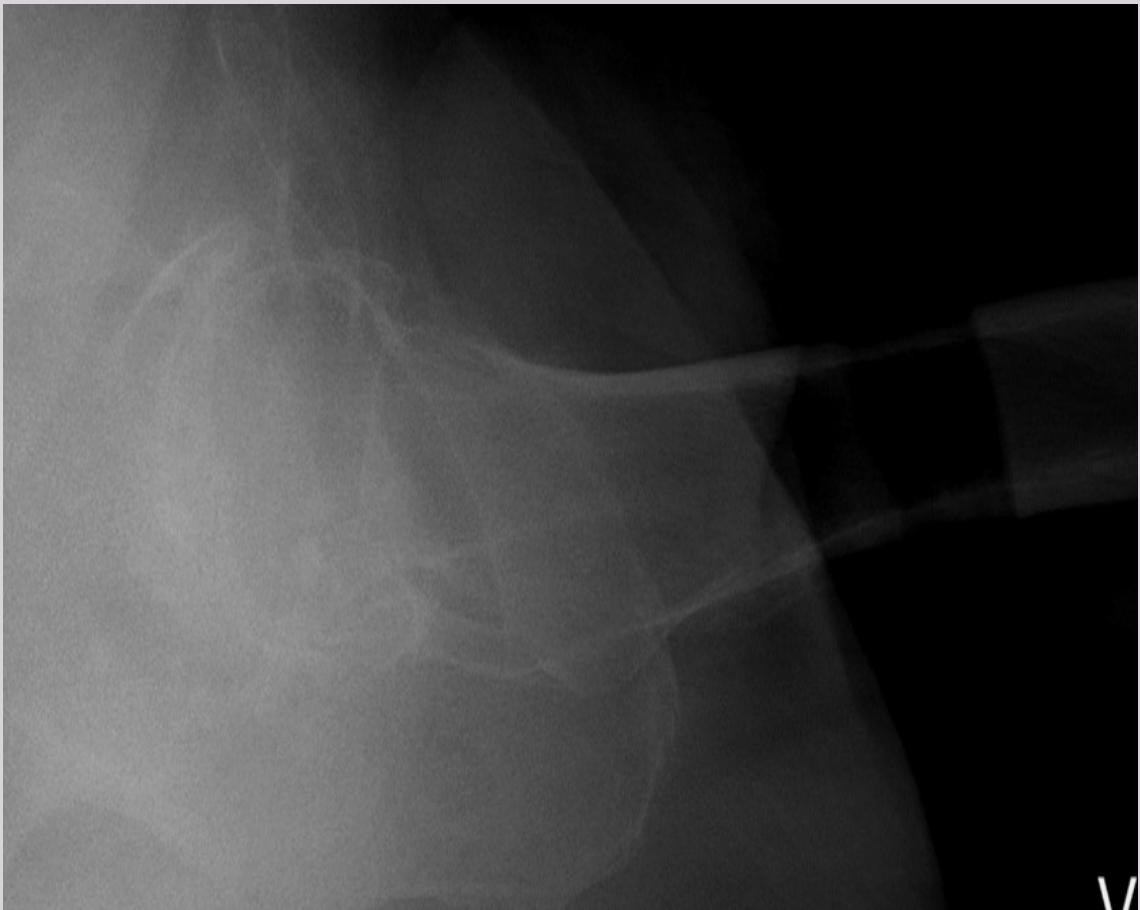
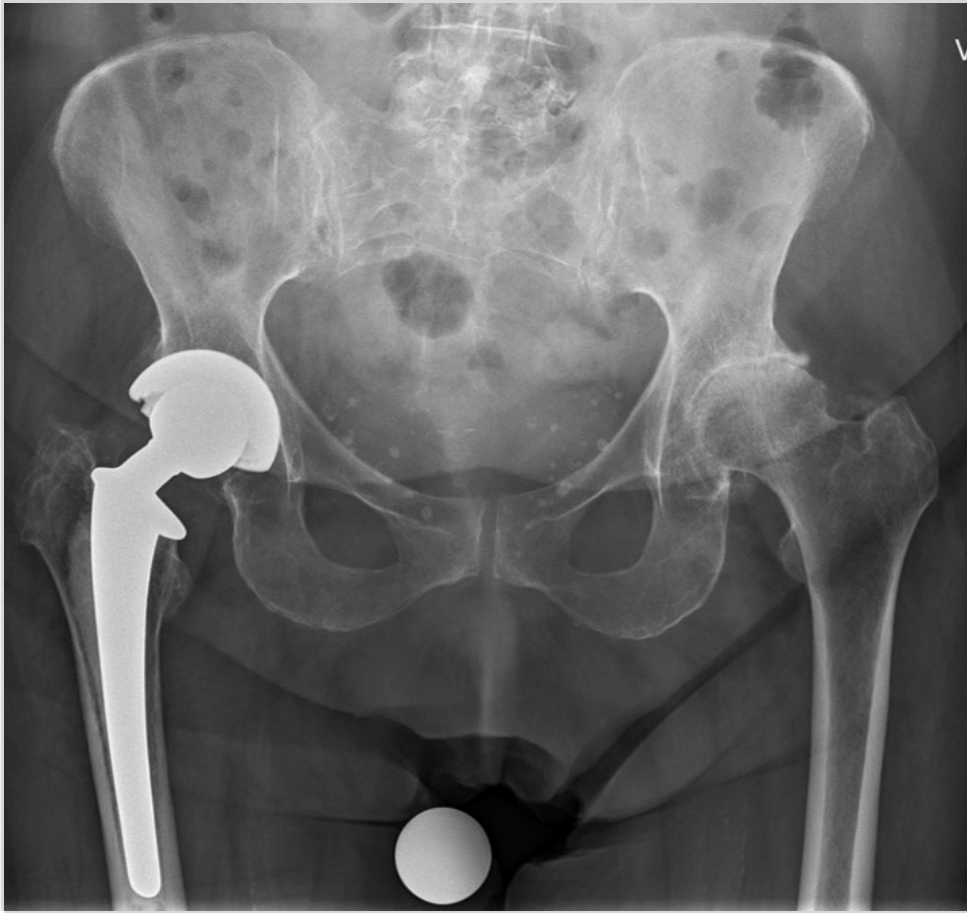- A X** Han bør ikke få cellegift på grunn av redusert allmenntilstand
I denne historien er det naturlig å tenke at cellegiften ikke hjelper, og at pasientens kreftsykdom påvirker allmenntilstanden i negativ retning. Man bør da avslutte videre cellegiftbehandling da han har en aggressiv krefttype med lav sannsynlighet for effekt av cellegift, og man bør heller tilby lindrende behandling.
- B** Pasienten bør få antibiotika og cellegift
- C** Han bør få cellegift som planlagt
- D** Pasienten bør settes opp til cellegift etter 1 uke, uten ny vurdering

0000283908515e6419

101

94 år gammel kvinne kommer til skadelegevakt etter fall noen dager før. Mye smerter i venstre hofta og lår etter dette. Hun forflytter seg til vanlig med rullator, men har ikke klart å reise seg opp til stående stilling med rullatoren. Ved undersøkelsen er det lettgradige kompresjonssmerter venstre side av bekkenet. Ved passive abduksjon får hun smerter, ellers normale passive bevegelser uten smerter.

Hva viser røntgenbildene?



- A Fractura colli femoris
 - B Bekkenfraktur
 - C X** Arthrose
Redusert leddspalte, subchondral sclerose og påleiringer venstre hofte. Ingen brudd.
 - D Osteoporose
-

0000263908515e6419

102

En 5-åring kommer på fastlegekontoret med sine foreldre som er bekymret fordi barnet går med inntåing og har en viss snubletendens under løping og lek. Du finner at begge ekstremitetene (både føtter og knær) vender noe innover ved gange.

Hvilken informasjon bør foreldrene få om innovertåing?

- A Dette skyldes vanligvis innoverrotert legg, bør korrigeres med kirurgi
Tibiatorsjon oppdages når barnet er yngre (begynner å gå). Kneskjellet vil ikke peke innover. Dette skal ikke opereres, men normaliseres før 4-5 års alder.
 - B Dette skyldes oftest ikke en abnormalitet i skjelettet, men er funksjonelt betinget. Barnet bør veiledes og trenes av fysioterapeut med spesialkompetanse
Feil svar.
 - C Dette skyldes vanligvis en feilvinkling i for-/mellomfoten, bør korrigeres kirurgisk slik at barnet skal få normal gange
Dette kan være årsak til innovertåing hos mindre barn, men da peker kneskjellet rett frem. Dette korrigeres i regelen spontant før fylte 2 år, opereres ikke.
 - D X** Dette normaliseres oftest før barnet er 10-12.
Riktig svar. Andre årsaker lengre distalt i ekstremiteten (se under) gir ikke innoverrotasjon av kneet.
-

0000263908515e6419

103

En frisk og aktiv 50-årig mann har smerter medialt i venstre kne ved turgåing i fjellet. Intet traume, ikke låsninger og ikke smerter i hvile. MR viser en degenerativ ruptur i mediale menisk og lettere degenerative bruskforandringer.

Hvordan bør dette håndteres fra fastlegekontoret?

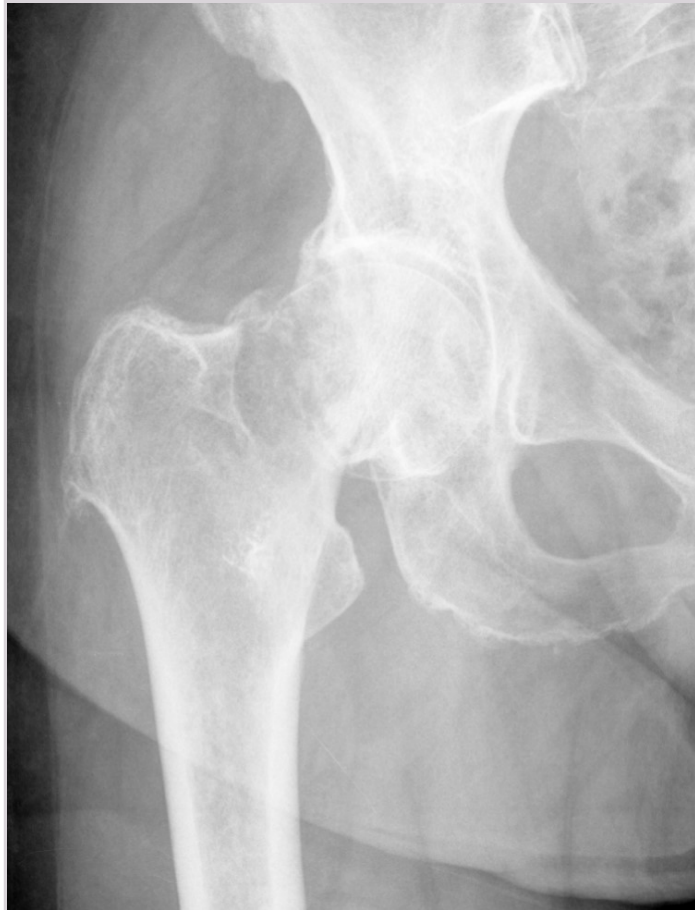- A Han bør henvises til ortoped med tanke på installasjon av hyaluronsyre i kneet
Dette kan være aktuelt hos de med etablert artrose, men ikke som initialbehandling.
 - B Han bør henvises til ortoped for vurdering av med tanke på artroskopisk meniskreseksjon
Degenerative meniskrupturer skal behandles konservativt, i hvertfall i fravær av låsninger/ opphakninger.
 - C X** Han bør behandles med ekspektans, tilpasning av aktivitetsnivået og evt. analgetika (NSAIDs eller paracetamol)
Degenerativ meniskruptur skal ikke opereres, og symptomer som skyldes rupturen vil oftest gå over i løpet av måneder.
 - D Han bør henvises til ortoped med tanke på protese kirurgi
Lett bruskdegenerasjon er ikke indikasjon for protese kirurgi, og er normalt hos folk over 40.
-

0000263908515e6419

104

En 72-årig kvinne har falt fra egen høyde og landet på høyre hofte. Hun klarte ikke å komme seg opp for egen hjelp, men fikk ringt 113 og ble hentet med ambulanse. Hun har fått 5 + 2,5 mg morfin for å kunne flyttes over på bære og under transport. Fra tidligere har hun hypertensjon og diabetes mellitus type 2. Ved undersøkelse har hun vondt i høyre hofte og klarer ikke å bevege den. Det er ingen større forkortning av høyre bein, men det er utadrotert sammenliknet med venstre. Distal nevrovaskulær status er normal.

Hva slags skade er mest sannsynlig ut i fra klinikk og røntgenfunn?

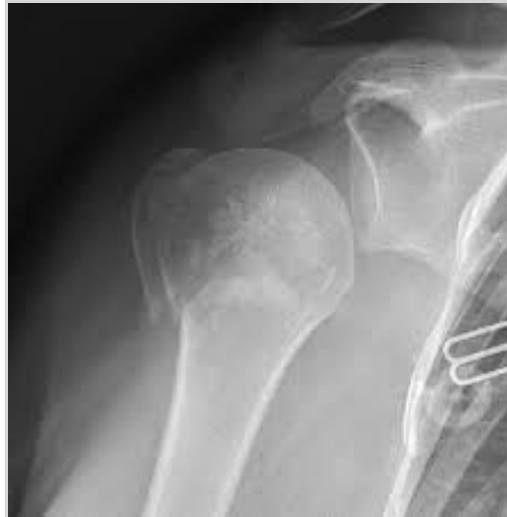

- A Femur skafffraktur
Røntgen viser brudd i lårhals
- B X** Lårhalsbrudd
Røntgen viser brudd i lårhals.
- C Pertrochantærfraktur
Røntgen viser brudd i lårhals, men en pertrochantærfraktur kan ha ganske lik klinikk så her må en belage seg på røntgen for endelig diagnostikk.
- D Fraktur i ramus inferior
Røntgen viser brudd i lårhals.

0000203908515e419

105

En 60 år gammel kvinne oppsøker legevakten med store smerter i høyre skulderregion etter fall mot skulderen. Røntgen viser et moderat dislosert brudd i øvre humerusende.
Hva er riktig behandling?



- A Operativ behandling dersom det er instabilitet ved testing i gjennomlysning
Udisloserte brudd er stabile, så testing er ikke nødvendig, og vil innebære unødvendig lidelse for pasienten.
- B X** Konservativ behandling med immobilisering i et par uker til smertene tillater bevegelsestrening av skulderen
Resultatet med ikke-operativ behandling er minst like godt som med operasjon på de relativt udisloserte bruddene.
- C Operativ behandling med åpen reposisjon og intern fiksasjon (plate/skruer) dersom det ikke er kontraindikasjoner mot kirurgi
Lite eller moderat disloerte brudd behandles konservativt.
- D Operativ behandling med hemiprotese i skulderleddet
Bruddene gror godt, og protesekirurgi er forbeholdt de styggeste, mest disloserte bruddene. Dette bruddet er udislosert.

0000283908515e6419

106

63 år gammel tidligere frisk gårdbruker har fått lyskesmerter høyre side siste halvår. Ibux (NSAID) hjelper noe. Ved undersøkelse finner du nedsatt fleksjon til 100° (venstre side 120°) og smerter ved samtidig rotasjon. Han jobber fullt. Du tar SR og CRP på legekantoret.

Hva er mest korrekt videre håndtering?

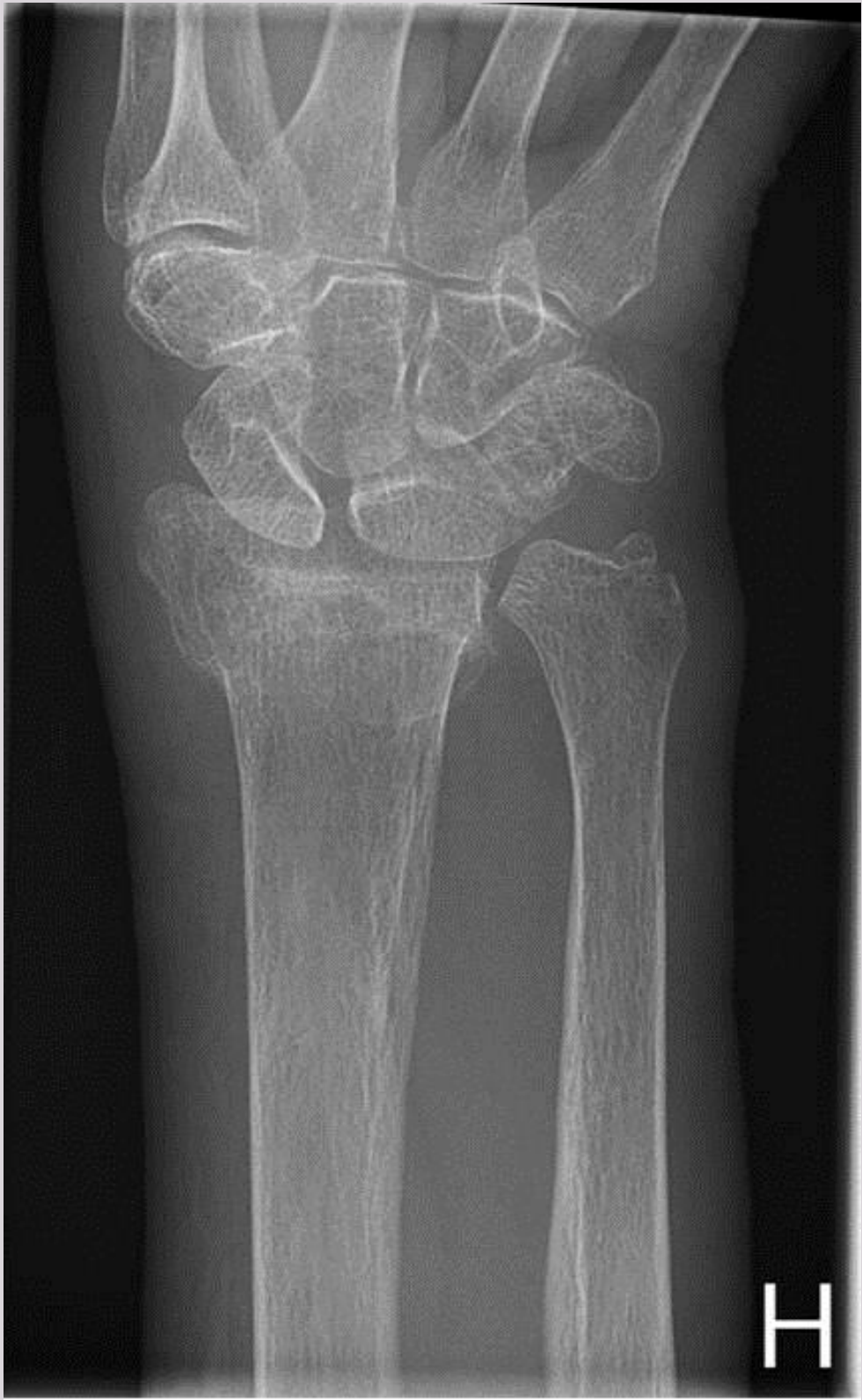- A Rekontakt hvis plagene består
Pasienten har sannsynlig artrose og plagene vil høyst sannsynlig ikke avta.
- B Henvise til MR av bekken/hofte
Diagnosen artrose (som er sannsynlig diagnose hos denne pasient) stilles ved røntgen og normale blodprøver. MR brukes ikke rutinemessig i primærdiagnostikk av artrose.
- C Henvise til fysioterapeut
Pasienten har sannsynlig artrose og diagnosen bør bekreftes for å kunne starte riktig behandling.
- D X** Henvise til røntgen av bekken/hofte
Diagnosen artrose (som er sannsynlig diagnose hos denne pasient) stilles ved røntgen og normale blodprøver.

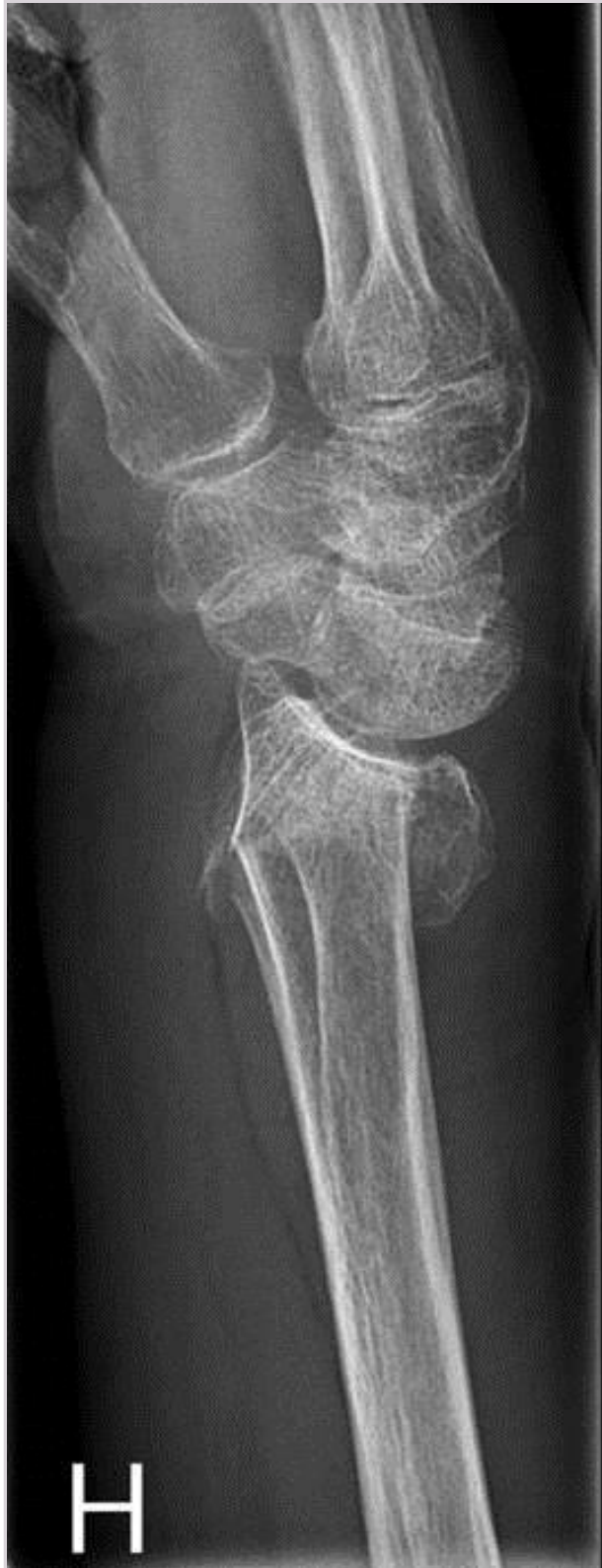0000283908515e6419

107

76 år gammel kvinne faller på isen og tar seg for, betydelige smerter i håndleddregionen.

Hva viser bildene?





- A Osteoporose uten skade
- B X** Distal radiusfraktur med feilstilling
- Riktig svar.*
- C Scafoïd fraktur i god stilling
- D Arthrose i håndrotsknoklene

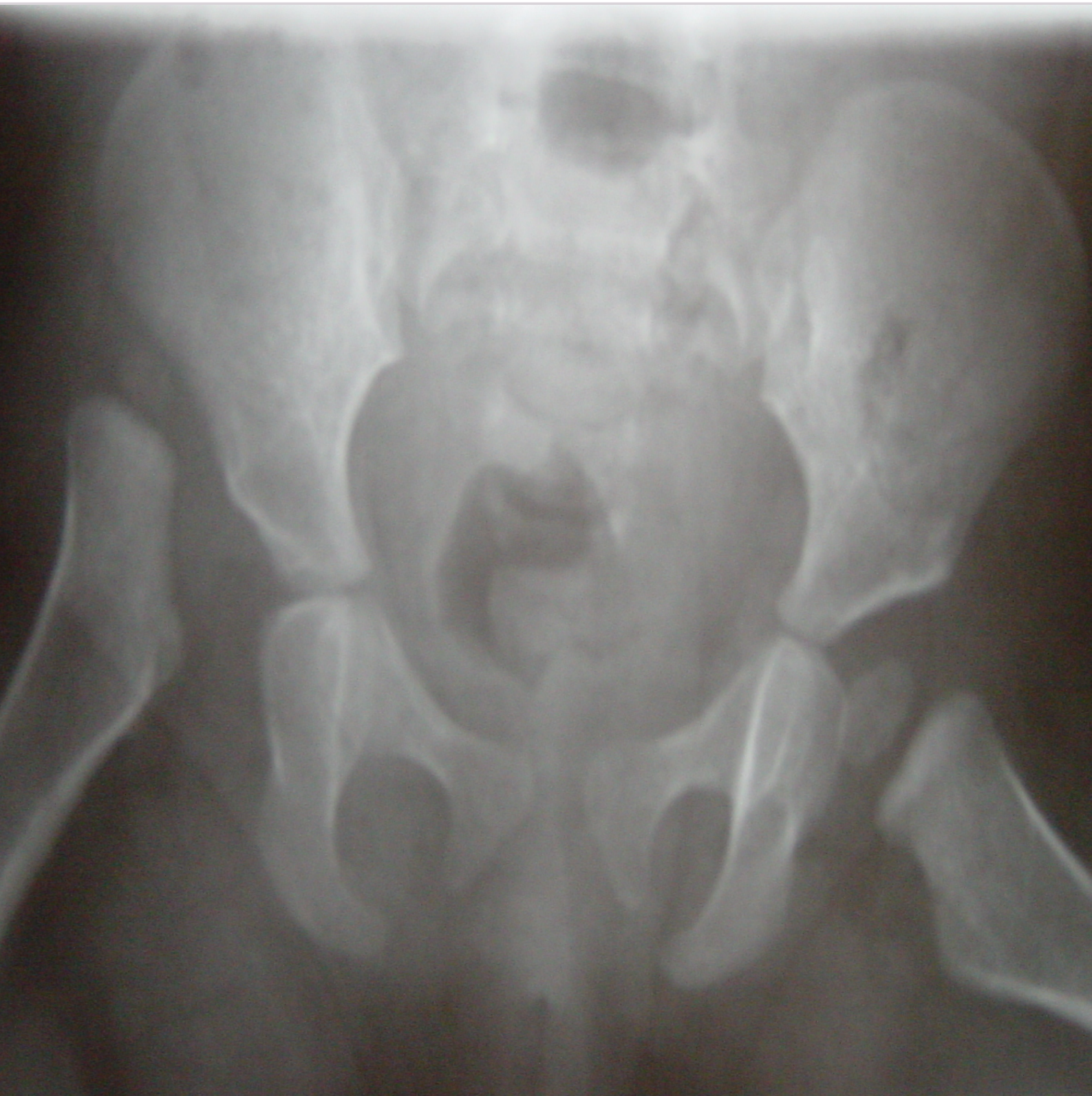0000203908515e6419

108

En 2 år gammel jente begynte å gå for 6 måneder siden. Hun halter og går på en spesiell måte, men liker å gå og er veldig aktiv.

Ved undersøkelse finner du at det høyre beinet er litt kort, og at bevegelsene i høyre hofte ikke er normale. Du rekvirerer røntgen av bekken og hofteledd – se bilde.

Hva er beste videre behandling av denne jenten?



- A X** Åpen reposisjon etterfulgt av gips i 6-8 uker
Luksasjonen er høy og har stått lenge. Lukket reposisjon er relativt vanskelig og vil medføre stor risiko for avaskulær nekrose av caput femoris. Reposisjonen skal gjøres åpen. Strekk brukes evt bare i kortere tid før åpen reposisjon. Observasjon er helt feil da spontan bedring ikke forekommer.
- B** Observasjon og kun behandling ved økende rygg- og hoftesmerter
Luksasjonen er høy og har stått lenge. Lukket reposisjon er relativt vanskelig og vil medføre stor risiko for avaskulær nekrose av caput femoris. Reposisjonen skal gjøres åpen. Strekk brukes evt bare i kortere tid før åpen reposisjon. Observasjon er helt feil da spontan bedring ikke forekommer.
- C** Lukket reposisjon i narkose etterfulgt av gips i 12 uker
Luksasjonen er høy og har stått lenge. Lukket reposisjon er relativt vanskelig og vil medføre stor risiko for avaskulær nekrose av caput femoris. Reposisjonen skal gjøres åpen. Strekk brukes evt bare i kortere tid før åpen reposisjon. Observasjon er helt feil da spontan bedring ikke forekommer.
- D** Strekkbehandling etterfulgt av gips i 12 uker
Luksasjonen er høy og har stått lenge. Lukket reposisjon er relativt vanskelig og vil medføre stor risiko for avaskulær nekrose av caput femoris. Reposisjonen skal gjøres åpen. Strekk brukes evt bare i kortere tid før åpen reposisjon. Observasjon er helt feil da spontan bedring ikke forekommer.
-

0000203908515e6419

109

En 64 år gammel kvinne ble for 17 dager siden operert med kneprotese for artrose. Hun reinnlegges med økende smerter. Stingene ble tatt for 3 dager siden. Du finner et rødt område rundt arret distalt, noen få gule flekker i bandasjen, og hun klarer maksimalt 60° fleksjon i opererte kne.

Hva er de riktige tiltakene?

- A** Tappe kneet og sende leddvæske til bakteriologisk undersøkelse
Feil. Hvis CRP er høy (også hvite) er tapping av kneet indisert og leddvæske kan sendes til dyrkning og resistensbestemmelse av mikrobe. Antibiotika er indisert hos pasienter med høy CRP, men startes først etter at leddvæske er tappet for mikrobiologisk undersøkelse. Tapping av kneet og antibiotika er ikke indisert hvis CRP er lav, da kan man se det an. Symptomene kan da være en reaksjon på suturfjerning med overfladisk inflammasjon.
- B** Settes på Ekvacillin (antibiotika) og utskrives til hjemmet
Feil. Hvis CRP er høy (også hvite) er tapping av kneet indisert og leddvæske kan sendes til dyrkning og resistensbestemmelse av mikrobe. Antibiotika er indisert hos pasienter med høy CRP, men startes først etter at leddvæske er tappet for mikrobiologisk undersøkelse. Tapping av kneet og antibiotika er ikke indisert hvis CRP er lav, da kan man se det an. Symptomene kan da være en reaksjon på suturfjerning med overfladisk inflammasjon.
- C** Ta MR for å vurdere om det er infeksjon
Feil. Hvis CRP er høy (også hvite) er tapping av kneet indisert og leddvæske kan sendes til dyrkning og resistensbestemmelse av mikrobe. Antibiotika er indisert hos pasienter med høy CRP, men startes først etter at leddvæske er tappet for mikrobiologisk undersøkelse. Tapping av kneet og antibiotika er ikke indisert hvis CRP er lav, da kan man se det an. Symptomene kan da være en reaksjon på suturfjerning med overfladisk inflammasjon. MR er en upålitelig undersøkelse m.h.p. tidlig postoperativ infeksjon.
- D X** Ta blodprøver (hvite blodlegemer og CRP) og avvent prøvesvar før videre tiltak
Riktig. Hvis CRP er høy (også hvite) er tapping av kneet indisert og leddvæske kan sendes til dyrkning og resistensbestemmelse av mikrobe. Antibiotika er indisert hos pasienter med høy CRP, men startes først etter at leddvæske er tappet for mikrobiologisk undersøkelse. Tapping av kneet og antibiotika er ikke indisert hvis CRP er lav, da kan man se det an. Symptomene kan da være en reaksjon på suturfjerning med overfladisk inflammasjon.
-

0000203908515e6419

110

En ung mor kommer med sin 4 uker gamle gutt til helsestasjonen hvor du arbeider som ny lege. Barnet ble født til termin, normal fødselsvekt, APGAR 9-10. Han var ikterisk på barselavdelingen og har vært ikterisk siden. Bilirubin ble målt før utskrivelse, og han hadde da ikke behov for fototerapi. Moren synes at gutten er mindre gul i huden nå enn han var for to uker siden, men han har fortsatt lett gulfarget sklera. Det er ingen tegn til mistriksel, han spiser bra (ammes) og legger på seg vekt som forventet.

Hva er beste tiltak?

- A Gi moren råd om gi morsmelkerstatning som tillegg til ammingen
- B Gi moren råd om å stanse ammingen og skifte til morsmelkerstatning
- C Berolige mor med at barnet trives, spiser bra, legger på seg, og at gulsotten gradvis vil forsvinne
- D X** Måle total og konjugert bilirubin

ESPGHAN recommends: "Any formula-fed infant noted to be jaundiced after 2 weeks of age should be evaluated for cholestasis with measurement of total and conjugated (direct) serum bilirubin (1A). Depending upon local practice, a breast-fed baby that appears otherwise well may be followed clinically until 3 weeks of age, at which time, if appearing icteric, the baby should then undergo serum evaluation of total and conjugated (direct) serum bilirubin."
Ref: Fawaz et al. Guideline for the Evaluation of Cholestatic Jaundice in Infants: Joint Recommendations of the North American Society for Pediatric Gastroenterology, Hepatology, and Nutrition and the European Society for Pediatric Gastroenterology, Hepatology, and 2020SNutrition. J Pediatr Gastroenterol Nutr. 2017 Jan;64(1):154-168.

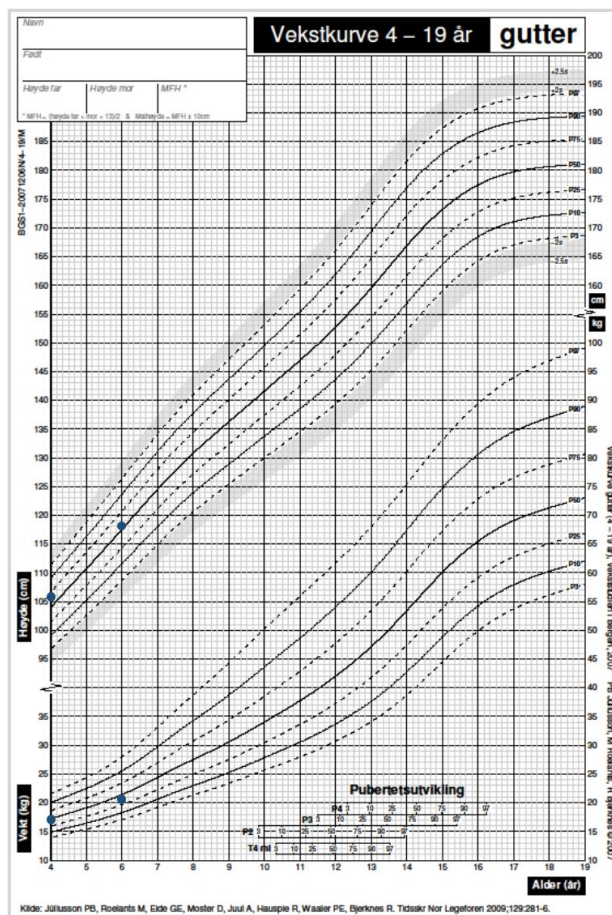
0000263908515e6419

111

En mor kommer til deg som fastlege med sin 8 år gamle sønn, fordi hun synes at han er så tynn. Helt siden han var liten har han bare "pirket i maten". Han tålte ikke kumelk som spedbarn, men er ellers frisk. Gutten er flink på skolen og deltar i organisert håndball og langrennstrening. Mor sier at han bare liker pizza og burgere og at han nekter å spise f. eks. grønnsaker og fisk. Hun bekymrer seg for at han ikke får god nok ernæring og gir ham en vitaminpille med mineraler hver dag. Hans naturlige funksjoner er uten anmerking. Ved undersøkelse finner du langs venstre sternalrand en systolisk bilyd (grad 2/6) som svekkes i sittende stilling, og for øvrig normalt funn i status. Dagens høydemål er 133 cm og vekten 25 kg.

Mor ønsker at gutten blir utredet.

Hvilket av følgende handlingsalternativ er best?



- A Henvisning til barnekardiologisk vurdering
- B Henvisning til barnegastroenterologisk vurdering
- C Henvisning til barneallergologisk vurdering
- D X** Beroligende beskjed om at alle funn er normale

Gutten er asymptomatisk med godt funksjonsnivå, og vekstkurven står i kontrast til morens beskrivelse av hans ernæringsinntak. Bilyden har helt typiske fysiologiske karakteristika (Still's murmur). Ingenting i anamnesen eller funnene gir grunn til spesialisthenvisning. Dette er en vanlig situasjon som løses best med grundig informasjon og god dialog.

0000283908515e6419

112

I din jobb som fastlege har du en ett år gammel tidligere frisk jente på kontoret som den siste uken har hatt svingende feber og vært noe slapp. Hun har hatt hoste og vært neseforkjølet, nedsatt matlyst. Normal avføring og vannlating. Hadde også en episode med neseblødning for en uke siden som gikk fort over.

Ved undersøkelse er hun litt bleik, hun er i god allmenntilstand, afebril. Lett hoste. Enkelte palpable lymfeknuter på halsen med største diameter ca 8-10 mm. Noe rød i svelget, normalt over hjerte, lunger og abdomen. Ingen hevelse over ankler/legger/knær. Blodprøver viser følgende verdier:

Prøve	Verdi	Ref. område
Hb	8,9 g/dL	10,5-13,1 g/dL
MCV	79 fL	75-87 fL
MCH	28,8 pg	23,9-34,1 pg
Tot. leukocytter	10,0 x 10E9/L	4,0-14,0 x 10E9/L
Granulocytter	0,5 x 10E9/L	1,5-7,5 x 10E9/L
Trombocytter	200 x 10E9/L	145-390 x 10E9/L
CRP	20 mg/L	< 5 mg/L
Kreatinin	30 µmol/L	23-37 µmol/L

Hva er den mest sannsynlige forklaringen på blodprøvesvarene?

- A** Akutt leukemi
Lite sannsynlig. Klare symptomer og tegn på luftveisinfeksjon med sekundær forbigående nøytropeni. Normale trombocytter taler mot leukemi. Granulocytter bør kontrollere etter ca. en ukes tid.
- B X** Sekundær forbigående nøytropeni
Riktig svar. Ikke uvanlig hos små barn. Av og til knyttet til spesielle virus, f.eks. influensa. Granulocytter bør kontrollere etter ca. en ukes tid.
- C** Lymfom
Det er angitt glandler kun på collum, noe som er vanlig hos barn. Man må sjekke for glandler i andre gebeter. Lymfom kan ikke 100% utelukkes, men er lite sannsynlig. Granulocytter bør kontrolleres etter ca. 1 uke. Glandlene kan kontrolleres etter 2-3 uker hvis ikke foreldrene åpenbart mener de går fint tilbake. Ved vedvarende glandelsvulst som eventuelt øker i størrelse bør det gjøres ultralyd og vurderes henvisning til pediater.
- D** Jernmangelanemi
Klare tegn på luftveisinfeksjon som kan gi en moderat normokrom, normocytær anemi. Jernmangel gir en hypokrom, mikrocytær anemi. Ferritin er ikke oppgitt. Husk at ferritin også er en akutt fase markør og kan ikke brukes som mål på jernlager ved akutt fase.

0000263908515e6419

113

Tidligere frisk jente, 12 år, kommer til legevakten fordi hun siden i går har hatt et kløende utslett på det meste av kroppen.

Ved undersøkelse er hun våken, puster med respirasjonsfrekvens 18 per minutt, har regelmessig puls 80 per minutt, blodtrykk 112/78 mmHg, temperatur 37,1°C. Det er normale funn ved inspeksjon i munnhule og svelg og normal respirasjonslyd ved auskultasjon av lungene. Spredt på hele kroppen ser du rødt, vablete utslett.

Hva er det første som bør gjøres nå?

- A** Gi henne adrenalin intramuskulært
- B** Gi henne hydrokortison peroralt
- C** Gi henne hydrokortison intravenøst
- D X** Gi henne antihistamin peroralt
Urticarielt utslett uten symptomer eller tegn fra andre organsystemer er ikke anafylaksi og trenger ikke behandling utover antihistamin peroralt.

0000263908515e6419

114

Du blir som fastlege kontaktet på telefon av datteren til en kvinne på 79 år. Pasienten beskrives som fysisk sprek, men datteren forteller at familien har merket at pasienten har blitt noe mer glemsom det siste året. Hun har likevel klart seg fint i egen leilighet med noe mer støtte fra familie og hjemmetjenesten. Datteren forteller nå at det har skjedd en endring de siste 2-3 dagene, med økende nattlig uro og forvirring. De opplever også at hun ser ting som ikke finnes.

Hva er korrekt vurdering?

- A Tilstanden minner mer om abstinensreaksjon som kommer etter langvarig inntak av alkohol, og det er viktig å spørre om alkoholbruk
Ikke feil å spørre om alkoholbruk, men det er ikke den mest nærliggende vurderingen.
- B X** Du mistenker akutt delir selv om endringen har gått over flere dager
Beskrivelsen er mest forenlig med akutt delir, og dette må utelukkes før andre muligheter vurderes.
- C Du mistenker demens, hvor det kan inntreffe brå endring når pasienten har brukt opp sin mentale reservekapasitet
Dette er også en mulighet, men den kognitive svikten beskrives ikke som betydelig. Akutt delir må utelukkes før evt demensutredning.
- D Du mistenker Lewi Body Demens, fordi det har vært utvikling av kognitiv svikt over tid og raskt innsettende synshallusinasjoner er vanlig
Dette er en mulighet, men den kognitive svikten beskrives ikke som betydelig og heller ikke som åpenbart svingende. Hun er også fysisk sprek, og det framgår ikke typiske symptomer på Lewi Body Demens (stivhet, treghet).

0000283908515e6419

115

En 21 år gammel rørlegger du har vært fastlege for siden han var baby har de siste 2-3 årene kommet til deg som fastlege for ulike kroppslige fenomener han har ønsket undersøkt. Han er utredet ved nevrologisk avdeling for svakhetsfølelse i armer og bein og en diffus svimmelhet og opplevelse av at verden rundt flyter inn i hodet hans - alt uten avvikende funn. Han har tidligere hatt en periode med utypiske spiseforstyrrelser og har snakket med deg om at han er usikker på om han kan være transperson. Du har lagt merke til at han disse siste 2 -3 årene har mistet mimikk, er alvorlig, fremstår endret i blikkontakt og er mere "stirrende og fjern". Hans mor har nå kontaktet deg fordi han har isolert seg og ikke har noen kontakt med venner og ikke steller leiligheten sin; det begynner å lukte rundt ham. Dette har pågått et års tid.

Hva er mest sannsynlige alvorlige diagnose du nå må undersøke?

- A Depresjon
Har vart over mer enn 2 år og med noen endrede kroppsopplevelser, schizofreni mer alvorlig og sannsynlig.
- B Parkinson sykdom
Opphør av ansiktsmimikk og nedsatt stemningsleie men ingen andre indikasjoner på det, og veldig atypisk alder.
- C Rusproblematikk
Ikke noe om rus er angitt, det er andre tegn på annen alvorlig grunnsykdom.
- D X** Schizofreni
Typiske debutalder, prodromalsymptomer med endrede og mulig bisarre kroppssensasjoner, endret kontak.

0000283908515e6419

116

En 46 år gammel mann med kjent bipolar lidelse oppsøker deg som fastlege sammen med sin kone. Han har tidligere hatt tre lengre perioder med mani, og etter disse har han slitt med depresjon. Siste episode var for fem år siden, han var da innlagt i fire uker. Han har tidligere hatt god effekt av stemningsstabiliserende medikasjon, men har de siste to årene ikke brukt faste medisiner. Han beskriver nå redusert søvnbehov, og ifølge kona er han økende irritabel. Han er i full jobb og har problemer med å konsentrere seg. Han ber om råd for håndtering av situasjonen.

Hva er den beste tilnærmingen på det nåværende tidspunktet?

- A Henvise til almenpsykiatrisk poliklinikk
Behandling på laveste effektive nivå bør forsøkes først, eventuelt i samarbeid med spesialist.
- B X** Sikre søvn og starte opp med stemningsstabiliserende medikasjon
Dette er den mest korrekte tilnærmingen på det nåværende tidspunkt. Søvn er essensielt, og kan, sammen med stemningsstabiliserende, kunne kupere manitvilling. Behandling på laveste nivå bør forsøkes før innleggelse. samarbeid med spesialist er vitkgi grunnet tidligere langvarig skydomsperiode.
- C Sykmelde pasienten og sette opp ny time om få dager
Ikke tilstrekkelig.
- D Legge pasienten inn på akuttpost for å sikre at situasjonen ikke forverres
Behandling uten innleggelse bør forsøkes først.

0000283908515e6419

117

Du arbeider på et allmennlegekontor og treffer der en 40 år gammel kvinne som har en klar depressiv lidelse og er i behov av medikamentell behandling. Hun har også mye angstsymptomer, inkludert panikkanfall.

Hva er beste medikamentelle behandling?

- A Diazepam (benzodiazepin)
Ikke effekt på depresjon.
- B Quetiapin (diazepin)
Ikke et rimelig valg ved en upsykotisk depresjon.
- C X** Escitalopram (SSRI)
God effekt, også på angst, relativt lite bivirkninger.
- D Amitriptylin (ikke-selektiv monoaminreopptakshemmer)
Mer bivirkninger enn escitalopram.

0000283908515e6419

118

Du arbeider som LIS1 ved en psykiatrisk poliklinikk og skal vurdere en 45 år gammel kvinne i forhold til akutt innleggelse. Hun er klart deprimert, har en vanskelig hjemmesituasjon og har vært sykmeldt den siste måneden.

Hvilke ytterligere depresjonstegn vil tale for akutt innleggelse?

- A Uttalt trøtthet
Ikke spesielt viktig i denne situasjonen.
- B Tanker omkring døden
Vanlig ved depresjon, ikke like viktig som håpløshet.
- C Tap av vekt
Viktig, men ikke like viktig som håpløshet.
- D X** Følelse av håpløshet
Viktig for å vurdere risiko for suicid.

0000283908515e6419

119

En 60 år gammel kvinne med kjent bipolar sykdom er blitt innlagt med depresjon. Hun har brukt litium gjennom de siste 20 årene, serumnivå til vanlig 0,5 - 0,6 mmol/L (ref 0,5 - 1,0). Kontroll av serumnivå viser nå 1,0. Hun er en del plaget med kvalme. Fastlegen hennes har satt henne på lisinopril (ACE-hemmer) for 4 uker siden med bakgrunn i hypertensjon.

Hva bør gjøres med hennes medikasjon?

- A X** Redusere litiumdosen, men også vurdere alternativ behandling for blodtrykket
Lisinopril vil kunne gi retensjon av litium med økt serumnivå, men depresjon kan også være en bivirkning til lisinopril.
- B** Fortsette med uendret litiumdose, men erstatte lisinopril med hydroklortiazid
Hydroklortiazid vil også kunne gi litiumretensjon.
- C** Seponere litium i løpet av to uker og fortsette med lisinopril
Risiko for ny bipolar episode.
- D** Avvente, fortsette med undret medikasjon og ta ny bestemmelse av serum litium.
Risiko for økende bivirkninger av litium.

0000263908515e6419

120

En 38 år gammel mannlig bygningsarbeider kommer til legevakten fulgt av 2 kolleger. Når du ser ham ligger han på båre og virker fortvilet og svarer ikke ordentlig på tiltale. Han puster anspent og raskt. Kollegen forteller at han på formiddagen i dag etter å ha lest en melding fra kona kollapse. Det er tatt EKG og blodtrykk som er normalt. Når du forteller ham at det ikke er noe galt med hjertet begynner han å snakke. Du konkluderer med at det er et kraftig angstanfall. Han er livredd og ønsker innleggelser.

Hva er riktig håndtering nå?

- A** Starte med sertralin (et SSRI) og be ham oppsøke fastlege.
Man starter ikke SSRI på legevakt, og hvis det er et isolert angstanfall behøver pasienten neppe snakke med fastlege. Dette er sånt som folk opplever.
- B** Skrive innleggelsesskriv til psykiatrisk avdeling og melde ham dit
Angstanfall skal ikke legges inn.
- C X** Forklare hva angst er og sende ham hjem
Ja, det er mest riktig i dette tilfellet
- D** Skrive innleggelsesskriv til medisinsk avdeling og melde ham til akuttmottaket
Det foreligger ingen indikasjon på at noe er galt med hjertet.

0000263908515e6419

121

En 33 år gammel kvinne er nå alvorlig deprimert og sover ikke mer enn 2 timer i døgnet, men er ikke psykotisk eller suicidal. Hun hadde som 24-åring en periode på to måneder der hun brukte en arv på 3 millioner kroner på å reise rundt i et afrikansk land og dele ut penger i ulike landsbyer. Hun sov ikke og hun giftet seg med ikke mindre enn 3 ulike menn. Etter dette har hun studert litteratur, men er forsinket i studiene på grunn av gjentatte depresjoner.

Hva er riktigste medisin å starte nå for å behandle depresjonen?

- A** Lamotrigin (antiepileptikum)
Kommer lengre ned på lista, tar lang tid før man kommer opp i terapeutisk dose. Ikke aktuell løsning akutt nå.
- B** Selektiv serotonin reopptakshemmer (SSRI)
Veldig feil - hun har bipolar lidelse og kan på SSRI alene forventes gå opp i mani.
- C** Benzodiazepiner
Trolig nyttig som støttemedisin nå, men er ikke behandlingsmedisin.
- D X** Quetiapin (diazepin)
Førstevalg ved bipolar depresjon og særlig ved søvnmangel.

0000263908515e6419

122

En 21 år gammel mannlig ingeniørstudent er henvist til ambulant akutteam på psykiatrisk poliklinikk etter at han en natt sto på taket på et 5 etasjer høyt byggeprosjekt under oppføring og ville hoppe. Han hadde sendt melding på instagram til en venninne og sagt farvel og fortalt hva han ville gjøre. Venninnen kontaktet politiet som rykket ut og fikk ham ned og til legevakt.

På legevakten fremsto han uten tegn på depresjon, realitetbrist, mani eller annen åpenbar alvorlig psykopatologi. Han var fullt orientert for tid og sted, men hadde en promille på 0,2. Han sa han alltid hadde et sug etter å dø. Legevakten sendte han hjem med avtale om time på ambulant akutteam på psykiatrisk poliklinikk dagen etter. På poliklinikken forteller han at han har stått på mange bruer og tak over flere år med plan om å hoppe, men han pleier varsle venner. Han bekrefter konstant indre tomhet og at andre ikke forstår ham. Han kan ikke love å ikke skade seg i fremtiden. Han fremstår ikke deprimeret og gjør tydelig rede for seg selv og sine symptomer og plager. Han fremstår relativt ubesværet. Studieprogresjon skal være normal.

Hva er mest sannsynlige diagnose?

- A Kronisk depresjon med suicidalitet
Nei, det er ikke beskrevet symptomer på depresjon.
- B X** Emosjonelt ustabil personlighetsforstyrrelse
Typisk vedvarende, uhensiktsmessige rop om hjelp for vedvarende lidelse. Greier seg ellers ganske fint. Bekrefter indre tomhet.
- C Alkoholavhengighet
Alkoholinntak som den aktuelle kvelden kan redusere impulskontrollen hos personlighetsforstyrrelser ytterligere, men det er ikke ellers indikasjon på dette. Bildet passer bedre med noe annet.
- D Schizofreni
Nei, det er ingen åpenbare schizofrenitegn verken i klinikk eller anamnese.

0000283908515e6419

123

En kvinne på 25 år kommer til fastlegen. Hun har siste året fått økende smerter i hender, håndledd, armer, skuldre, nakke, korsrygg, legger og ankler. Ikke sett noen leddhevelser. Hun føler seg sliten og har problemer med å konsentrere seg på jobben. Normale inflammasjonsmarkører.

Hva er det beste fastlegen bør gjøre videre?

- A Ta anti-CCP, Revmatoid faktor og ANA, og starte med NSAID
Feil svar. Det er fint å kartlegge med blodprøver for immunologisk sykdom. Men med så omfattende leddsmerter, normale inflammasjonsmarkører, ingen leddhevelser, men slitenhet og konsentrasjonsproblemer, er fibromyalgi mest sannsynlige diagnose. Da har NSAID ingen effekt.
- B Ta anti-CCP, Revmatoid faktor og ANA, starte med NSAID og henvise pasienten til revmatolog
Feil svar. Det er fint å kartlegge med blodprøver for immunologisk sykdom. Men med så omfattende leddsmerter, normale inflammasjonsmarkører, ingen leddhevelser, men slitenhet og konsentrasjonsproblemer, er fibromyalgi mest sannsynlige diagnose. Da har NSAID ingen effekt. Det er ingen objektive forandringer (ledd, CRP/SR), og derfor ikke riktig å henvise til revmatolog. Det er fastlegen som bør diagnostisere fibromyalgi.
- C X** Kartlegge for ikke-inflammatoriske leddplager slik som fibromyalgi (ved bruk av pasient-skåreskjemaet for fibromyalgi), og vurdere om det er behov for videre utredning av leddsmerter
Riktig svar. Med denne sykehistorien er fibromyalgi mest sannsynlige diagnose. Dermed bør en benytte skåreskjemaet for avklaring av denne diagnosen.
- D Forsøke om en kur med prednisolon kan hjelpe på hennes plager
Feil svar. En skal ikke gi prednisolon-kur uten å ha en god grunn. Hos denne pasienten er det ingen objektive tegn på inflammasjon, og derfor ikke indikasjon for steroider.

0000283908515e6419

124

En papirløs migrant, kvinne 35 år med endelig avslag på søknad om asyl, har nylig fått påvist tuberkulose. Kvinnen forteller at hun ikke er i stand til å betale verken for medikamentene eller legehjelpen for denne sykdommen.

Hvilken helsehjelp har hun krav på og hvem skal betale for helsehjelpen?

- A Hun har rett til nødvendig smittevern hjelp, men må betale for utgiftene til dette selv
- B Hun har verken krav på smittevern hjelp fra det offentlige helsevesen eller dekning av utgifter
- C X** Pasienten har rett til nødvendig smittevern hjelp og full godtgjørelse av utgifter til legehjelp ved undersøkelse, behandling og kontroll

Riktig svar. Denne sykdommen er med på listen over «allmennfarlige smittsomme sykdommer». Folketrygden yter derfor full godtgjørelse av utgifter til legehjelp ved undersøkelse, behandling og kontroll.

Smittevernloven § 6-1. Rett til smittevern hjelp lyder slik:

Enhver har rett til nødvendig smittevern hjelp. Smittevern hjelp er å anse som en del av retten til nødvendige helse- og omsorgstjenester, jf. pasient- og brukerrettighetsloven § 2-1 a første og annet ledd og § 2-1 b første og annet ledd.

Den som etter en faglig vurdering anses å være i fare for å bli smittet med en allmennfarlig smittsom sykdom, har rett til nødvendig smittevern hjelp i form av vaksinasjon, informasjon og annen nødvendig forebyggende hjelp. En smittet person med en allmennfarlig smittsom sykdom har rett til nødvendig smittevern hjelp, herunder medisinsk vurdering og utredning (diagnostikk), behandling og pleie.

Forskrift om rett til helse- og omsorgstjenester til personer uten fast opphold i riket Forskrift om rett til helse- og omsorgstjenester til personer uten fast opphold i riket - Lovdata - <https://lovdata.no/dokument/SF/forskrift/2011-12-16-1255> §5 bokstav d understreker at nødvendig smittevern hjelp gjelder enhver som oppholder seg i riket.

§ 5. Rett til helsehjelp som ikke kan vente mv.

Alle personer som oppholder seg i riket, har rett til følgende helsehjelp etter pasient- og brukerrettighetsloven § 2-1 a andre ledd og § 2-1 b andre ledd første punktum:

a) helsehjelp som er helt nødvendig og ikke kan vente uten fare for nært forestående død, varig sterkt nedsatt funksjonstilstand, alvorlig skade eller sterke smerter. Dersom vedkommende er psykisk ustabil og utgjør en nærliggende og alvorlig fare for eget eller andres liv eller helse, har vedkommende uansett rett til psykisk helsevern

b) nødvendig helsehjelp før og etter fødsel

c) svangerskapsavbrudd etter bestemmelsene i abortloven

d) smittevern hjelp, jf. smittevernloven § 6-1

I smittevernveilederen til Folkehelseinstituttet (Lovverk og smittevern - FHI - <https://www.fhi.no/nettpub/smittevernveilederen/temakapitler/lovverk-og-smittevern/>) står det følgende om dekning av utgifter: «Folketrygden yter full godtgjørelse av utgifter til legehjelp ved undersøkelse, behandling og kontroll for allmennfarlige smittsomme sykdommer, dvs. pasienten skal ikke betale egenandel. Dette gjelder også ved smitteoppsporing, men ikke ved rutinemessige undersøkelser. I tillegg dekker folketrygden utgifter til viktigere legemidler (dvs. antiinfektiva til systemisk bruk) ved behandling og kjemoprofylakse, samt utgifter til immunisering etter spesielle indikasjoner.» Se forskrift Forskrift om stønad til dekning av utgifter til viktige legemidler mv.

(blåreseptforskriften) Forskrift om stønad til dekning av utgifter til viktige legemidler mv.

(blåreseptforskriften) - Lovdata - <https://lovdata.no/dokument/SF/forskrift/2007-06-28-814> og

Forskrift om stønad til dekning av utgifter til undersøkelse og behandling hos leger Forskrift om stønad til dekning av utgifter til undersøkelse og behandling hos leger - Lovdata - <https://lovdata.no/dokument/LTI/forskrift/2018-06-29-1153> .

Liste over allmennfarlige smittsomme sykdommer: <https://www.fhi.no/publ/informasjonsark/liste-over-allmennfarlige-smittsomme-sykdommer/> - <https://www.fhi.no/publ/informasjonsark/liste-over-allmennfarlige-smittsomme-sykdommer/>

- D Hun har ikke krav på smittevern hjelp, men kan få godtgjørelse for eventuell helsehjelp

0000203508515e419

125

En mann kommer inn på kontoret og ber om sykmelding. Mannens 7 år gamle sønn har nylig fått påvist epilepsi og mannen må være borte fra jobb i forbindelse med at han skal på et todagerskurs for foreldre til barn med epilepsi på sykehuset.

Hvordan håndteres hans ønske om sykemelding korrekt?

A X Han skal søke opplæringspenger

Det beste alternativet. En kan få opplæringspenger hvis en må være borte fra jobb mens en deltar i nødvendig opplæring fordi ens barn har en funksjonshemming eller langvarig sykdom. <https://www.nav.no/familie/sykdom-i-familien/nb/opplæringspenger> - <https://www.nav.no/familie/sykdom-i-familien/nb/opplæringspenger>

I Folketrygdloven §8-4 listes unntakene fra kravet om arbeidsuførhet som klart skyldes nedsatt funksjon grunnet egen sykdom eller skade. Opplæring av far inngår ikke i disse unntakene, og stønaden med opplæringspenger er ment for en problemstilling som dette.

B Han skal sykemeldes jfr. unntakene i Folketrygdloven §8-4

C Han skal ut ta egenmeldingsdager

D Han skal bruke omsorgsdager

0000203908515e6419

126

En 35 år gammel mann jobber på kontor og kommer til deg som fastlege på en mandag. Han har tatt ut egenmelding på fredagen før fordi han følte seg forkjølet. Bedriften han jobber for har en ordning med 3 egenmeldingsdager ved sykdom. Han har i dag feber, hodepine og føler seg slapp.

Hvordan håndteres hans ønske om sykemelding korrekt?

A Han skal bruke egenmelding to dager til

B Han får avventende sykmelding f.o.m onsdag

C X Han sykemeldes 100% f.o.m mandag

Det beste alternativet. Etter folketrygdlovens bestemmelser kan egenmelding brukes for opptil tre kalenderdager om gangen og opptil fire ganger i løpet av ett år.

I dette tilfellet blir det dagene fredag-lørdag-søndag. Etter dette kan arbeidsgiver kreve sykmelding dersom en er borte fra jobb. De dagene som er brukt som egenmeldingsdager før sykmeldingsperioden telles som brukte egenmeldingsdager.

Les mer om egenmelding her: <https://www.nav.no/no/person/arbeid/sykmeldt-arbeidsavklaringspenger-og-yrkesskade/sykmelding-ulike-former/egenmelding>

D Han sykemeldes 100% f.o.m fredag

0000203908515e6419

127

En afghansk mann ringer fastlegekontoret der du er LIS1 og bestiller time for sin kone grunnet magesmerter. Familien har nylig flyttet til kommunen, og er en av flere afghanske familier på pasientlisten til veilederen din. Mannen opplyser at kona ikke snakker norsk, men at han vil være med og tolke for henne. Han sier de ikke har råd til profesjonell tolk, så alternativet ville vært at den fjorten år gamle datteren ble med som tolk.

Hvem bør tolke ved konsultasjonen?

A En av de andre afghanerne i kommunen

B Datteren

C X Profesjonell tolk

Kommunen skal dekke utgifter til tolk i kommunehelsetjenesten. Pasientens økonomi er derfor ikke et problem. Barn eller andre familiemedlemmer skal ikke brukes som tolk. Det setter barn i en vanskelig rolle og kan være skadelig for barnet. Å tolke er et stort ansvar, som krever modenhet, bred kunnskap og spesifikke ferdigheter. Situasjoner hvor det er behov for tolk kan også omhandle alvorlige forhold som barn ikke skal måtte ta stilling til – eller høre om. Å bruke barn som tolk kan være brudd på FN's barnekonvensjon artikkel 36.

Se veileder om kommunikasjon via tolk: <http://kriseteam.helsekompetanse.no/sites/kriseteam.helsekompetanse.no/files/veileder-om-kommunikasjon-via-tolk-for-ledere-og-personell-i-helse-og-omsorgstjenestene.pdf> - <http://kriseteam.helsekompetanse.no/sites/kriseteam.helsekompetanse.no/files/veileder-om-kommunikasjon-via-tolk-for-ledere-og-personell-i-helse-og-omsorgstjenestene.pdf>

D Ektefellen

0000203908515e6419

128

En dansk studie brukte registerdata for å undersøke sammenhengen mellom vaksinasjon mot Covid-19 og henholdsvis myokarditt og myoperikarditt. For vaksine BMT162b2 var justert hasard ratio for myokarditt/myoperikarditt 1,34 (95% konfidensintervall 0,90-2,00) sammenlignet med uvaksinerte, for vaksine mRNA-1273 var tilsvarende hazard ratio 3,92 (95% konfidensintervall 2,30-6,68).

Hvordan bør disse estimatene tolkes med hensyn på risiko for myokarditt/myoperikarditt?

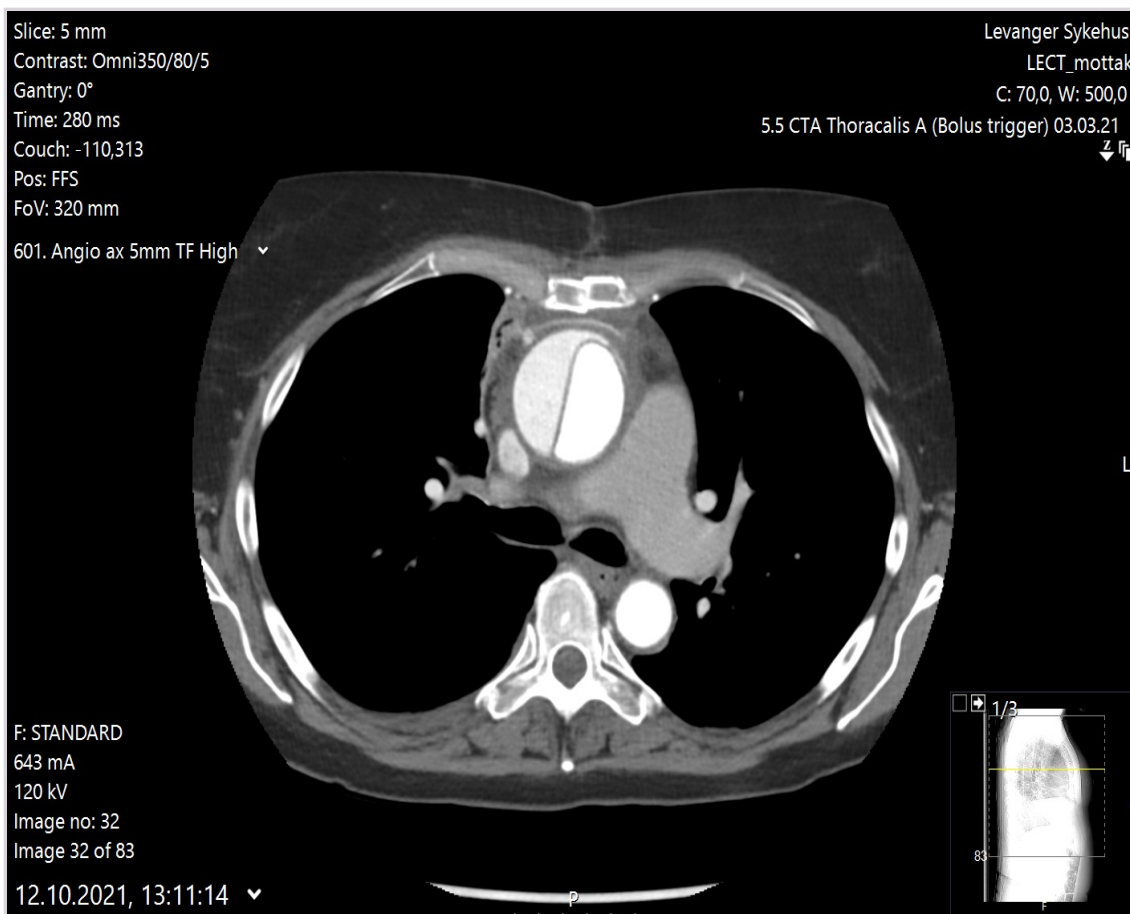
- A Studien viser høyere risiko etter vaksinasjon med BMT162b2, men ikke etter mRNA-1273
- B Studien viser høyere risiko etter vaksinasjon med mRNA-1273, men ikke etter BMT162b2
- C Studien viser statistisk signifikant høyere risiko etter vaksinasjon med både BMT162b2 og mRNA-1273
- D X Studien viser høyere risiko etter begge vaksiner, men resultatene er bare statistisk signifikante for mRNA-1273

Riktig svar. Hasard ratio er et relativt mål, dermed betyr et effektestimert over 1 høyere risiko (hasardrate) i eksponert gruppe, mens tall mellom 0 og 1 betyr lavere risiko i eksponert gruppe sammenlignet med referansegruppen. Når 95% konfidensintervall inkluderer 1, er ikke funnet statistisk signifikant. Samtidig er det viktig å se på både estimatet og presisjon framfor å se på statistisk signifikans (se for eksempel <https://link.springer.com/article/10.1007%2Fs10654-016-0158-2> - <https://link.springer.com/article/10.1007%2Fs10654-016-0158-2>). For BMT 162b2 er det beste estimatet 34% høyere hasard rate. Presisjonen er ikke høy nok til å konkludere sikkert at det er høyere risiko også etter denne vaksinen, men å si at det ikke er høyere risiko basert på at resultatet ikke er statistisk signifikant blir feil, da et konfidensintervall fra 0,9 til 2,0 er mest forenlig med at det er høyere risiko. Artikkelen kan leses på <https://www.bmj.com/content/375/bmj-2021-068665> - <https://www.bmj.com/content/375/bmj-2021-068665>

0000263908515e6419

129

Det vedlagte CT bildet er tatt hos en 60 år gammel kvinne som ble innlagt med akutte brystmerter. **Hvilken behandling er anbefalt?**



- A Kardiolog kontaktes og pasienten sendes til koronar angiografi og sannsynlig perkutan koronarintervensjon
Det er sjeldent indikasjon for koronarangiografi ved type A disseksjon.
- B Karkirurg kontaktes og pasienten behandles med stentgraft
Det er ikke mulig å gjøre stentgraft ved type A disseksjon.
- C X** Thoraxkirurg må kontaktes og pasienten opereres umiddelbart
Riktig. Kirurgi gjøres vanligvis akutt pga. høy mortalitet ved konservativ behandling.
- D Pasienten legges inn og observeres på en medisinsk sengepost
Det er høy mortalitet ved type A disseksjon ved konservativ behandling.
-

0000283908515e6419

130

En 62 år gammel mann har følt seg syk i flere måneder med økt temperatur, nattesvette og økende tungpust. Ved auskultasjon finnes en ny bilyd på hjertet og splinter blødninger. Pasienten henvises til kardiolog, og ekko-doppler undersøkelse viser forandringer i aortaklaffen med aortaklaffeinsuffisiens grad II av IV og vegetasjoner med en lengde på 1,5 cm. Ultralyd av abdomen gir mistanke om en miltemboli.

Hvilken behandling skal pasienten henvises til?

- A Perkutan aortaklaffebehandling (TAVI)
Endokarditter kan ikke behandles med TAVI fordi den infiserte klaffen vil ikke kunne fjernes med TAVI.
- B X** Snarlig kirurgisk behandling
Det er korrekt, pasienten har store vegetasjoner og har embolisert. Derfor foreligger en operasjonsindikasjon.
- C Antibiotikabehandling over 6 uker og deretter revurdering av operasjonsindikasjon
Pasienten har store vegetasjoner og har embolisert. Derfor foreligger en operasjonsindikasjon.
- D Konservativ behandling med antibiotika
Pasienten har store vegetasjoner og har embolisert. Derfor foreligger en operasjonsindikasjon.
-

0000283908515e6419

131

En 79 år gammel mann som har røykt siden 15 års alder har fått utført CT thorax som ledd i utredning av hemoptyse. CT viser emfysematøse lunger med en stor sentral tumor i venstre lunge og forstørrede mediastinale glander bilateralt. CT viser også at aorta er forstørret fra ascendens, gjennom buen og til descendens med største diameter 56 mm.

Hvordan håndteres dette best?

- A Forklarer pasienten at disse sykdommene er selvpåført på grunn av røyking og at han derfor ikke har rett på helsehjelp
Både tidligere og aktive røykere får helsehjelp, på samme måte som pasienter behandles for skader de har pådratt seg som følge av risiko de selv har oppsøkt eller ulykker som følge av grov ubetenksomhet.
- B Innlegger pasienten akutt ved thoraxkirurgisk avdeling pga. fare for aortadissekasjon/aneurysmeruptur
Feil. Pasienten har et tilfeldig påvist, asymptomatisk aneurysme som ikke krever akutt innleggelse.
- C X** Prioriterer utredning av lungetumor og avventer eventuell vurdering av aorta til lungetumor er avklart
Riktig. Selv om tanken på akutt aortasyndrom kan være skremmende må pasienten avklares onkologisk for å kunne vurdere om han vil ha nytte av eventuell behandling av aneurysmet.
- D Henviser pasienten elektivt til thoraxkirurgisk avdeling for vurdering av aortakirurgi
Feil. Pasienten har et tilfeldig påvist, asymptomatisk aneurysme og en sannsynlig avansert lungekreft. Hvis han har uheldelig lungekreft er det ikke rett å gjennomføre en større, åpen hjerteoperasjon hvis formål er å forebygge aortadissekasjon/ruptur. En slik operasjon medfører et belastende postoperativt forløp og risiko for komplikasjoner. Her må lungetumor avklares først; diagnose og stadium.
-

0000283908515e6419

132

En 80 år gammel mann har røykt i hele sitt voksne liv. Nå har han fjernet høyre lunge grunnet en stor sentralt plassert lungecancer. Han kommer inn til akuttmottaket 2 uker etter utskrivelsen med feber og akutt oppstått uttalt tungpust. Røntgen thorax viser luft/væskespeil i høyre thoraxhule og en hvit venstre lunge. Han hoster opp store mengder pusslignende væske.

Hva er diagnosen?

A ARDS

Passer ikke med luft væskespeil og oppspyttet.

B X Bronkopleural fistel

Riktig svar. Passer med luft væskespeil, febrilia, tidsforløpet og infiltratet i venstre lunge (spill over).

C Pneumoni

Passer ikke med luft væskespeil og oppspyttet.

D Lungeemboli

Passer ikke med uttalte febrilia.

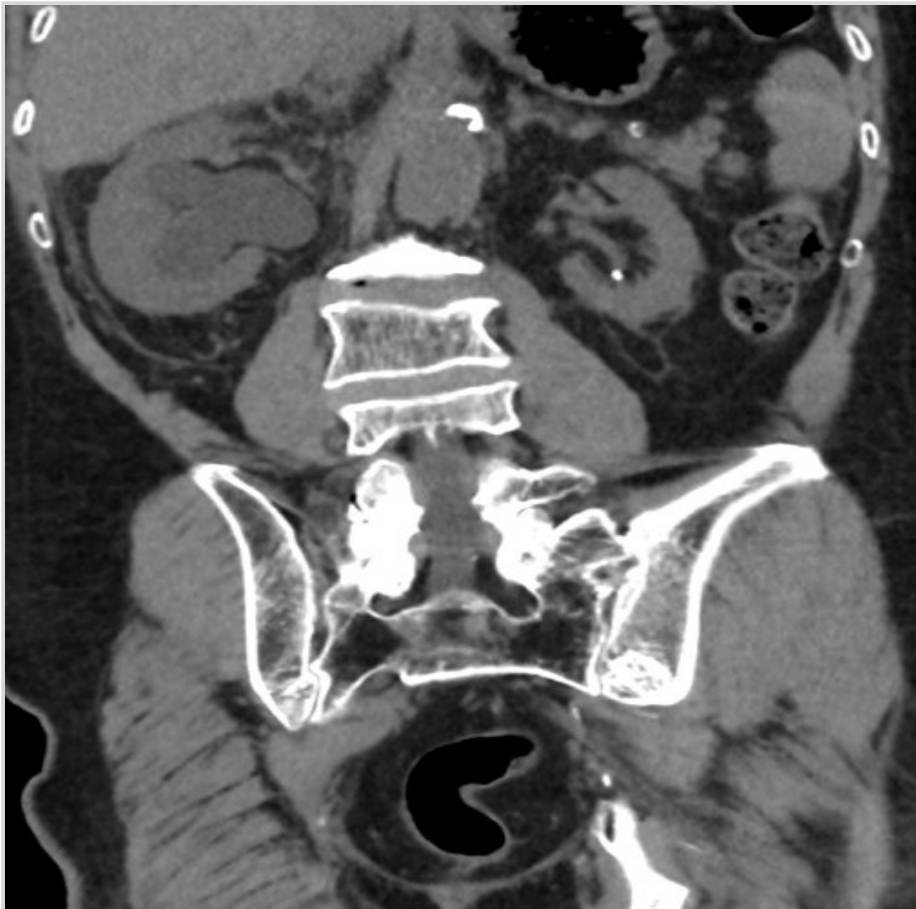0000263908515e6419

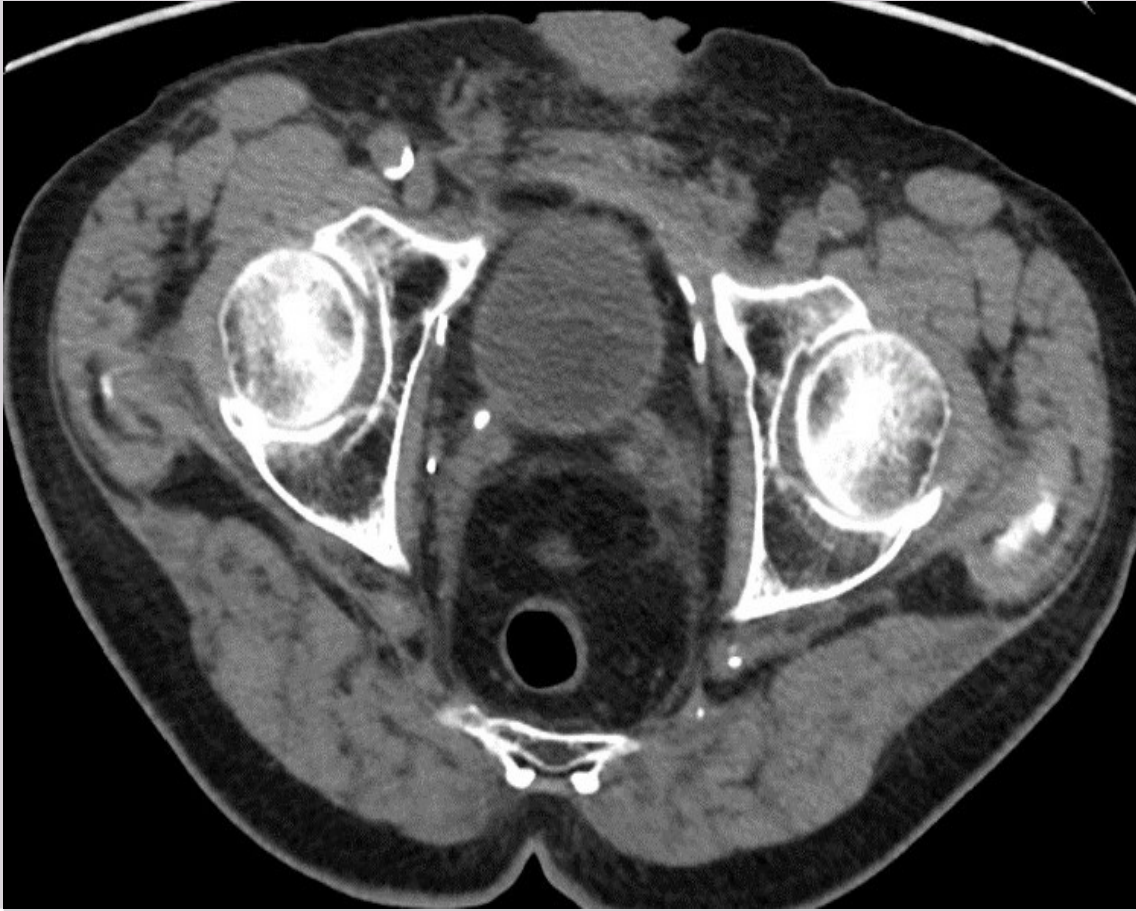133

NB Fasit ble endret på dette spørsmålet! Opprinnelig fasit er markert med X, poengiving til eksamen er gitt i 2. kolonne

78 gml mann, sprek for alderen. Fallende allmentilstand siste par ukene. Blodtrykk 100/70 mmHg og puls 85. Temperatur 39,5 . CRP 150 mg/L (ref. <5). Kreatinin 371 µmol/L (ref. 60 - 105). Pasienten gjennomgår CT abdomen uten kontrast. Undersøkelsen viser høyresidig hydronefrose og distalt ureterkonkrement med diameter 5 mm.

Hvilke ytterligere tiltak er nødvendig i akutfasen?





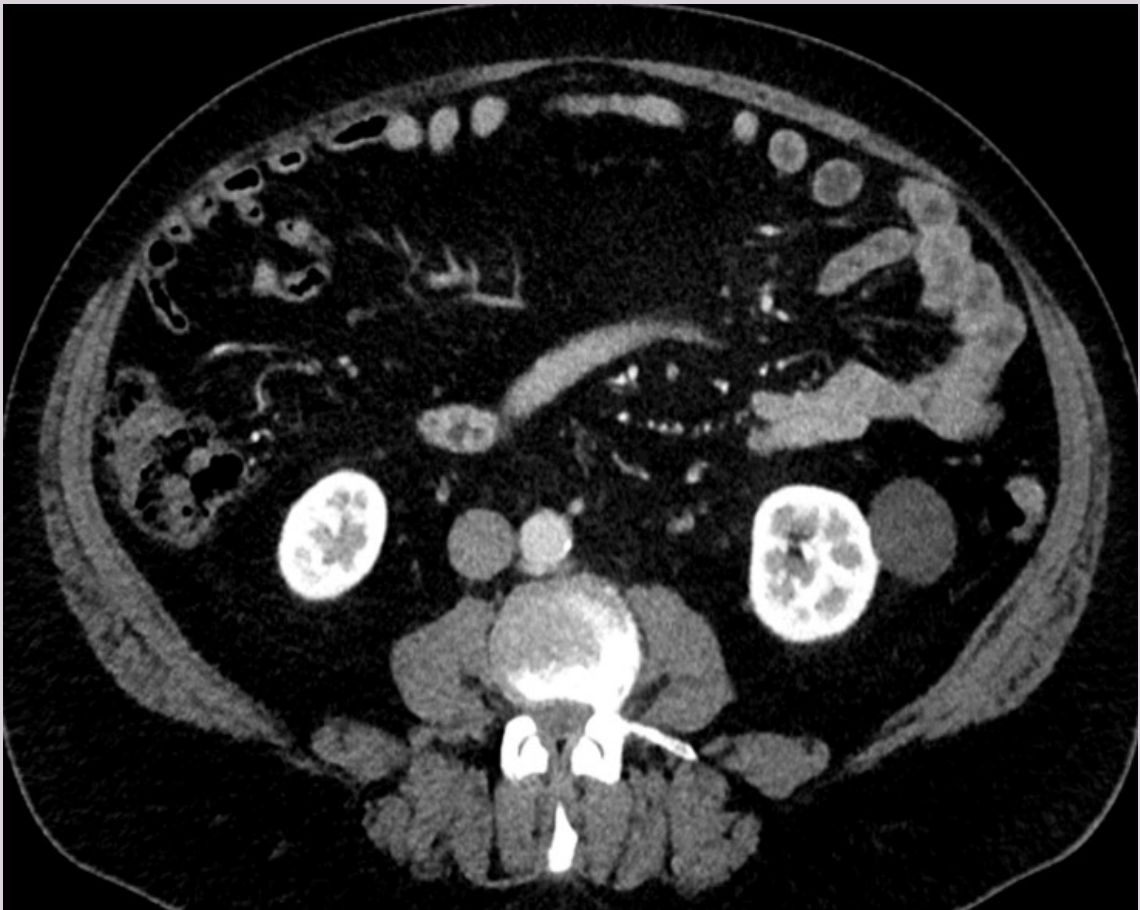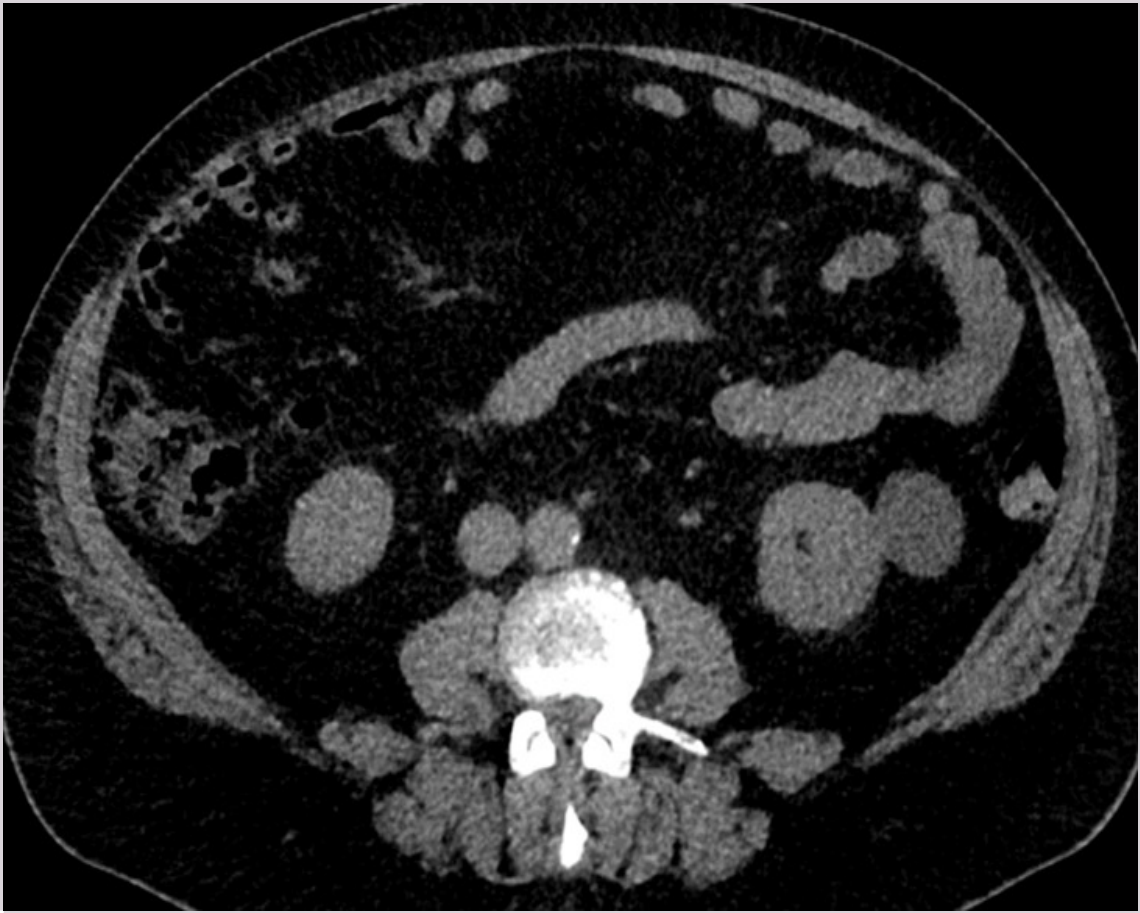- A Ureterskopi og fjerning stenen *Fjerner ikke stenen under pågående infeksjon.*
- B Smertestillende og rikelig drikke
Pasiente er septisk og trenger avlastning.
- C Perkutan nefrostomi
Oppgaven tas ut etter sensur jf. psykometrinotat.
- Riktig svar. Dette avlaster nyren og drenerer infeksjonen.*
- D I.v. antibiotika og observasjon
Ikke tilstrekkelig med antibiotika alene.

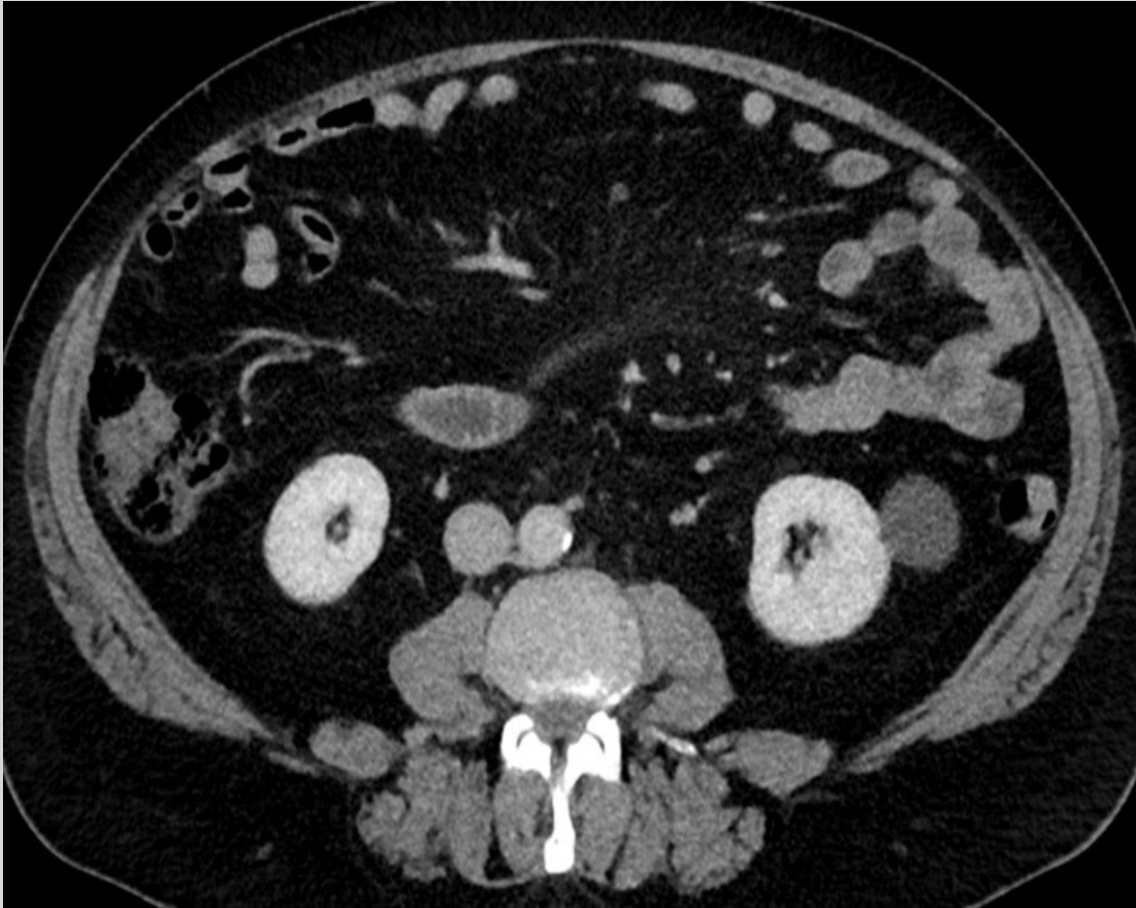0000203908515e6419

134

69 år gammel mann er under utredning på medisinsk avdeling pga. nattesvette og vekttap. Forstørret lymfeknute i lysken gjør at pasienten er under utredning for lymfom. Han har gjennomført en tre-fase CT som viser en oppfylning nær venstre nyre.

Hva er aktuelle oppfylning?





- A Hydronefrose
- B X** Simple cyste
Velavgrenset. Lav tetthet. Tar ikke opp kontrast. Ingen septa.
- C Patologisk lymfeknute
- D Klarcelletumor

0000263908515e6419

135

En 37 år gammel kvinne kommer til kontroll hos sin fastlege. Hun hadde for en uke siden dysuri, hyppig vannlatning og makroskopisk hematuri med koagler. Hun har fått behandling med mecillinam (penicillin - antibiotikum) i 5 dager og plagene er nå borte. Urin-dyrkning for en uke siden viste oppvekst av E.coli. Urin-stiks tatt i dag viser ingen utslag.

Hvordan håndteres dette best videre?

- A Kontroll av urindyrkning og henvisning til urolog hvis dyrkningen viser oppvekst.
Feil. Positiv urindyrkning uten symptomer hos kvinner skal ikke utredes eller behandles. Selv ikke med denne forhistorien.
- B X** Ingen videre utredning
Riktig. Symptomatiske UVI med hematuri som responderer på behandling hos kvinner under 50 krever ikke videre utredning hvis antibiotika behandling fører til bedring av symptomer.
- C Henvisning til cystoskopi
Feil. Symptomatiske UVI med hematuri som responderer på behandling hos kvinner under 50 krever ikke videre utredning hvis antibiotika behandling fører til bedring av symptomer.
- D Henvisning til cystoskopi og CT urografi
Feil. Symptomatiske UVI med hematuri som responderer på behandling hos kvinner under 50 krever ikke videre utredning hvis antibiotika behandling fører til bedring av symptomer.

0000263908515e6419

136

NB Fasit ble endret på dette spørsmålet! Opprinnelig fasit er markert med X, poengiving til eksamen er gitt i 2. kolonne

Du er vakthavende kirurgisk LIS i akuttmotaket på sykehuset. Klokkeren 21 innkommer en 23 år gammel mann som 5 timer tidligere veltet under terrengsykling og slo venstre flanke mot en stubbe. Ved 19-tiden observerte han at urinen var tydelig blodtilblandet, og han legges inn med mistenkt nyreskade. Blodtrykk 115/70 mmHg, puls 82/min og pulsoksymeter viser O₂-metning >95%. Ved ordinær Ikinisk undersøkelse finner du skrubbsår og underliggende moderat subkutan bloduttredelse i venstre flanke, ellers normalt. Miksjon er smertefri. Urinen er klart blodig.

Hvilken undersøkelse bør velges først for å avklare skadeomfanget?

- A 1** Ultralyd abdomen
Oppgaven får to korrekte svaralternativer etter sensur jf. psykometrinotat.
Lite egnet for å vurdere parenkymaskader i abdomen (bl.a. lav sensitivitet og utpreget operatørvhengig).
- B 0** MR abdomen
Ikke velegnet i primærutredningen av denne typen pasient. I tillegg tidkrevende undersøkelse. Lite tilgjengelig på vakttid.
- C X 1** CT abdomen med intravenøs kontrast
Velegnet for å påvise parenkymaskader som nyreskade, i tillegg til andre mulige skader. Klinikk/ funn rettferdiggjør strålebelastningen undersøkelsen medfører.
- D 0** Røntgen oversikt abdomen
Uegnet for å vurdere parenkymaskader i buk.

0000263908515e6419

137

Du er fastlege og har besøk av en mann på 70 år som hører dårlig på sitt venstre øre. Det har vært slik i mange år. Han har drevet med jakt og baneskyting, så du mistenker at det kan være en støyskade fra dette. Orienterende tale og hviskestemme bekrefter at han hører noe dårligere på øret. Du ønsker å supplere med stemmegaffelprøver.

Hvordan vil resultatet av disse være ved en støyskade på venstre øre?

- A** Weber (stemmegaffelen midt på hodet) lateraliserer mot høyre og Rinne er negativ (lyden er sterkere på ørebensknuten enn utenfor øret) på venstre side
Rinne skal være positiv på venstre side.
- B X** Weber lateraliserer mot høyre og Rinne er positiv på venstre side
Riktig resultat ved nevrogen tap på venstre side.
- C** Weber lateraliserer ikke og Rinne er positiv på venstre side
Weber lateraliserer mot frisk side (høyre) ved et nevrogen tap på venstre side.
- D** Weber lateraliserer mot venstre og Rinne er negativ på venstre side
 Dette er situasjonen hvis det er et mekanisk tap på venstre side. Støyskade gir et nevrogen tap.

0000263908515e6419

138

En 85 år gammel mann kommer til legevakten grunnet et mørkt felt til høyre i synsfeltet som kom plutselig for 1 time siden. Han har ingen andre symptomer, og feltet har ikke endret seg siden debut. Ved undersøkelse er skarpsynet normalt, men synsfeltet er innskrenket nasalt på venstre øye og temporalt på høyre øye ved Donders test. Ellers er det normal øyeundersøkelse.

Hvordan håndteres pasienten videre?

- A X** Melde pasienten til sykehuset med mistanke om hjerneslag
Riktig svar. Akutt synsfeltutfall på begge øyne tyder på tilstand i sentralnervesystemet, og ikke i øyet/øyne som ville gitt synsfeltutfall på kun det ene øyet. Pasienten skal derfor håndteres som om det foreligger akutt hjerneslag.
- B** Gi venstresidig sideleie og melde pasienten til sykehuset med mistanke om netthinnelesjon høyre øye
- C** Melde pasienten til sykehuset med mistanke om akutt arterie- eller veneokklusjon høyre øye
- D** Se tilstanden an og be pasienten ta kontakt på nytt om symptomet ikke går over i løpet av ett døgn

0000263908515e6419

139

En 22 år gammel mann tar kontakt fordi han ser uskarpt, særlig med venstre øye. Han fikk ny brille for et par måneder siden. Med denne brillen finner du visus o.d.: 1,0, o.s.: 0,63. Han har med gamle brillesedler. Du sjekker korreksjonen for venstre øye. I den gamle brillen var sfærisk korreksjon +0,5 og astigmatismekorreksjon -1,5. I den nye brillen er sfærisk korreksjon -1,75, mens astigmatismekorreksjonen er -5,75.

Hva er mest sannsynlige diagnose?

A X Keratokonus

Riktig svar. Økende myopi og betydelig økning av astigmatisme gir mistanke om utvikling av keratokonus.

B Juvenil katarakt

C Juvenil glaukom

D Sentral serøs chorioretinopati

0000263908515e6419

140

Du er fastlege og en kvinne på 30 år kommer til deg fordi det venstre øyet har vært rødt i 1 døgn. Øyet gir en verkende smerte, særlig da hun var ute i dagslys i går. Grunnet nærsynthet bruker hun dagslinser, men hun har ikke hatt dem på siden øyet ble vondt. Alt er tåket på det venstre øyet, og selv med briller ser hun litt dårligere enn vanlig, synes hun. Pasienten har de siste dagene hatt litt hoste og er litt slapp, men har ingen kjente sykdommer. Hun jobber som ingeniør og sist du så henne var for å friske opp reisevaksiner i forbindelse med jobbopphold i utlandet.

Hvilke to differensialdiagnoser er mest sannsynlig?

A Konjunktivitt og keratitt

B Vinkelblokk anfall og iridocyclitt

C Iridocyclitt og konjunktivitt

D X Iridocyclitt og keratitt

Riktig svar da både iridocyclitt og keratitt kan gi tåkesyn og smerter som øker ved skarpt lys (lyssky). Vinkelblokkglaukom kan også gi smerter, men disse anfallet kommer oftest på kvelden, i mørket, når pupillen utvides.

0000263908515e6419

Testen har 140 oppgaver. På utskriftstidspunktet var 6 oppgaver blitt trukket og det var gjort fasitendringer på 7 oppgaver.