

# Eksamensbesvarelse

Eksamen: MEDSEM7\_V13\_KONT

## Oppgave: MEDSEM7\_NEVROLOGI1\_V13\_KONT

### Del 1:

En 31 år gammel tidligere frisk kvinne har en 4 ukers sykehistorie med lave rygg smerter som stråler ut i høyre underekstremitet. Smertene er intense, forstyrrer nattesøvnen og hun klarer ikke å gå på jobb (lærer på ungdomskolen).

#### Spørsmål 1:

Hva vil du vektlegge under anamnese og klinisk undersøkelse av denne pasienten? 6-8 linjer

#### Svar:

Anamnese - Lignende episoder tidligere. Utstrålingsmønster, smerteintensitet, blære-rektum funksjon, hoste/nyseforverring, bruk av analgetika. Klinisk undersøkelse - Gangfunksjon, ryggundersøkelse, kraftsensibilitet-reflekser i uex, Lasegue, Trendelenburg, Hvis anamnese gir grunnlag – sensibilitet i perineum og rektal eksplorasjon  
Max poeng 6.

### Del 2:

En 31 år gammel tidligere frisk kvinne har en 4 ukers sykehistorie med lave rygg smerter som stråler ut i høyre underekstremitet. Smertene er intense, forstyrrer nattesøvnen og hun klarer ikke å gå på jobb (lærer på ungdomskolen).

Hun har utstrålende smerter til høyre seteregion, posteriort lår/legg og under fotsåle/langs laterale fotrand. Forverring av smertene ved hoste og bruk av bukpressen. Lasegues prøve positiv 45° dx, utslukket achillesrefleks dx, normale kraftprestasjoner og lett nedsatt sensibilitet langs laterale del av høyre fotblad. Pasienten har full kontroll over avføring og vannlating, samt normal sensibilitet i perineum. Du mistenker lumbal radikulopati.

#### Spørsmål 1:

Hvilken nerverot er mest sannsynlig affisert?

- L3 dx
- L4 dx
- L5 dx
- S1 dx
- S2 dx

#### Svar:

S1 dx

#### Spørsmål 2:

Hvordan vil du behandle denne pasienten og hva vil du fortelle henne om sykdommen/prognosen? 4-6 linjer

#### Svar:

Konservativt. Smertestillende f eks paracetamol og NSAID, mobilisering etter evne, sykemelding i 1-4 uker avhengig av symptomatologi og type arbeid, rekontakt etter ca 4 uker. Informasjon til pasienten om at dette mest sannsynlig er et prolaps og >90% blir bra av seg selv. I første omgang ikke behov for bildediagnostikk. Fysioterapi-tja. Kiropraktor-nei.

**Del 3:**

En 31 år gammel tidligere frisk kvinne har en 4 ukers sykehistorie med lave rygg smerter som stråler ut i høyre underkstremitet. Smertene er intense, forstyrrer nattesøvnen og hun klarer ikke å gå på jobb (lærer på ungdomskolen).

Hun har utstrålende smerter til høyre seteregion, posteriort lår/legg og under fotsåle/langs laterale fotrand. Forverring av smertene ved hoste og bruk av bukpressen. Lasegues prøve positiv 45° dx, utslukket achillesrefleks dx, normale kraftprestasjoner og lett nedsatt sensibilitet langs laterale del av høyre fotblad. Pasienten har full kontroll over avføring og vannlating, samt normal sensibilitet i perineum. Du mistenker lumbal radikulopati.

**Du har, basert på anamnese og klinisk undersøkelse, konkludert med at det foreligger en høyresidig S1-radikulopati.**

**Spørsmål 1:**

Hvis du velger henvisning til bildediagnostikk, hva er den beste metoden (begrunn svaret)? 2 linjer

**Svar:**

MR. Fremstiller både bløtvev (nervevev, prolaps, fortykkede ligamenter etc) og beinvev.

**Spørsmål 2:**

Hva er det mest sannsynlige MR funn hos denne kvinnen?

- Prolaps fra skiven L3/L4 mot høyre
- Prolaps fra skiven L4/L5 mot høyre
- Prolaps fra skiven L5/S1 mot høyre
- Recess-stenose høyre side i skivenivå L4/L5
- Recess-stenose høyre side i skivenivå L5/S1

**Svar:**

Prolaps fra skiven L5/S1 mot høyre

**Spørsmål 3:**

Hva er sannsynligheten for at denne tidligere friske kvinnen har en tumor som trykker på høyre S1-rot?

- 10%
- 1%
- 0,1%
- 0,01%
- 0

**Svar:**

0,1%:0,01%

**Spørsmål 4:**

Hva er indikasjonene for operativ behandling av et lumbalt prolaps som forårsaker radikulopati? 4-6 linjer

**Svar:**

Cauda equina affeksjon med nedsatt sensibilitet i perineum-blæreparese-anal sphinchter parese. Progredierende parese i underkstremitet som skyldes prolaps. Vedvarende intense smerter som ikke har bedret seg på konservativ behandling (man unngår i det lengste operasjon de første 6 ukene på ren smerteindikasjon, da flertallet blir spontant bra).

---

## Oppgave: MEDSEM7\_NEVROLOGI2\_V13\_KONT

**Spørsmål 1:**

Alle disse hjernenervene er involvert i svelging unntatt:

- V
- IX
- VIII
- VII
- X

**Svar:**

VIII

---

**Spørsmål 2:**

Hvilken av følgende hjernenerver inneholder ikke parasympatiske fibre:

- III
- VI
- VII
- IX
- X

**Svar:**

VI

---

**Spørsmål 3:**

En akutt oppstått forstyrrelse i øyebevegelser kan forklares av en akutt lesjon i alle følgende strukturer unntatt:

- Colliculus superior
- Substantia nigra
- Occipitale cortex
- Pons
- Mesencephalon

**Svar:**

Occipitale cortex

---

**Spørsmål 4:**

Hvilken struktur deltar ikke i vestibulær refleks:

- Cerebellum
- Bueganger
- VIII hjernenerve
- VII hjernenerve
- VI hjernenerve

**Svar:**

VII hjernenerve

## Oppgave: MEDSEM7\_NEVROLOGI3\_V13\_KONT

### Del 1:

En 56 år gammel mann, som er tidligere stort sett frisk, har de siste 6 ukene fått tiltagende hodepine. De siste 2 uker har han i tillegg hatt kvalme og brekninger. Plagene er mest uttalte om morgenen.

#### Spørsmål 1:

Hvilke diagnostiske overveielser gjør du? 3-4 linjer

#### Svar:

Sykehistorie suspekt på ekspansiv intrakranial lesjon. Tumor og hydrocephalus er aktuelle diagnoser. Andre mulige tilstander er hjerneabscess, kronisk subdural hematom, AVM etc. Intracerebralt hematom og hjerneinfarkt er mindre sannsynlig grunnet jevnt progredierende klinikk.

### Del 2:

En 56 år gammel mann, som er tidligere stort sett frisk, har de siste 6 ukene fått tiltagende hodepine. De siste 2 uker har han i tillegg hatt kvalme og brekninger. Plagene er mest uttalte om morgenen.

**Du mistenker blant annet intrakranial svulst.**

#### Spørsmål 1:

Nevn de vanligste debutsymptomer ved intrakranial svulst. 5-6 linjer

#### Svar:

Trykksymptomer (hodepine, kvalme, brekninger, evt påvirket sensorium), epilepsi, fokalnevrologiske utfall, endret personlighet, konfusjon, kognitiv svekkelse, hormonelle (hypofyse).

#### Spørsmål 2:

Hvilken bildediagnostisk metode er førstevalget ved mistanke om intrakranial svulst?

- Røntgen kranium
- Cerebral-CT
- Cerebral perfusjons-CT
- Cerebral-MR
- Cerebral-MRS (spektroskopi)

#### Svar:

Cerebral-MR

#### Spørsmål 3:

Merk av de to hyppigste primære intrakraniale svulstene hos voksne

- Glioblastom
- Oligodendrogliom WHO grad II/III
- Meningeom
- Vestibularisschwannom
- Astrocytom WHO grad II/III

#### Svar:

Glioblastom  
Meningeom

**Spørsmål 4:**

Hvilke to utsagn beskriver typiske funn på MR ved glioblastom?

- Svulsten er lokalisert i hjernevevet
- Svulsten er lokalisert utenfor hjernen
- Svulsten er sjelden synlig på MR
- Den reelle svulstutbredelsen er større enn det bildene viser
- Dural hale (dural tail) er et karakteristisk tegn

**Svar:**

Svulsten er lokalisert i hjernevevet  
Den reelle svulstutbredelsen er større enn det bildene viser

---

**Spørsmål 5:**

Hvilke to utsagn beskriver typiske funn på MR ved meningeom?

- Svulsten er lokalisert i hjernevevet
- Svulsten er lokalisert utenfor hjernen
- Svulsten er sjelden synlig på MR
- Den reelle svulstutbredelsen er større enn det bildene viser
- Dural hale (dural tail) er et karakteristisk tegn

**Svar:**

Svulsten er lokalisert utenfor hjernen  
Dural hale (dural tail) er et karakteristisk tegn

---

**Spørsmål 6:**

Hva er den best dokumenterte primærbehandling av glioblastom hos en oppegående mentalt adekvat 60 år gammel mann?

- Strålebehandling alene
- Operasjon alene
- Kjemoterapi alene
- Operasjon + strålebehandling
- Operasjon + strålebehandling + kjemoterapi

**Svar:**

Operasjon + strålebehandling + kjemoterapi

---

**Spørsmål 7:**

Hva er den best dokumenterte primærbehandling av et symptomgivende konveksitetsmeningeom WHO grad I hos en oppegående mentalt adekvat 60 år gammel kvinne?

- Strålebehandling alene
- Operasjon alene
- Kjemoterapi alene
- Operasjon + strålebehandling
- Operasjon + strålebehandling + kjemoterapi

**Svar:**

Operasjon alene

---

**Spørsmål 8:**

Hva er forventet 5-års overlevelse etter standard primærbehandlingen av glioblastom hos en oppegående mentalt adekvat 60 år gammel mann?

- 5%

- 5-20%
- 20-50%
- 50-90%
- >90%

**Svar:**

<5%

---

**Spørsmål 9:**

Hva er forventet 5-års overlevelse etter standard primærbehandlingen av et symptomgivende konveksitetsmeningeom WHO grad I hos en oppegående mentalt adekvat 60 år gammel kvinne?

- 5%
- 5-20%
- 20-50%
- 50-90%
- >90%

**Svar:**

>90%

---

**Spørsmål 10:**

I hvilken av følgende kranialnerver oppstår det hyppigst svulst?

- I
- II
- V
- VII
- VIII

**Svar:**

VIII

---

**Spørsmål 11:**

Bilateralt vestibularisschwannom sees ved en av følgende arvelige syndromer/sykdommer.

- Nevrofibromatose type I (NF1)
- Nevrofibromatose type II (NF2)
- Li Fraumeni syndrom
- Von Hippel-Lindau syndrom
- Tuberøs sklerose

**Svar:**

Nevrofibromatose type II (NF2)

## Oppgave: MEDSEM7\_NEVROLOGI4\_V13\_KONT

### Del 1:

En 55 år gammel mann kommer til legekantoret på grunn av økende skjelving. Han har hatt symptomer fra han var tolv år gammel, men det er først nå skjelvingen er blitt så sterk at han ønsker behandling. Både moren og bestefaren hadde samme type plager. Han forteller at skjelvingen blir mindre uttalt når han tar et glass vin, men han er redd for å drikke for mye. Han føler seg frisk ellers. Du gjør en rask nevrologisk undersøkelse og finner ikke noe annet galt enn skjelving i hendene og i nakken.

#### Spørsmål 1:

Hvilken klinisk diagnose er mest sannsynlig ut fra disse opplysningene?

#### Svar:

(Benign hereditær) essensiell tremor.

### Del 2:

En 55 år gammel mann kommer til legekantoret på grunn av økende skjelving. Han har hatt symptomer fra han var tolv år gammel, men det er først nå skjelvingen er blitt så sterk at han ønsker behandling. Både moren og bestefaren hadde samme type plager. Han forteller at skjelvingen blir mindre uttalt når han tar et glass vin, men han er redd for å drikke for mye. Han føler seg frisk ellers. Du gjør en rask nevrologisk undersøkelse og finner ikke noe annet galt enn skjelving i hendene og i nakken.

**Du har stilt diagnosen essensiell tremor.**

#### Spørsmål 1:

Hva er det vanligste symptomet ved denne tilstanden?

- Hviletremor i overekstremitetene
- Aksjonstremor (postural tremor) i overekstremitetene
- Nei-tremor i nakken
- Ja-tremor i nakken
- Hviletremor i underekstremitetene
- Kjevetremor

#### Svar:

Aksjonstremor (postural tremor) i overekstremitetene

#### Spørsmål 2:

Hvilken behandling blir vanligvis anbefalt som førstevalg i Norge?

- Etanol
- Klonazepam
- Diazepam
- Gabapentin
- Betablokker
- Dyp hjernestimulering

#### Svar:

Betablokker



**Del 3:**

En 55 år gammel mann kommer til legekontoret på grunn av økende skjelving. Han har hatt symptomer fra han var tolv år gammel, men det er først nå skjelvingen er blitt så sterk at han ønsker behandling. Både moren og bestefaren hadde samme type plager. Han forteller at skjelvingen blir mindre uttalt når han tar et glass vin, men han er redd for å drikke for mye. Han føler seg frisk ellers. Du gjør en rask nevrologisk undersøkelse og finner ikke noe annet galt enn skjelving i hendene og i nakken.

Du har stilt diagnosen essensiell tremor.

**Han hadde god effekt av behandling med betablokker i mange år. Det ble forsøkt å legge til primidon da plagene på ny begynte å øke på, men både dette preparatet og klonazepam og gabapentin måtte seponeres på grunn av bivirkninger. Ti år etter at du så ham første gang, er skjelvingen blitt så sterk at han har problemer med å spise og drikke. Han har et sterkt ønske om mer effektiv behandling. Du undersøker ham igjen, men finner ikke noe annet galt enn skjelvingen.**

**Spørsmål 1:**

Hvilken av disse behandlingene vil du vurdere som mest aktuell nå?

- Etanol
- Antikolinergikum
- Diazepam
- Thalamotomi
- Levodopa
- Dyp hjernestimulering

**Svar:**

Dyp hjernestimulering

**Spørsmål 2:**

Presise prevalenstall mangler, men omtrent hvor stor andel av befolkningen antas å ha essensiell tremor?

- 0,002%
- 0,02%
- 0,2%
- 2%
- 20%

**Svar:**

2%

**Del 4:**

Tremor.

**Spørsmål 1:**

Hvor mistenker du at årsaken er lokalisert ved intensjonstremor?

- Storhjernebarken
- Thalamus
- Basalgangliene
- Cerebellære nettverk
- Bakstrengsbanene
- Metabolsk encefalopati

**Svar:**

Cerebellære nettverk

**Spørsmål 2:**

Hvor mistenker du at årsaken er lokalisert ved hviletremor?

- Storhjernebarken
- Thalamus
- Basalgangliene
- Cerebellære nettverk
- Bakstrengsbanene
- Metabolsk encefalopati

**Svar:**

Basalgangliene

---

**Spørsmål 3:**

Hvor mistenker du at årsaken er lokalisert ved asterixis ("flapping tremor")?

- Storhjernebarken
- Thalamus
- Basalgangliene
- Cerebellære nettverk
- Bakstrengsbanene
- Metabolsk encefalopati

**Svar:**

Metabolsk encefalopati

## Oppgave: MEDSEM7\_NEUROLOGI5\_V13\_KONT

### Del 1:

En 54 år gammel tidligere frisk mann kommer til fastlegen og forteller om anfall de siste tre måneder med svimmelhet, særlig om morgenen, og spesielt når han reiser seg opp fra liggende stilling. Anfallene varer bare noen sekunder. Ingen spesielle autonome forstyrrelser som kvalme eller oppkast. De siste to ukene har han samtidig med svimmelhetsanfallene fått synsforstyrrelse foran venstre øye i noen sekunder.

#### Spørsmål 1:

Hva er viktig å spørre denne pasienten om for å kartlegge årsakene til de to symptomene?

#### Svar:

Bevissthetsforstyrrelse. Anfallsvisse fokale neurologiske symptomer. Endret hørsel. Rotatorisk eller nautisk vertigo. Synstap eller lysglimt/siksak mønster som synsforstyrrelse. Relatert til nakkebevegelser. Medikamenter.

#### Spørsmål 2:

Hvilke deler av den neurologiske undersøkelsen er det spesielt viktig å utføre?

#### Svar:

Synsfelt og øybevegelser (nystagmus, diplopi, øyemuskelparese). Hørsel. Øvrige hjernenerver (bakre skallegruppatologi). Koordinasjonstester. Balanse-Romberg. Eventuelt (Ikke nødvendig å nevne BT, puls, auskultasjon av halskar siden det spørres etter "den neurologiske undersøkelsen").

### Del 2:

En 54 år gammel tidligere frisk mann kommer til fastlegen og forteller om anfall de siste tre måneder med svimmelhet, særlig om morgenen, og spesielt når han reiser seg opp fra liggende stilling. Anfallene varer bare noen sekunder. Ingen spesielle autonome forstyrrelser som kvalme eller oppkast. De siste to ukene har han samtidig med svimmelhetsanfallene fått synsforstyrrelse foran venstre øye i noen sekunder.

**Han forteller at svimmelheten mest oppleves som en lett rotatorisk vertigo med ustøhet hvor han må ta sidesteg. Ingen autonome forstyrrelser som kvalme eller uvelhet. Ved et svimmelhetsanfall hadde han også litt nummenhet i hele høyre hånd i ca et minutt. Synsforstyrrelsen beskriver han som tåkesyn. Han er slank, røyker 20 sigaretter daglig og bruker ingen medikamenter. Ved neurologisk undersøkelse er det helt normale funn. BT er 185/100. Puls 90. Han får etter konsultasjonen BT medisin.**

#### Spørsmål 1:

Hvilke andre undersøkelser vil du gjøre/henvise ham til?

#### Svar:

Lytte på halskar. Ortostatisk blodtrykksmåling. EKG. Cerebral CT/MR. Doppler/ultral lyd halskar. Øyelege. Blodprøver: Kolesterol. Triglycerider. Glukose.

### Del 3:

En 54 år gammel tidligere frisk mann kommer til fastlegen og forteller om anfall de siste tre måneder med svimmelhet, særlig om morgenen, og spesielt når han reiser seg opp fra liggende stilling. Anfallene varer bare noen sekunder. Ingen spesielle autonome forstyrrelser som kvalme eller oppkast. De siste to ukene har han samtidig med svimmelhetsanfallene fått synsforstyrrelse foran venstre øye i noen sekunder.

Han forteller at svimmelheten mest oppleves som en lett rotatorisk vertigo med ustøhet hvor han må ta sidesteg. Ingen autonome forstyrrelser som kvalme eller uvelhet. Ved et svimmelhetsanfall hadde han også litt nummenhet i hele høyre hånd i ca et minutt. Synsforstyrrelsen beskriver han som tåkesyn. Han er slank, røyker 20 sigaretter daglig og bruker ingen medikamenter. Ved neurologisk undersøkelse er det helt normale funn. BT er 185/100. Puls 90. Han får etter konsultasjonen BT medisin.

**Det ble ved forrige konsultasjon påvist stenose lyd over halskarene på venstre side, EKG viste sinusrytme, total kolesterol var 7,9 mmol/l, LDL kolesterol var 3,7 mmol/l, fastende glukose var 4,5, normalt visus/synsfelt**

og ingen holdepunkter for ortostatisk hypotensjon.

Tre dager senere kommer han pånytt på legekantoret til en øyeblikkelig hjelp konsultasjon. Han våknet samme morgen med totalt synstap på venstre øye. Dette gikk gradvis tilbake i løpet av 15 minutter, men han har fortsatt litt tåkesyn. Da han la seg kvelden i forveien ved 23 tiden, var han helt uten symptomer. Han snakker litt snøvlete, høyre munnvik henger litt ned og han synes høyre hånd virker noe visnen. Ved undersøkelse finner du nedsatt visus venstre øye, lett sentral høyresidig facialispause og nedsatt tempo høyre hånd. BT er nå 115/70. Puls 80. Ved forrige konsultasjon var det en stenose over halskarene på venstre side. I dag er det ingen stenose over disse karene.

### Spørsmål 1:

Hva kan ha skjedd og hvorfor?

### Svar:

Hjerneslag (infarkt) i venstre hemisfære. Amaurosis fugax venstre øye. Carotisstenose/okklusjon. Hypotensjon i kombinasjon med carotisstenose kan ha gitt hypoperfusjon til ve. øye og venstre hemisfære.

### Del 4:

En 54 år gammel tidligere frisk mann kommer til fastlegen og forteller om anfall de siste tre måneder med svimmelhet, særlig om morgenen, og spesielt når han reiser seg opp fra liggende stilling. Anfallet varer bare noen sekunder. Ingen spesielle autonome forstyrrelser som kvalme eller oppkast. De siste to ukene har han samtidig med svimmelhetsanfallet fått synsforstyrrelse foran venstre øye i noen sekunder.

Han forteller at svimmelheten mest oppleves som en lett rotatorisk vertigo med ustøhet hvor han må ta sidesteg. Ingen autonome forstyrrelser som kvalme eller uvelhet. Ved et svimmelhetsanfall hadde han også litt nummenhet i hele høyre hånd i ca et minutt. Synsforstyrrelsen beskriver han som tåkesyn. Han er slank, røyker 20 sigaretter daglig og bruker ingen medikamenter. Ved nevrologisk undersøkelse er det helt normale funn. BT er 185/100. Puls 90. Han får etter konsultasjonen BT medisin.

Det ble ved forrige konsultasjon påvist stenose over halskarene på venstre side, EKG viste sinusrytme, totalkolesterol var 7,9 mmol/l, LDL kolesterol var 3,7 mmol/l, fastende glukose var 4,5, normalt visus/synsfelt og ingen holdepunkter for ortostatisk hypotensjon.

Tre dager senere kommer han pånytt på legekantoret til en øyeblikkelig hjelp konsultasjon. Han våknet samme morgen med totalt synstap på venstre øye. Dette gikk gradvis tilbake i løpet av 15 minutter, men han har fortsatt litt tåkesyn. Da han la seg kvelden i forveien ved 23 tiden, var han helt uten symptomer. Han snakker litt snøvlete, høyre munnvik henger litt ned og han synes høyre hånd virker noe visnen. Ved undersøkelse finner du nedsatt visus venstre øye, lett sentral høyresidig facialispause og nedsatt tempo høyre hånd. BT er nå 115/70. Puls 80. Ved forrige konsultasjon var det en stenose over halskarene på venstre side. I dag er det ingen stenose over disse karene.

**Du mistenker hjerneinfarkt i venstre hemisfære og amaurosis fugax venstre øye forårsaket av venstresidig carotisstenose. Han blir henvist som øyeblikkelig hjelp til nærmeste nevrologiske avdeling. Det blir der tatt en cerebral CT/MR som viser et ferskt hjerneinfarkt. Doppler av halskar viser tett venstre arteria carotis interna.**

### Spørsmål 1:

Hvor er det mest sannsynlig at hjerneinfarkt sitter? 4-6 linjer

### Svar:

Det er mest sannsynlig at hjerneinfarkt sitter i capsula interna eller i bakre del av frontallapp/og eventuelt fremre del av parietallappen. Vissen hånd kan indikere sensibilitetsforstyrrelse og dermed skade i sensorisk cortex (fremre del av parietallappen). Sentral facialispause og nedsatt tempo i høyre hånd kan indikere skade i bakre del av frontallappen (motorisk cortex). Ved skade i capsula interna kan man få både motoriske og sensoriske utfall. Amaurosis fugax skyldes skyldes mest sannsynlig iskemi i retina sekundært til en emboli/trombe i arteria ophthalmica.

### Spørsmål 2:

Han får ikke intravenøs trombolys. Hvorfor? 2-3 linjer

### Svar:

Pasienten fikk ikke trombolys fordi han våknet med symptomene og med ukjent debuttidspunkt en gang etter kl 23 dagen før. CT viser allerede et infarkt.

**Spørsmål 3:**

Bør han henvises til kirurgisk behandling av den okkluderte venstre arteria carotis interna? Begrunn svaret. 2-3 linjer

**Svar:**

Ikke operasjonsindikasjon ved okkludert arteria carotis interna.

**Del 5:****Spørsmål 1:**

Hva bestemmer angivelse av retningen på nystagmus?

- Blikkretning
- Retning på rask fase
- Retning på langsom fase
- Kjønn
- Månefasen

**Svar:**

Retning på rask fase

**Spørsmål 2:**

Når ser man vanligvis Bells fenomen (deviasjon av øyet opp og lateralt ved øyelukking)

- Vertikal nystagmus
- Amaurosis fugax
- Perifer facialisparese
- Hjerneinfarkt svarende til forsyningsområde for arteria cerebri media
- Hjerneinfarkt svarende til forsyningsområde for arteria cerebri posterior

**Svar:**

Perifer facialisparese

**Spørsmål 3:**

Når ser man mot fokus (affisert hjernehalvdel) ved blikkdeviasjon?

- Hjerneinfarkt
- Partielt epileptisk anfall
- Generalisert epileptisk anfall
- Når focus er i dominant hjernehalvdel
- Når lesjonen sitter i hippocampus

**Svar:**

Hjerneinfarkt

**Spørsmål 4:**

Hvilken gren av arteria vertebralis/basilaris fører vanligvis til dysfagi ved okklusjon?

- Arteria cerebelli superior
- Arteria labyrinthi
- Arteria cerebelli inferior anterior
- Arteria cerebelli inferior posterior
- Arteria spinalis anterior

**Svar:**

Arteria cerebelli inferior posterior

---

**Spørsmål 5:**

Hva er tidsvinduet (innen x timer fra ictus) for intravenøs trombolyse ved akutt hjerneinfarkt?

- "1" time
- "3" timer
- "4,5" timer
- "6" timer
- "9" timer

**Svar:**

"4,5" timer

---

**Spørsmål 6:**

Hva er ikke typisk ved ekspressiv (Brocas) afasi?

- Neologismer
- Telegramstil
- God forståelse

**Svar:**

Neologismer

---

**Spørsmål 7:**

Hvilken type informasjon formidler buegangene til sentralnervesystemet?

**Svar:**

Informasjon om hodets vinkelakselerasjon (dynamisk).

---

**Spørsmål 8:**

Hvilken type informasjon formidler otolittorganene til sentralnervesystemet?

**Svar:**

Lineær akselerasjon (dynamisk) av hodet og hodets stilling (statisk – pga. tyngdefeltet).

---

**Spørsmål 9:**

Hva menes med komplementære bueganger?

**Svar:**

To bueganger ligger i tilnærmet samme plan (de to horisontale eller laterale er komplementære; fremre vertikale buegang på den ene siden og bakre vertikale på den andre siden er komplementære, og omvendt).

---

**Spørsmål 10:**

Hvor finner du perilymfe?

**Svar:**

Mellom benet og membranøs labyrint.

---

**Spørsmål 11:**

Nevn et eksempel på fysiologisk forekommende nystagmus.

**Svar:**

Vestibulookulær refleks – "vestibulær nystagmus"; optokinetisk refleks – "optokinetisk nystagmus".

## Oppgave: MEDSEM7\_NEVROLOGI6\_V13\_KONT

### Del 1:

En 50 årig kvinne kommer til sin fastlege pga smerter i høyre hånd. Smertene er lokalisert til tommel og pekefinger og er verst om natten. Hun våkner av smertene og må riste på hånden.

#### Spørsmål 1:

Hvilken tilstand mistenker du og hvilken målrettet klinisk nevrologisk undersøkelse vil du gjøre? (2-4 linjer)

#### Svar:

Canalis carpi syndrom (carpal tunnel syndrome). Man vil undersøke motilitet og sensibilitet. Evt. også reflekser. Evt. også Tinels tegn og Phalens test.

### Del 2:

En 50 årig kvinne kommer til sin fastlege pga smerter i høyre hånd. Smertene er lokalisert til tommel og pekefinger og er verst om natten. Hun våkner av smertene og må riste på hånden.

Du finner normale funn bortsett fra lett nedsatt sensibilitet i den høyre pekefingeren, og du mistenker at hun har et canalis carpi syndrom (carpal tunnel syndrome).

#### Spørsmål 1:

Hvilken nerve er affisert ved canalis carpi syndrom? (en linje)

#### Svar:

Nervus medianus.

#### Spørsmål 2:

Hva er Tinels tegn? 1-2 linjer

#### Svar:

Parestesier i nervens forløp ved perkusjon over stedet hvor nerven er i klem (Carpal ligamentet).

#### Spørsmål 3:

Hva er Phalens tegn? 1-2 linjer

#### Svar:

Be pasienten flektre begge håndledd og holde fleksjonen i 1 minutt. I mer enn halvparten av tilfellene vil pasienter med carpal tunnel syndrom få akutt forverring av parestesier, som gir seg fort etter at fleksjonen rettes ut.

#### Spørsmål 4:

Hva gjør du for å sikre diagnosen? (en linje)

#### Svar:

Henviser pasienten til EMG/nevrografi.

#### Spørsmål 5:

Hva er den hyppigste differensialdiagnosen? (en linje)



**Svar:**

Cervicobrachialgi med rotaffeksjon C6-C7.

**Del 3:**

En 50 årig kvinne kommer til sin fastlege pga smerter i høyre hånd. Smertene er lokalisert til tommel og pekefinger og er verst om natten. Hun våkner av smertene og må riste på hånden.

Du finner normale funn bortsett fra lett nedsatt sensibilitet i den høyre pekefingeren, og du mistenker at hun har et canalis carpi syndrom (carpal tunnel syndrome).

**Du har henvist pasienten til EMG/nevrografi og fått svar fra laboratoriet om at pasienten har redusert sensorisk ledningshastighet i nervus medianus (i tillegg til forlenget sensorisk håndflatedelay).**

**Spørsmål 1:**

Hvilken type skade kan forsinke ledningshastigheten (en linje)

**Svar:**

En skade på myelinet (ved trykk på nerven).

**Spørsmål 2:**

Nevn minst 3 risikofaktorer for utvikling av canalis carpi syndrom.

**Svar:**

Graviditet, hypothyreose, leddgikt, frakturer i håndledd, arbeid med vibrerende verktøy, myelomatose, kvinne.

**Spørsmål 3:**

Hva innebærer kirurgisk behandling av canalis carpi syndrom?

- Dekompresjon av nerverot i nakken
- Dekompresjon av nervus medianus i albuenivå
- Dekompresjon og elektrokoagulasjon av nervus medianus i albuenivå
- Dekompresjon av nervus medianus i håndrotsnivå
- Dekompresjon og elektrokoagulasjon av nervus medianus i håndrotsnivå

**Svar:**

Dekompresjon av nervus medianus i håndrotsnivå

**Spørsmål 4:**

Uttalt atrofi av en muskelgruppe kan ses ved canalis carpi syndrom, hvilken gruppe?

- interosseus muskler
- thenar muskler
- hypothenar muskler
- underarms muskler
- overarms muskler

**Svar:**

thenar muskler

**Spørsmål 5:**

Hva er meralgia paresthetica ?

- en skade av nervus femoralis
- en skade av nervus cutaneus femoris lateralis
- en skade av nervus radialis

- en skade av nervus peroneus
- en skade av nervus tibialis posterior

**Svar:**

en skade av nervus cutaneus femoris lateralis

---

**Spørsmål 6:**

Ved mistanke om en akutt oppstått perifer nerveskade etter en skade/ulykke, hvor raskt ønsker du å få utført EMG/nevrografi og hva er din begrunnelse? Maks 3 linjer

**Svar:**

Man bør vente 2-3 uker for å tillate utvikling av denervasjonsaktivitet (spontan-aktivitet ved EMG). Tilstedeværelse av spontan-aktivitet tilsier en akutt skade av aksonene. Mangel på denervasjonsaktivitet kan tyde på en ren demyeliniserende skade, dvs. som følge av trykk mot en nerve, og med håp om raskere bedring.

---

**Spørsmål 7:**

Beskriv kort forløpet til den spinothalamiske banen.

**Svar:**

Ganglionscellens sentrale akson synapser på bakhornceller. Aksoner fra disse krysser midtlinjen på samme segmentale nivå og går opp i for/sidestreng, gjennom hjernestamme og til laterale thalamiske hovedkjerne (ventrale-postero-laterale kjerne). Hoveddelen av aksoner fra de thalamiske nevronene er med på å danne capsula interna før aksonene ender i primær somatosensorisk cortex (area 1,2,3 – gyrus postcentralis). OBS! Definert utfra strikt nomenklatur ender banen i thalamus.

---

**Spørsmål 8:**

Hvilken type sanseformidling ledes i denne banen?

**Svar:**

Smerte, temperatur, visceral.

---

**Spørsmål 9:**

Du tester hos en pasient sanseinformasjonen som formidles i den spinothalamiske banen. Du finner at denne typen sanseinformasjon er redusert i den ene halvdelen av kropp/ekstremiteter og i motsatt ansiktshalvdel. Hvor i sentralnervesystemet sitter skaden?

**Svar:**

Det sentrale aksonet til ganglionceller synapser på bakhornceller og på celler i oblongata delen (caudal del) av sensorisk V kjerne. Aksoner fra disse cellene krysser midtlinjen. Pasienten må ha en sentral skade hvor informasjonen fra ansiktet ennå ikke har krysset midtlinjen (dvs. på medulla oblongata nivå på samme side som ansiktutfallet).

## Oppgave: MEDSEM7\_NEVROLOGI7\_V13\_KONT

### Del 1:

En tidligere frisk 29 år gammel kvinne kommer til legevakten grunnet akutt oppstått fluktuerende konfusjon og desorientering samt endret atferd siste 48 timer. Hun kom tilbake fra feriereise i Bangkok for 1 uke siden. Hun fødte 7 uker tidligere, uproblematisk, til termin, et friskt barn. Hun er nå blitt aggressiv ovenfor mann og barnet. Hun forstår ikke enkle spørsmål, svarer med uforståelig tale. Ved testing av synsfeltet får du inntrykk av utfall oppad og til høyre. Hun tar seg ofte til hodet og gråter. Hun er desorientert i sted, husker generelt svært dårlig. To ganger under samtalen klyper hun seg i nesen med en grimase før hun kortvarig mister bevissthet (et par minutter varighet). Hun er ikke nakkestiv. Øvrig undersøkelse er normal (BT 130/90, puls 90 reg, temp 38.2°C, normal gynekologisk status).

Pasienten har altså akutt konfusjon, hodepine, epilepsi, feber, fokale utfall.

### Spørsmål 1:

Nevn 4 mulige sykdommer som kan forklare pasientens symptombilde. (4 linjer)

### Svar:

Encefalitt, postpartum psykose, tumor, sinus vene trombose (SVT), postpartum pituitær apopleksi (Sheehans syndrom) og delir.

### Del 2:

En tidligere frisk 29 år gammel kvinne kommer til legevakten grunnet akutt oppstått fluktuerende konfusjon og desorientering samt endret atferd siste 48 timer. Hun kom tilbake fra feriereise i Bangkok for 1 uke siden. Hun fødte 7 uker tidligere, uproblematisk, til termin, et friskt barn. Hun er nå blitt aggressiv ovenfor mann og barnet. Hun forstår ikke enkle spørsmål, svarer med uforståelig tale. Ved testing av synsfeltet får du inntrykk av utfall oppad og til høyre. Hun tar seg ofte til hodet og gråter. Hun er desorientert i sted, husker generelt svært dårlig. To ganger under samtalen klyper hun seg i nesen med en grimase før hun kortvarig mister bevissthet (et par minutter varighet). Hun er ikke nakkestiv. Øvrig undersøkelse er normal (BT 130/90, puls 90 reg, temp 38.2°C, normal gynekologisk status).

Pasienten har altså akutt konfusjon, hodepine, epilepsi, feber, fokale utfall.

**Du tenker på postpartum psykose, encefalitt, tumor og sinus vene trombose.**

### Spørsmål 1:

Hvilke supplerende undersøkelser vil du rekvirere (4-5 linjer)

### Svar:

Spinal punksjon (celler, glucose, protein, dyrkning, PCR med spørsmål om herpes encefalitt), blodprøver (infeksjonsparametre, leverprøver og endokrin status), MR inklusive venografi, EEG.

### Del 3:

En tidligere frisk 29 år gammel kvinne kommer til legevakten grunnet akutt oppstått fluktuerende konfusjon og desorientering samt endret atferd siste 48 timer. Hun kom tilbake fra feriereise i Bangkok for 1 uke siden. Hun fødte 7 uker tidligere, uproblematisk, til termin, et friskt barn. Hun er nå blitt aggressiv ovenfor mann og barnet. Hun forstår ikke enkle spørsmål, svarer med uforståelig tale. Ved testing av synsfeltet får du inntrykk av utfall oppad og til høyre. Hun tar seg ofte til hodet og gråter. Hun er desorientert i sted, husker generelt svært dårlig. To ganger under samtalen klyper hun seg i nesen med en grimase før hun kortvarig mister bevissthet (et par minutter varighet). Hun er ikke nakkestiv. Øvrig undersøkelse er normal (BT 130/90, puls 90 reg, temp 38.2°C, normal gynekologisk status).

Pasienten har altså akutt konfusjon, hodepine, epilepsi, feber, fokale utfall.

Du tenker på postpartum psykose, encefalitt, tumor og sinus vene trombose.

**EEG er patologisk, med fokale langsom deltaaktivitet bilateralt, ingen epileptogen aktivitet. Blodprøvene viser kun lett forhøyet CRP og hvite, og noe lav Hb. Cerebral MR viser ingen sikre etablerte lesjoner og åpne intrakraniale venesinuser. Ved spinal punksjon finner du 30 celler, protein i øvre normale område og normal glucose.**

**Spørsmål 1:**

Hva er den mest sannsynlige diagnosen hos pasienten?

**Svar:**

Herpes encefalitt.

**Del 4:**

En tidligere frisk 29 år gammel kvinne kommer til legevakten grunnet akutt oppstått fluktuierende konfusjon og desorientering samt endret atferd siste 48 timer. Hun kom tilbake fra feriereise i Bangkok for 1 uke siden. Hun fødte 7 uker tidligere, uproblematisk, til termin, et friskt barn. Hun er nå blitt aggressiv ovenfor mann og barnet. Hun forstår ikke enkle spørsmål, svarer med uforståelig tale. Ved testing av synsfeltet får du inntrykk av utfall oppad og til høyre. Hun tar seg ofte til hodet og gråter. Hun er desorientert i sted, husker generelt svært dårlig. To ganger under samtalen klyper hun seg i nesen med en grimase før hun kortvarig mister bevissthet (et par minutter varighet). Hun er ikke nakkestiv. Øvrig undersøkelse er normal (BT 130/90, puls 90 reg, temp 38.2°C, normal gynekologisk status).

Pasienten har altså akutt konfusjon, hodepine, epilepsi, feber, fokale utfall.

Du tenker på postpartum psykose, encefalitt, tumor og sinus vene trombose.

EEG er patologisk, med fokale langsom deltaaktivitet bilateralt, ingen epileptogen aktivitet. Blodprøvene viser kun lett forhøyet CRP og hvite, og noe lav Hb. Cerebral MR viser ingen sikre etablerte lesjoner og åpne intrakraniale venesinus. Ved spinal punksjon finner du 30 celler, protein i øvre normale område og normal glucose.

**Du mistenker at pasienten har herpes encefalitt.**

**Spørsmål 1:**

Nevn andre mulige årsaker til konfusjon – tenk bredere enn kun nevrologiske sykdommer (6 linjer).

**Svar:**

Toksiske årsaker (alkohol, medikamenter, toksiner, drugs), elektrolyttforstyrrelser, endokrinologiske (diabetes, Cushing, Addison, tyroidea,) lever/nyre svikt, porfyrier, ernærings forstyrrelser (B1, pellagra), meningitter, vaskulære årsaker, hypertensjon, epilepsi.

**Del 5:****Spørsmål 1:**

Hvorfor kalles den ene hemisfæren dominant?

**Svar:**

Fordi hovedelementene til språkfunksjonen er lokalisert til denne hemisfæren.

**Spørsmål 2:**

Hvor er Wernickes område?

**Svar:**

Lokalisert til venstre hjernehemisfære hos de fleste på overgangen mellom parietal og temporallapp (bakre språkområde). Relativt betydelig variasjon i lokalisasjon.

**Spørsmål 3:**

Hva kalles forstyrrelsen man får ved skade av Wernickes område?

**Svar:**

Impressiv eller sensorisk afasi. (Forståelsen av talen er forstyrret).

**Spørsmål 4:**

Hvor er Brocas område?

**Svar:**

Lokalisert til venstre hjernehemisfære hos de fleste i frontallappen på fremsiden av motorisk ansiktsområde (fremre språkområde). Relativt betydelig variasjon i lokalisasjonen.

---

**Spørsmål 5:**

Hva kalles forstyrrelsen man får ved skade av Brocas område?

**Svar:**

Ekspressiv eller motorisk afasi (Helt eller delvis tap av taleevne – evt. stotrende, feil ordvalg osv.)

## Oppgave: MEDSEM7\_NEVROLOGI8\_V13\_KONT

### Spørsmål 1:

En 65 år gammel mann kommer til legen på grunn av økende smerter i venstre side av hodet og vekttap og muskelsmerter. Han har ikke vært plaget med hodepine tidligere. Nevn minst to differensialdiagnoser.

### Svar:

Tumor cerebri, Tensjonshodepine, Cluster hodepine, Arteritis temporalis.

### Spørsmål 2:

En 56 år gammel kvinne innlegges på grunn av akutt innsettende intens hodepine ledsaget av kvalme, brekninger og svekket bevissthet. Ved klinisk undersøkelse påvises nakkestivhet. Hvilken diagnose er den mest sannsynlige?

- Meningitt
- Epilepsi
- Subaraknoidalblødning
- Tumor cerebri

### Svar:

Subaraknoidalblødning

### Spørsmål 3:

En 42 år gammel kvinne kommer til legen på grunn av daglige hodepineplager. Hodepinen er generalisert og konstant tilstede. Hun har tidligere hatt anfall med hodepine 6-8 ganger pr. år som har vært diagnostisert som migrene. Pasienten bruker daglig 5-6 tabletter med paracetamol på grunn av sine plager. Normal nevrologisk status.

Hvilken diagnose er den mest sannsynlige?

- Temporalis arteritt
- Spenningshodepine
- Migrene
- Medikament-indusert hodepine

### Svar:

Medikament-indusert hodepine

### Spørsmål 4:

En 62 år gammel mann kommer til legen fordi han i løpet av siste uken har opplevd to episoder med kroppslige plager som bekymrer han; et anfall med diffus hodepine og nedsatt kraft i venstre hånd, og et lignende anfall i høyre hånd. Begge anfalletene varte i cirka 10 minutter. Han er tidligere frisk og bruker ingen medikamenter. Undersøkelse viser normale nevrologiske funn, men pasienten har atrieflimmer.

Hvilken diagnose er mest sannsynlig?

- Tumor cerebri
- Kardial embolisering med TIA
- Epilepsi
- Migrene

### Svar:

Kardial embolisering med TIA

## Oppgave: MEDSEM7\_ONH\_V13\_KONT

### Del 1:

Kvinne 30 år, har hatt mange otitter i barndom, deretter ørefrisk. Hun noterte at hørselen begynte å bli gradvis dårligere fra 25 års alder etter fødsel av første barnet. Først merket hun nedsatt hørsel på hø deretter også ve øret. Hun har periodevis øresus og svimmelhet. Mor hadde høreapparat på et øre fra ung alder. Fastlegen har undersøkt ørene flere ganger uten at finne noe annet enn litt nedsatt hørsel i bassen.

#### Spørsmål 1:

Hva er mest sannsynlig diagnose? Hvilke alternative diagnoser vil du foreslå?

#### Svar:

Otosklerose, diff diagnoser er tympanosklerose, Mb. Meniere, erosjon i incus (sjelden: takvindu).

### Del 2:

Kvinne 30 år, har hatt mange otitter i barndom, deretter ørefrisk. Hun noterte at hørselen begynte å bli gradvis dårligere fra 25 års alder etter fødsel av første barnet. Først merket hun nedsatt hørsel på hø deretter også ve øret. Hun har periodevis øresus og svimmelhet. Mor hadde høreapparat på et øre fra ung alder. Fastlegen har undersøkt ørene flere ganger uten at finne noe annet enn litt nedsatt hørsel i bassen.  
**Fastlegen utreder i første omgang for otosklerose.**

#### Spørsmål 1:

Hva er relevante undersøkelser ved otosklerose?

#### Svar:

Audiogram med luft og beinledning med relevant maskering  
Rinne og Weber test. Tympanometri, stapesreflekser.

### Del 3:

Kvinne 30 år, har hatt mange otitter i barndom, deretter ørefrisk. Hun noterte at hørselen begynte å bli gradvis dårligere fra 25 års alder etter fødsel av første barnet. Først merket hun nedsatt hørsel på hø deretter også ve øret. Hun har periodevis øresus og svimmelhet. Mor hadde høreapparat på et øre fra ung alder. Fastlegen har undersøkt ørene flere ganger uten at finne noe annet enn litt nedsatt hørsel i bassen.  
**Fastlegen utreder i første omgang for otosklerose.**  
**Fastlegen foretar en Webers test.**

#### Spørsmål 1:

Hvordan vil du forvente at resultatet er på Webers test ved uttalt otosklerose på høyre side?

#### Svar:

Weber lateraliseres til hø. øre.

### Del 4:

Kvinne 30 år, har hatt mange otitter i barndom, deretter ørefrisk. Hun noterte at hørselen begynte å bli gradvis dårligere fra 25 års alder etter fødsel av første barnet. Først merket hun nedsatt hørsel på hø deretter også ve øret. Hun har periodevis øresus og svimmelhet. Mor hadde høreapparat på et øre fra ung alder. Fastlegen har undersøkt ørene flere ganger uten at finne noe annet enn litt nedsatt hørsel i bassen.  
Fastlegen utreder i første omgang for otosklerose.  
Fastlegen foretar en Webers test.  
**Fastlegen rekvirerer en CT undersøkelse av tinningbeinet.**

**Spørsmål 1:**

Har CT noen verdi i diagnostikken av otosklerose?

**Svar:**

Ja, endelig diagnose bekreftes på CT eller ved operasjon.

**Del 5:**

Kvinne 30 år, har hatt mange otitter i barndom, deretter ørefrisk. Hun noterte at hørselen begynte å bli gradvis dårligere fra 25 års alder etter fødsel av første barnet. Først merket hun nedsatt hørsel på hø deretter også ve øret. Hun har periodevis øresus og svimmelhet. Mor hadde høreapparat på et øre fra ung alder.

Fastlegen har undersøkt ørene flere ganger uten at finne noe annet enn litt nedsatt hørsel i bassen.

Fastlegen utreder i første omgang for otosklerose.

Fastlegen foretar en Webers test.

Fastlegen rekvirerer en CT undersøkelse av tinningbeinet.

**Fastlegen henviser pasienten til en ØNH avdeling.**

**Spørsmål 1:**

Hva slags behandling vil du foreslå?

**Svar:**

Høreapparat eller operasjon.

**Del 6:**

En 35 år gammel mann oppsøker deg på kontoret. Han klager over anfall av svimmelhet når han vrir på hodet. Når han ligger helt i ro gir det seg etter en stund. Han har ikke merket noen endring av hørsel.

Fastlegen finner ikke noe galt da hun undersøker ørene og hørsel.

**Spørsmål 1:**

Hvilken medisinsk diagnose tror du dette dreier seg om?

**Svar:**

Benign paroxysmal posisjons vertigo, BPPV.

**Del 7:**

En 35 år gammel mann oppsøker deg på kontoret. Han klager over anfall av svimmelhet når han vrir på hodet. Når han ligger helt i ro gir det seg etter en stund. Han har ikke merket noen endring av hørsel.

Fastlegen finner ikke noe galt da hun undersøker ørene og hørsel.

**Fastlegen finner kortvarig nystagmus ved dreining av ekstendert hode mot venstre. Hun konstaterer at pasienten har Benign paroxysmal posisjons vertigo (BPPV).**

**Spørsmål 1:**

Hva er sannsynlig årsak til benign paroxysmal posisjons vertigo?

**Svar:**

Løsning av otolitter i vestibulæres systemet



**Del 8:**

En 35 år gammel mann oppsøker deg på kontoret. Han klager over anfall av svimmelhet når han vrir på hodet. Når han ligger helt i ro gir det seg etter en stund. Han har ikke merket noen endring av hørsel.

Fastlegen finner ikke noe galt da hun undersøker ørene og hørsel.

Fastlegen finner kortvarig nystagmus ved dreining av ekstendert hode mot venstre. Hun konstaterer at pasienten har Benign paroxysmal posisjons vertigo (BPPV).

**Fastlegen henviser pasienten til ØNH spesialist.**

**Spørsmål 1:**

Hva slags behandling vil du forslå ved benign paroxysmal posisjons vertigo, BPPV?

**Svar:**

Reposisjonsmanøver (Epley).

**Del 9:**

**Eldre pasient med økende dysfagi siden april 2012. Mye nattlige symptomer med regurgitasjon, rått lukt og smak. Pasienten føler det er vanskelig å få maten ned, den stanser opp øverst i svelget. Pasienten har ikke smerter. Han har heller ikke hatt noe sikkert vekttap. Imidlertid føler pasienten seg i relativt god form. Kjent Parkinson sykdom.**

**Fastlegen henviser til ØNH avdeling.**

**Spørsmål 1:**

Hvilke undersøkelser vil du foreslå på en ØNH avdeling?

**Svar:**

rtg hypofarynx/ øsofagus, Skopi av hypofarynx/øsofagus

**Del 10:**

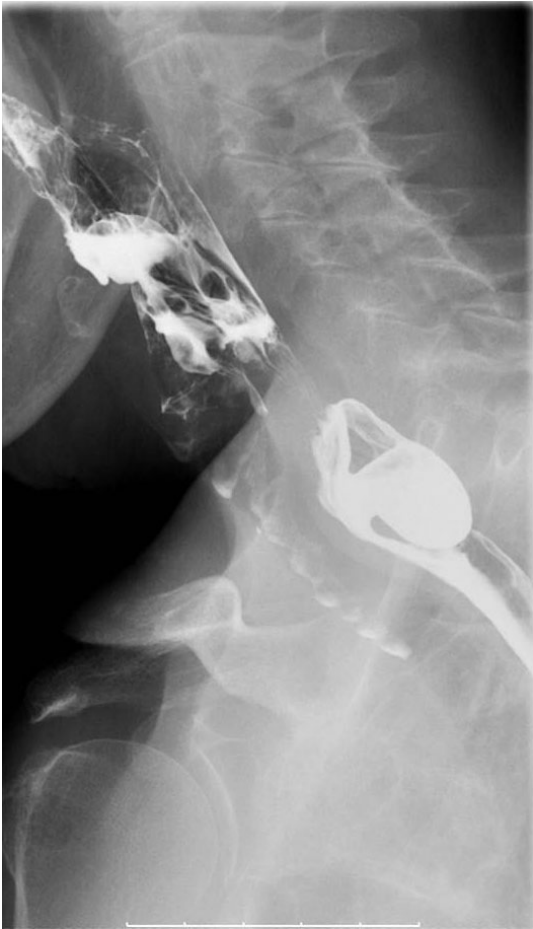Eldre pasient med økende dysfagi siden april 2012. Mye nattlige symptomer med regurgitasjon, rått lukt og smak. Pasienten føler det er vanskelig å få maten ned, den stanser opp øverst i svelget. Pasienten har ikke smerter. Han har heller ikke hatt noe sikkert vekttap. Imidlertid føler pasienten seg i relativt god form. Kjent Parkinson sykdom.

Fastlegen henviser til ØNH avdeling.

**ØNH spesialisten rekvirerer et rtg. hypofarynx/øsofagus med kontrast.**

**Spørsmål 1:**

Dette er pasientens rtg. bilde, hva viser det?

**Svar:**

Utposning i overgang hypofarynx/ øvre øsofagus, med veskespeil. Zenkers divertikkel.

**Del 11:**

Eldre pasient med økende dysfagi siden april 2012. Mye nattlige symptomer med regurgitasjon, rått lukt og smak. Pasienten føler det er vanskelig å få maten ned, den stanser opp øverst i svelget. Pasienten har ikke smerter. Han har heller ikke hatt noe sikkert vekttap. Imidlertid føler pasienten seg i relativt god form. Kjent Parkinson sykdom. Fastlegen henviser til ØNH avdeling.

ØNH spesialisten rekvirerer et rgt. hypofarynx/øsofagus med kontrast.

**Radiologen diagnostiserer et Zenkers divertikkel.**

**Spørsmål 1:**

Hvilke differensialdiagnoser til Zenkers divertikkel kjenner du til?

**Svar:**

Crikofaryngeal dystoni, Plummer-Vinson syndrom, Gastro øsofagal refluks (GERD), Myasthenia gravis og neurologiske sykdommer (hjernetamme ischemi).

**Del 12:****Spørsmål 1:**

Hvor er et Zenkers divertikkel lokalisert?

- Orofarynx
- Distalt i øsofagus

- Bakre svelgvegg
- Overgangen hypofarynx/øsofagus dorsalt
- Overgangen hypofarynx/øsofagus ventralt

**Svar:**

Overgangen hypofarynx/øsofagus dorsalt

---

**Spørsmål 2:**

Hvilken nerve er hovedsakelig ansvarlig for den **effereente** reflexbuen ved svelging?

- N. Facialis
- N. Mandibularis
- N. Recurrens
- N. Vagus
- N. Glossopharyngicus

**Svar:**

N. Glossopharyngicus

---

**Spørsmål 3:**

Hvilke hjernenerver er involvert i den **affereente** del av svelgrefleksen (romertall)?

**Svar:**

V, IX, X, XII

---

**Spørsmål 4:**

Hvordan oppnås beskyttelse av luftveiene ved svelging?

**Svar:**

Tungebein og Larynx løftes slik at epiglottis legger seg bakover og lukker for luftveiene

---

**Spørsmål 5:**

Hva er definisjonen av dysfagi?

**Svar:**

Mat stopper opp, nedsatt svelgningskraft, aspirasjon, smerter ved svelgning

---

**Spørsmål 6:**

Hva kan skje hos pasienter som er ganeopererte og som har fått en ganeinsuffiens?

**Svar:**

De får mat og drikke opp i nesen.

**Del 13:****Spørsmål 1:**

Når anbefales antibiotika til behandling av akutt otitis media?

**Svar:**

Ved langtrukket forløp, mistanke om komplikasjoner, otitis media med perforasjon og sekresjon > 2 dager,

---

"ørebarne" og barn under 1 år.

---

**Spørsmål 2:**

Hva er førstevalg av antibiotika til barn og voksne ved akutt otitis media av følgende preparater:

- Tetracycliner
- Penicillin V
- Makrolider
- Sulfonamider
- Trimetoprim

**Svar:**

Penicillin V

---

**Spørsmål 3:**

Hva er antibiotikavalg ved hyppige og residiverende otitter?

- Penicillin V
- Cefalosporiner
- Amoxicillin
- Makrolider
- Trimetoprim

**Svar:**

Amoxicillin

---

**Spørsmål 4:**

Hvilke faktorer disponerer for å bli et ørebarn (3 otitter i løpet av 6 mnd. eller 4 i løpet av 12 mnd)?

**Svar:**

Arv, lav alder ved første otitt, barnehage, søsken i barnehage, kjønn, allergisk disp., passiv røyking?

---

**Spørsmål 5:**

Er det kjønnsforskjell på barneotitter og i tilfelle hos hvilket kjønn er otitter hyppigst?

- Nei
- Gutt
- Jente

**Svar:**

Gutt

---

**Spørsmål 6:**

Hvem bør følge opp ørebarn?

- Ingen, foreldrene kan passe på
- Helsesøster
- Fastlege
- ØNH spesialist

**Svar:**

ØNH spesialist

---

**Spørsmål 7:**

Hvis man ikke velger antibiotika, når bør man følge opp:

- Alle kontrolleres etter 1 dag
- Alle kontrolleres etter 5 dager
- Kontroll ved vedvarende plager

**Svar:**

Kontroll ved vedvarende plager

---

**Spørsmål 8:**

Når kan man forvente at en trommehinnen ser "normal" ut etter en kraftig akutt media otitt. Etter:

- En uke
- 14 dager
- 4-6 uker
- 3 mnd
- 6 mnd

**Svar:**

4-6 uker

---

**Spørsmål 9:**

Hvordan kan man undersøke mellomøret og bestemme om det er væske/puss eller luft i mellomøret?

**Svar:**

Otoskopi, og teste beveglighet med Siegle.( Tympanometri gir også nyttig informasjon)

---

**Spørsmål 10:**

Hvordan ser et tympanogram ut ved væske i mellomøret?

- Flatt
- Topp til høyre
- Topp til venstre

**Svar:**

Flatt

---

**Spørsmål 11:**

Hvilken histologisk type av thyroideacancer er vanligst?

- Medullær
- Anaplastisk
- Lymfom
- Papillær
- Follikulær

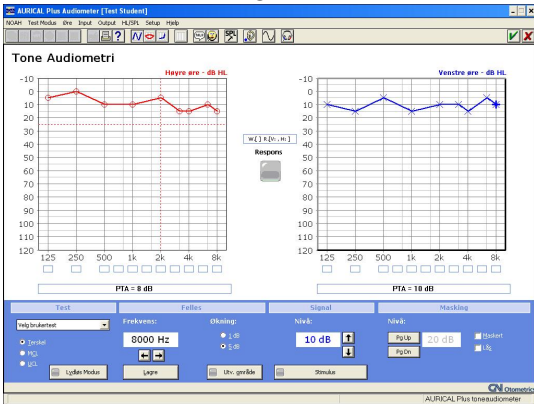
**Svar:**

Papillær

Del 14:

**Spørsmål 1:**

Beskriv dette audiogrammet.

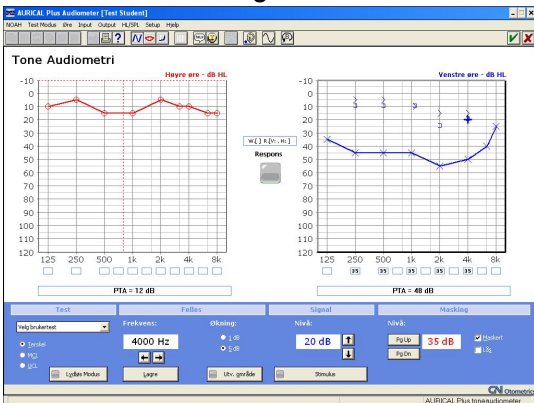


**Svar:**

symmetrisk "normal" hørsel

**Spørsmål 2:**

Beskriv dette audiogrammet.

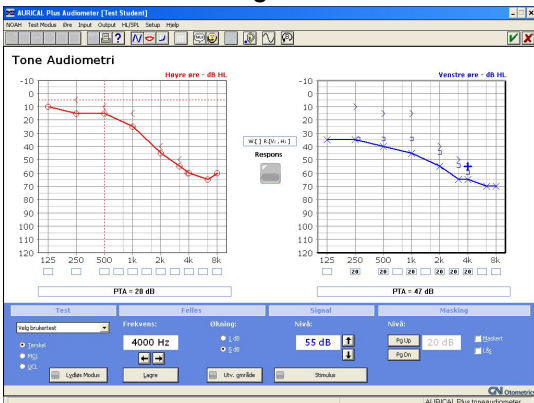


**Svar:**

Mekanisk hørselstap ve. øre, ben-luft gap.

**Spørsmål 3:**

Beskriv dette audiogrammet.



**Svar:**

Bilateralt sensoneuralt hørselstap mest utfalt i diskant. Kurve på v.øre viser maskert benledning, hørselstap ca. 47dB. Høyre øre viser et gjennomsnitt 28 dB. Asymmetrisk.