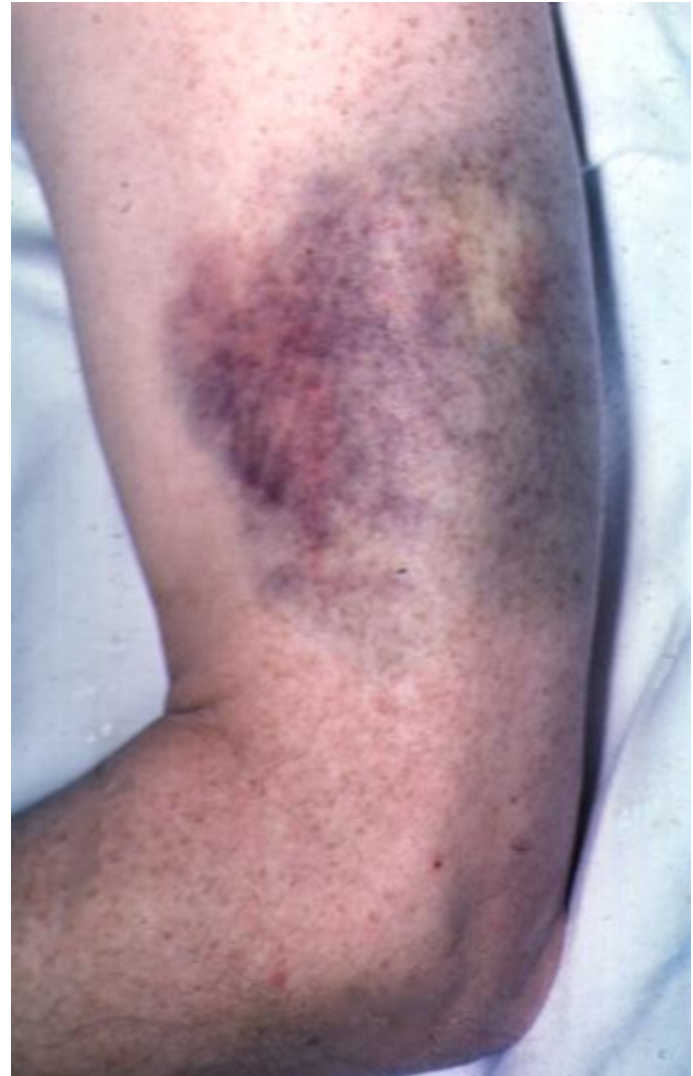

Stasjon 10 PC

Oppgave 1

- En 62 år gammel tidligere frisk kvinne hadde følte seg slapp i 2-3 måneder
- Den siste uka hadde hun fått en rekke blåmerker uten adekvat traume; se illustrasjonen



Spørsmål 1

- Hvilke fire laboratorieundersøkelser vil du prioritere å gjøre i første omgang blant alternativene som er angitt?

Supplerende undersøkelser

- Prøvesvar:
- Hgb 10.2 g/dL (11.7-15)
- Leukocytter $9.8 \times 10^9/L$ (4.0-9.8)
- Trombocytter $25 \times 10^9/l$ (145-350)
- INR 2.3 (<1)
- aPTT 43 (25-42)
- Kreatinin, urea, bilirubin og leverenzymmer og elektrolytter var normale unntatt LD som var 425 U/L (<205)

Spørsmål 2

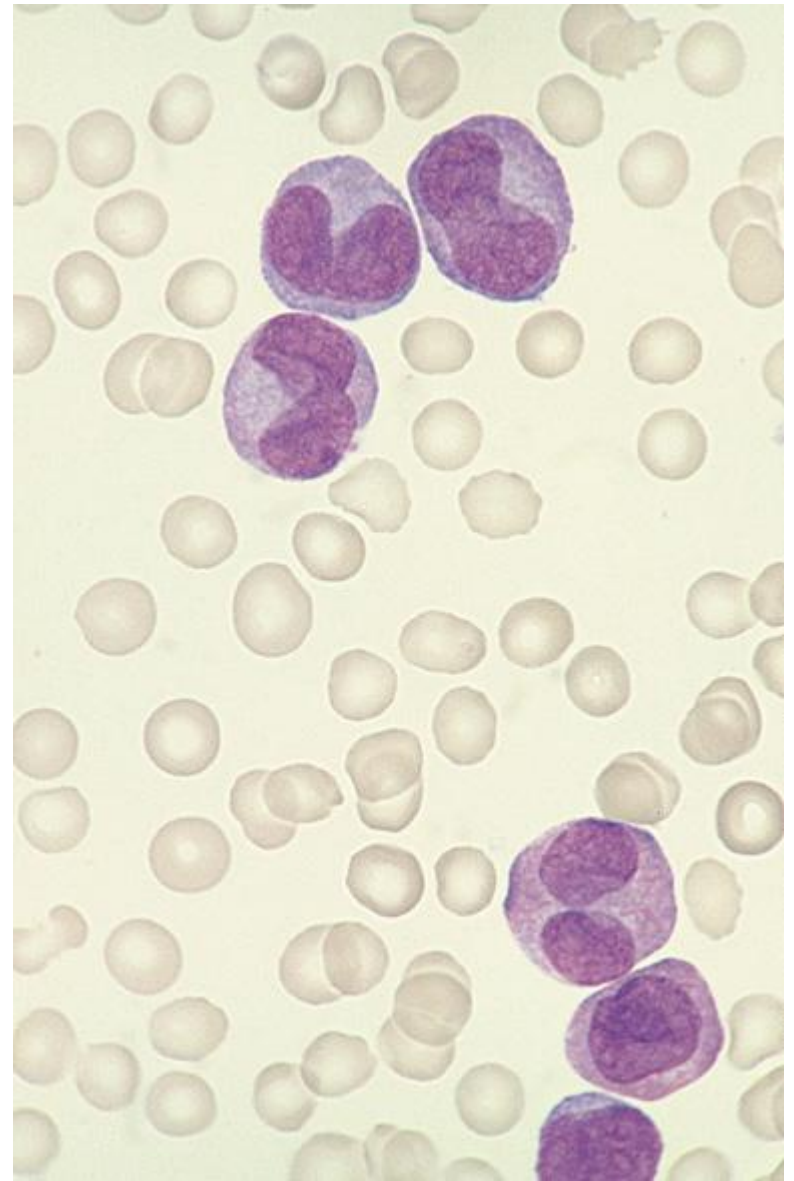
- Hva mener du er den mest sannsynlige forklaringen/diagnosen med disse prøvesvarene?

- Disse tre parametrene ble også analysert
Fibrinogen
D-dimer
Antitrombin

Spørsmål 3

- Hvilke resultater ville du forvente at analysene viste i dette tilfellet?

- Bilde til høyre viser et representativt utsnitt av blodutstryket hos pasienten.



Spørsmål 4

- Hvilke celletype er leukocytterne du ser i blodutstryket?

Spørsmål 5

- Hva er den mest sannsynlige tilgrunnliggende sykdommen i dette tilfellet?

Stasjon 10
PC-oppgave

NB! Fyll ut ditt studentnr. på toppen av arket

Spørsmål 1: (4p)

Hvilke fire laboratorieundersøkelser vil du prioritere å gjøre i første omgang blant alternativene som er angitt? Kryss ja for de fire laboratorieundersøkelsene du vil prioritere, og nei for de du ikke vil prioritere.

Svar:

	Ja	Nei
• Kreatinin og urea		
• Bilirubin og leverenzzymer		
• Blodcelletelling		
• Protrombin tid – INR		
• Aktivert partiell tromboplastin tid – aPTT		
• Blødningstid		
• Na, K, Ca, P		
• Blodutstryk		

Spørsmål 2: (2p)

Hva mener du er den mest sannsynlige forklaringen (diagnosen) med disse prøvesvarene?

Svar:

Den mest sannsynlige diagnosen er

Spørsmål 3: (3p)

Hvilke resultater ville du forvente av analysene av disse tre parametrene i dette tilfellet?

Svar:

	Nedsatt	Normal	Økt
Fibrinogen			
D-dimer			
Antitrombin			

Stasjon 10 forts.

Student ID nummer:.....

Spørsmål 4: (1p)

Hvilken celletype er leukocytene du ser i blodutstryket? Sett kryss for riktig celletype.

Svar:

Celletype	Sett kryss
Lymfocytter	
Monocytter	
Granulocytter	
Umodne leukocytter	

Svar på spørsmål 5: (2p)

Hva er den mest sannsynlige tilgrunnliggende sykdommen?

Den tilgrunnliggende sykdommen er

Maks poeng: 12

Bestått 8 poeng

Avkryssingsskjema for eksaminator

Student ID nummer:

Eksaminators ID:

Stasjon 10 PC-stasjon

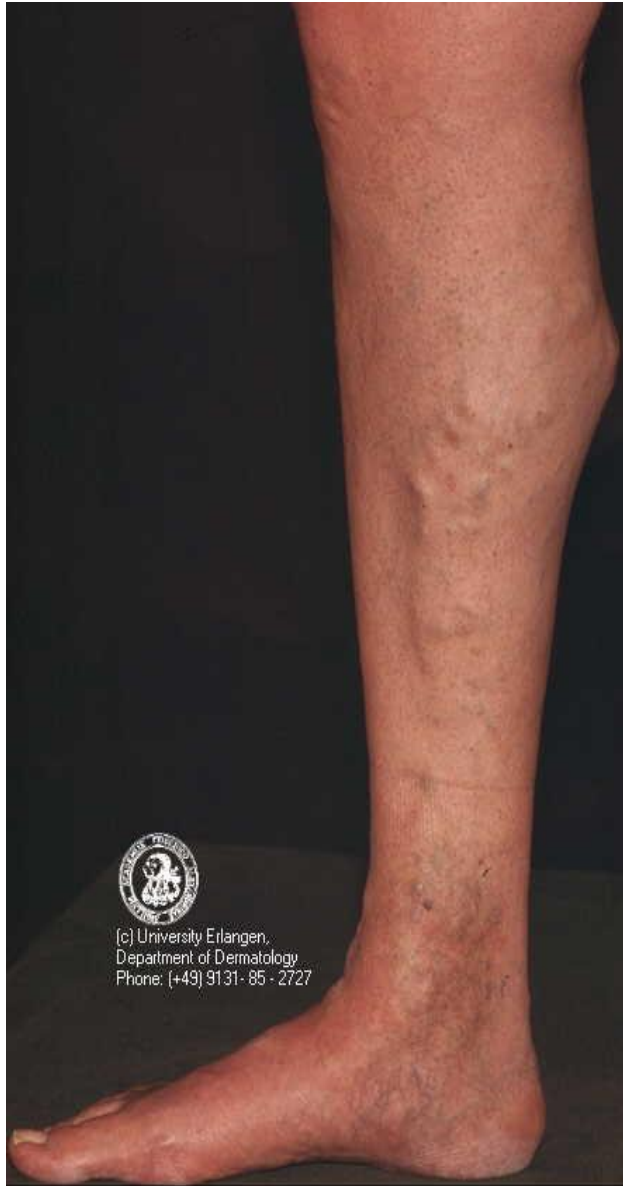	Gir poeng	Oppnådd Poeng
Spørsmål 1 (maks 4 poeng)		
Blodcelletelling	1	
Blodutstryk	1	
INR	1	
aPTT	1	
Spørsmål 2 (maks 2 poeng)		
Disseminert intravaskulær koagulasjon/DIC	2	
Spørsmål 3 (maks 3 poeng)		
Fibrinogen nedsatt	1	
D-dimer økt	1	
Antitrombin nedsatt	1	
Spørsmål 4 (maks 1 poeng)		
Umodne leukocytter	1	
Spørsmål 5 (maks 2 poeng)		
Akutt leukemi	1	
Akutt myelogen leukemi ekstrapoeng	1	

Maks poeng: 12

Total score:

Bestått 8 poeng

Stasjon 11



(c) University Erlangen,
Department of Dermatology
Phone: (+49) 9131-85-2727

Stasjon 11
PC-oppgave

NB! Fyll ut ditt studentnr. på toppen av arket

Instruks til kandidaten.

Se på bildet på PC-skjermen
Din oppgave er å svare kort på følgende fem spørsmål

1. Hvilken tilstand vises på bildet, og hvilket kar er affisert? (4p)

2. Nevn 5 symptomer og tegn denne tilstanden kan medføre. (5p)

3. Hvordan bør tilstanden utredes? (4p)

4. Nevn 3 mulige årsaker til venøs insuffisiens. (5p)

5. Hvilke kirurgiske behandlingsmåter finnes for venøs insufficiens? (4p)

6. Hvilken alternativ non-invasiv behandlingsmåte finnes? (2p)

7. Avkryssningsskjema for eksaminator

Student ID nummer:

Eksaminators ID:

Stasjon 11

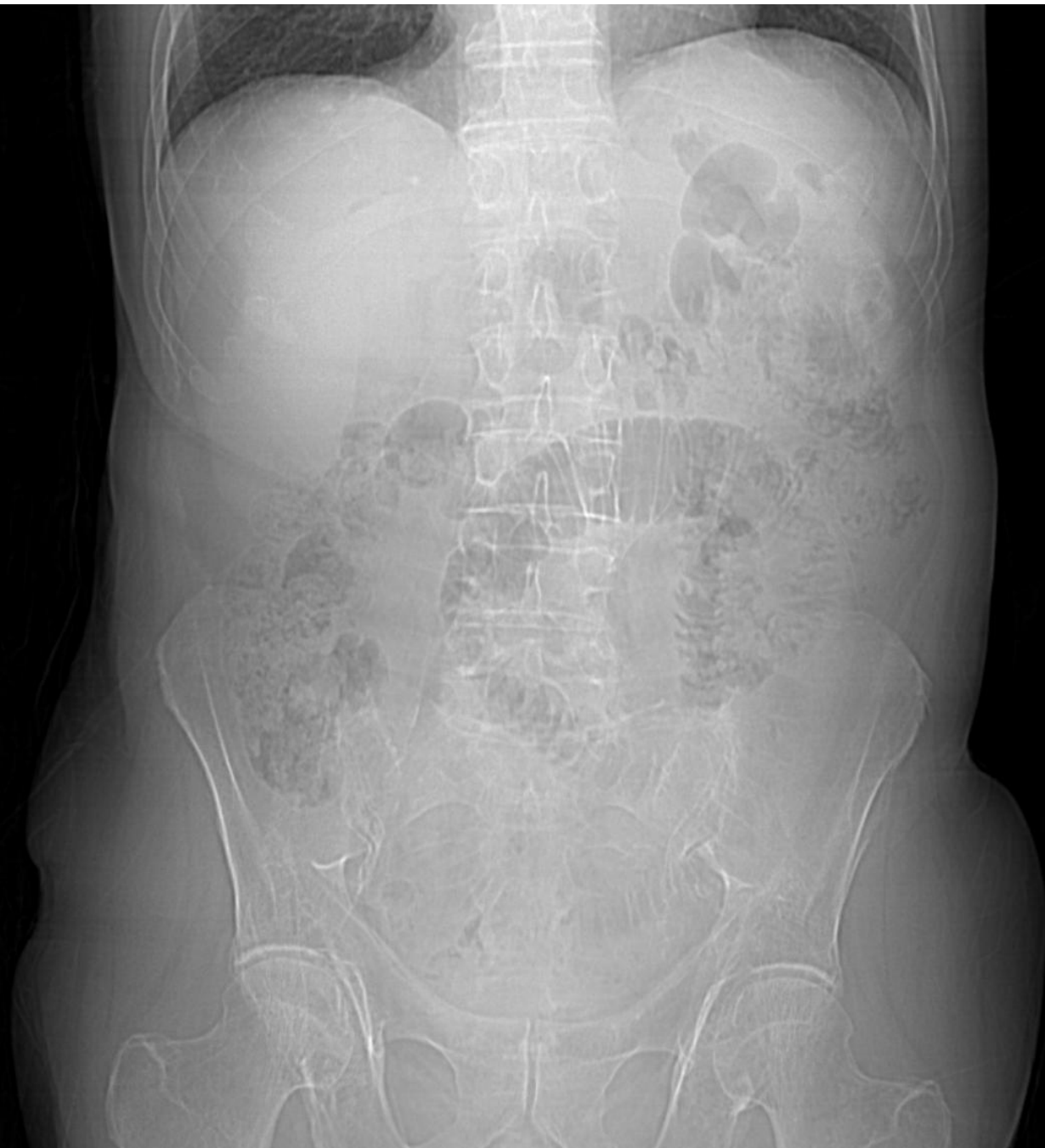	Gir poeng	Oppnådd poeng
1. Hvilken tilstand vises på bildet, og hvilket kar er affisert?		
Varicer på underekstremiteter	2	
Medial distribusjon/v saphena magna gebetet	2	
2. Nevn 5 symptomer og tegn denne tilstanden kan medføre?		
Kosmetisk besvær	1	
Smerter (spreng, tyngdefølelse)	1	
Ødem	1	
Hudforandringer (pigmentering, eksem)	1	
Leggsår	1	
3. Hvordan bør tilstanden utredes?		
Klinsik us	1	
Kliniske tester (Trendelenburg, Perthe)	1	
Ultralyd-doppler us	2	
4. Tre mulige årsaker til venøs insuffisiens:		
Primær: refluks i veneklaffer (dyp og/eller overfladisk)	2	
Sekundær: posttombotisk syndrom/sekundært til venestase	2	
Congenitt malformasjon	1	
5. Hvilke operative behandlingsmåter finnes for venøs insuffisiens?		
Høy ligatur og stripping	2	
Lokale ekstipasjoner	2	
6. Hvilken alternativ non-invasiv behandlingsmåte finnes?		
Kompresjonsbandasje	2	

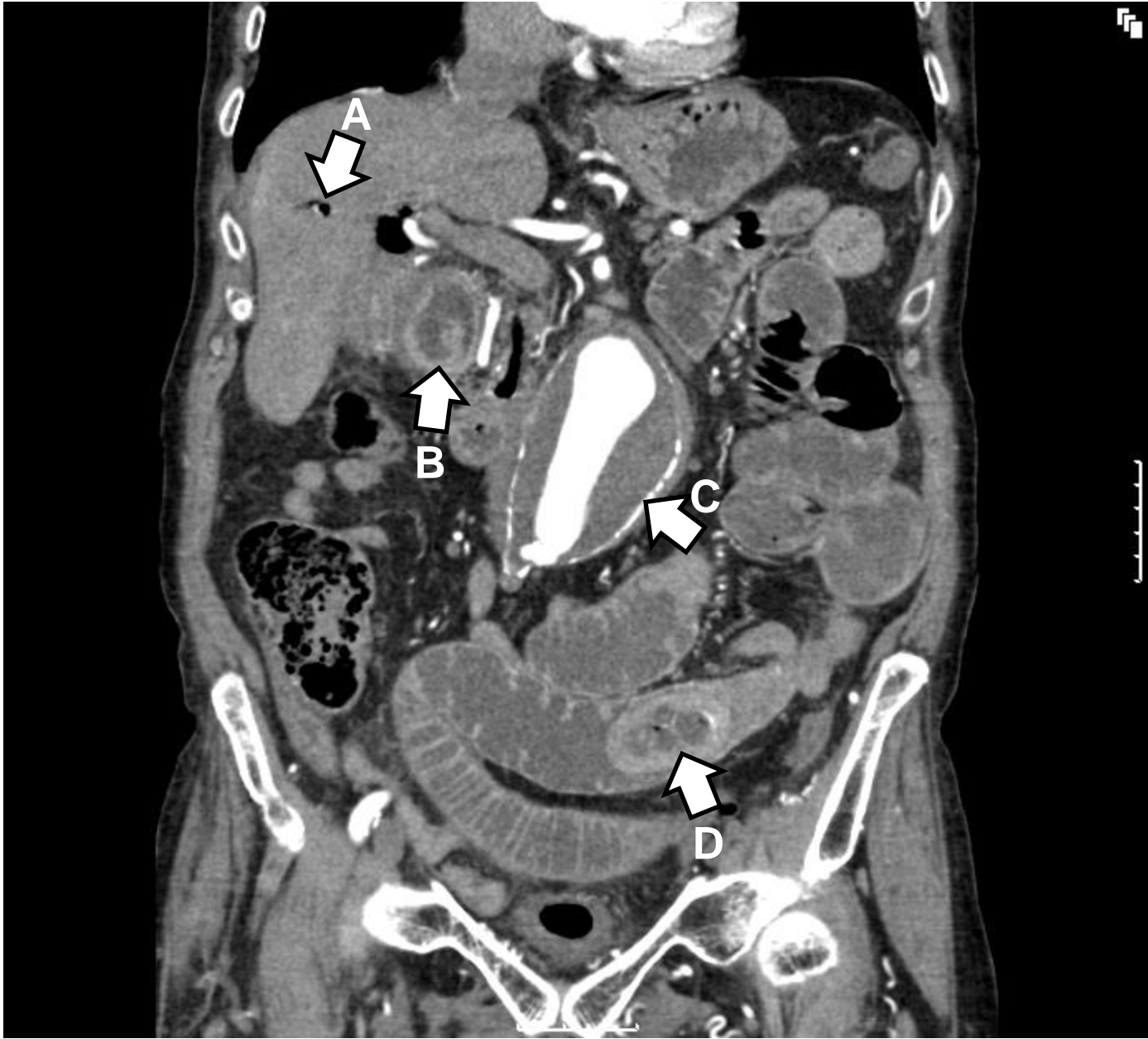Maks poeng: 24

Total score: _____

Bestått: 16

PC –oppgave nr 12





Stasjon 12
PC-oppgave

NB! Fyll ut ditt studentnr. på toppen av arket

Instruks til kandidaten.

Les sykehistorien i oppgaven og se på de to bildene på PC-skjermen. Etterpå skal du svare kort på 5 spørsmål.

Sykehistorie

Du er turnuslege ved en kirurgisk avdeling. En 83 år gammel mann blir innlagt etter seks timers sykehistorie med akutte buksmerter. Du finner at han er afebril, har utspilt abdomen, diffus palpasjonssøm men ikke slippøm, sparsomme men noe høyfrekvente tarmlyder, kvalm , og uten avføring eller luftavgang siste døgn. Han er sirkulatorisk stabil, har normale pulser, og har tørr, varm hud.

Du mistenker ileus og bestemmer deg for å få utført et rtg. oversikt abdomen.

Rtg. oversikt abdomen (liggende bilde) er vist i bilde 1.

Du ser til pasienten på nytt når han er kommet på post etter røntgenundersøkelsen. Magesmertene har økt på. Du er usikker på om pasienten bør opereres. Du tilkaller bakvakt, som mener å palpere en tumor sentralt i buken. Dere beslutter ytterligere kartlegging av tilstanden med CT undersøkelse av abdomen.

Bilde 2 viser et frontalsnitt fra CT undersøkelsen med kontrast i arteriefasen

Spørsmål

- 1) Hvilke tre straks-tiltak vil du sette i gang i akuttmottaket mens du venter på røntgenundersøkelsen? (3p)

- 2) Beskriv Bilde 1. Hva er det mest fremtredende ved bildet? Hva slags tilleggsbilder kunne ha gitt nyttig informasjon? (4p)

- 3) Hva er de typiske tegn på rtg. oversikt abdomen ved mekanisk ileus? (3p)

Stasjon 12 forts

4) Nevn fem årsaker til mekanisk ileus. (5p)

5) Bilde 2 viser tre klart patologiske funn. Finn og beskriv disse. (6p)

6) Hva tror du etter dette er den mest sannsynlige årsaken til pasientens smerter? (3p)

Maks poeng: 24p

Krav til bestått: 16 p eller mer

Avkryssningsskjema for eksaminator

Student ID nummer:

Eksaminators ID:

Stasjon 12

	Gir poeng	Oppnådd Poeng
Oppgave 1		
Etablere iv-infusjon	1	
Blodprøver	1	
Analgetika	1	
Oppgave 2		
Et enkeltstående dilatert segment av tynntarmen	2	
Stående eller innskutt bilde ville kunne si noe om luft-væske-speil og nivåforskjell	2	
Oppgave 3		
Dilatert tarmsegment med (multiple) luft/væskespeil	1	
Nivåforskjell	1	
Manglende luft distalt i tarmen	1	
Oppgave 4		
Ett poeng for hvert av disse svarene intil 5 poeng:	5	
Adheranser		
Svulster		
Brokk		
Gallesteinsileus		
Alimentær ileus		
Stenoser (inflammasjon, ischemi, stråling)		
Meckels diverticulum		
Invaginasjon		
Volvulus		
Oppgave 5		
Luft i intrahepatiske galleganger	1.5	
Galleblære med fortykket vegg og konkrementer	1.5	
Abdominalt aortaaneurysme	1.5	
Intraluminal obstuksjon (gallestein)	1.5	
Oppgave 6		
Gallesteinsileus	3	

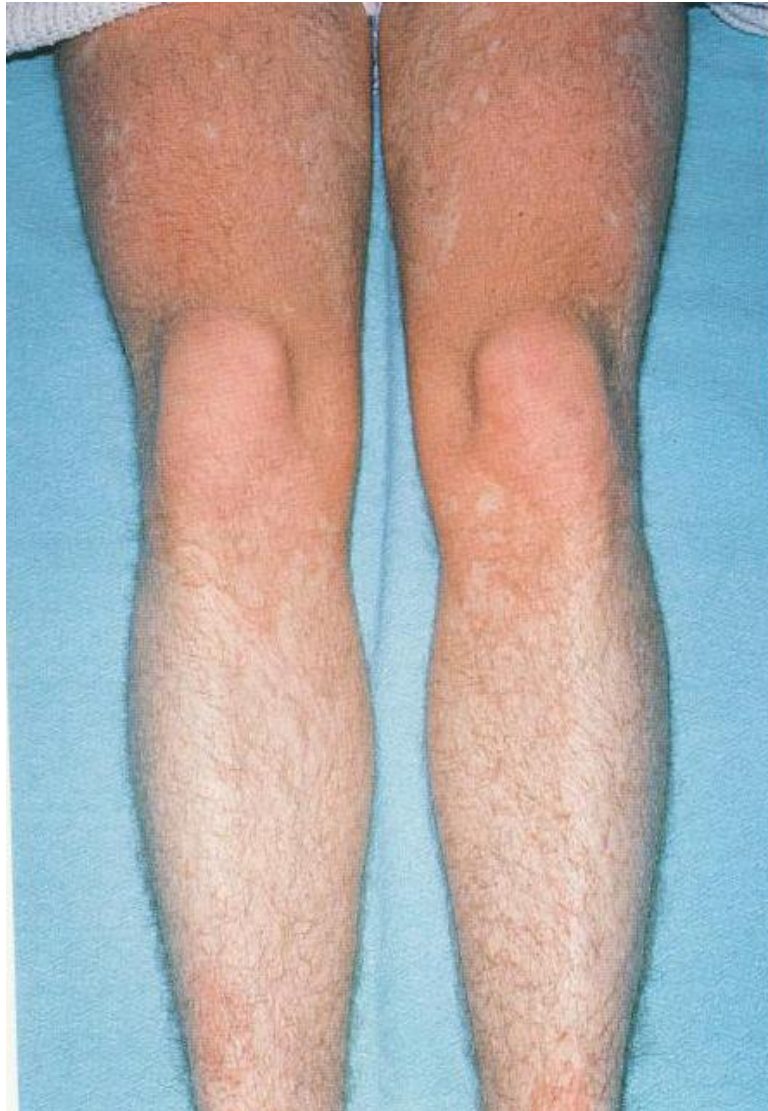Maks poeng: 24

Total score: _____

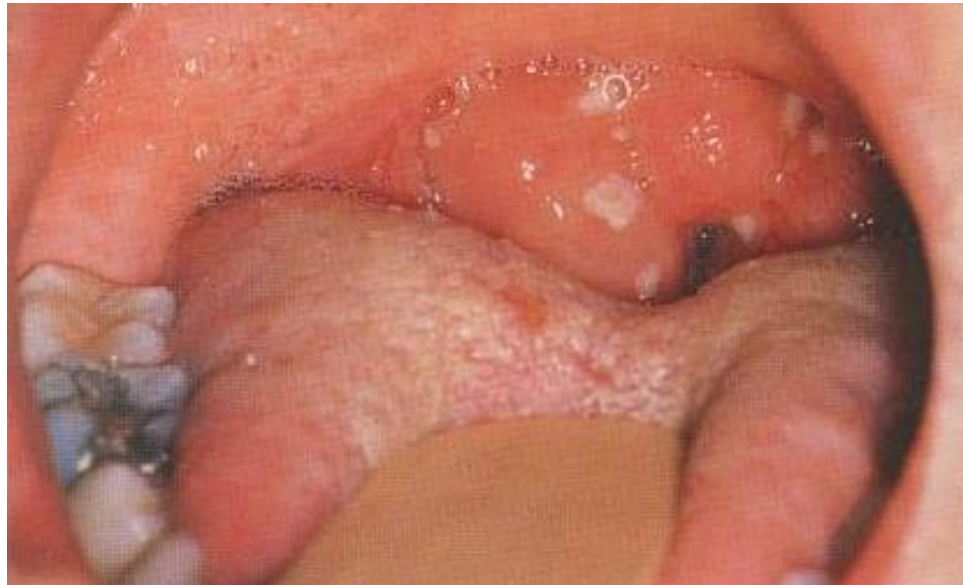Bestått: 16

Stasjon 13

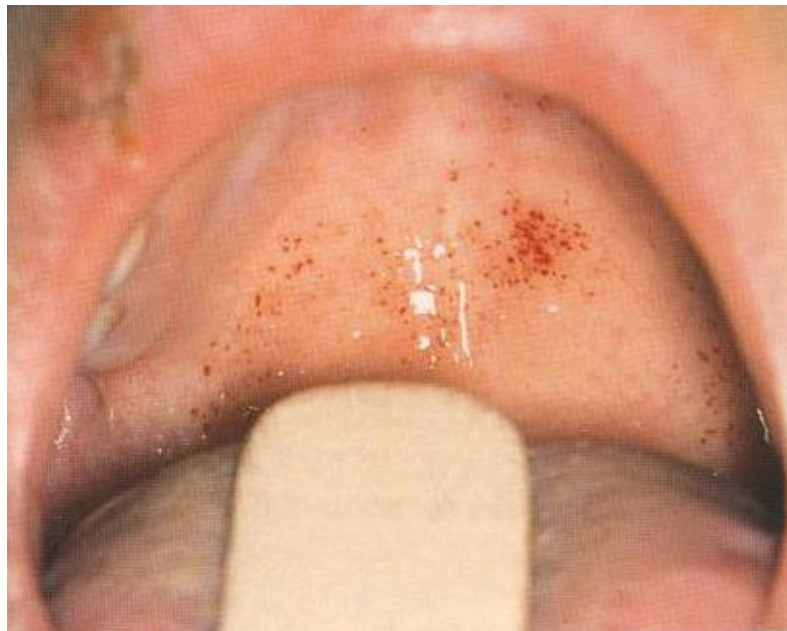Figur 1 Makulært exanthem



Figur 2 Fauces



Figur 3 Den bløte gane



Stasjon 13
PC-oppgave

NB! Fyll ut ditt studentnr. på toppen av arket

Du er mottagende lege i akuttmottaket på sykehus. Pasienten er 24år gammel og tidligere frisk. Han har feber og vondt i halsen. Av denne grunn oppsøkte han fastlegen for 5 dager siden og fikk resept på fenoksymetylpenicillin som han har tatt som foreskrevet. I går merket han utslett og syntes han ble vesentlig dårligere samtidig som feberen økte til over 39 grader. Ved klinisk undersøkelse har pasienten et makulært eksantem som er generelt utbredt (Figur 1). Han har tydelig glandelsvulst på begge sider av halsen og i begge axiller. Du undersøker munnhulen og gjør funn som vist på figur 2 og figur 3. For øvrig normal status.

1) Nevn de mest sannsynlige diagnoser som kunne forklare hele eller deler av sykdomsbildet (8p).

- a.
- b.
- c.
- d.
- e.

2) Hvilke laboratorieprøver vil du bestille for å komme til en diagnostisk avklaring? (6p)

- a.
- b.
- c.
- d.
- e.

3a) Beskriv hva figur 3 viser. _____(2p)

3b) Hvilket blodprøveresultat er sannsynliggjort ut fra dette funnet?(2p)

Maks poeng: 18p
Poeng for å stå: 12 p eller bedre

Avkryssingsskjema for eksaminator

Student ID nummer:

Eksaminators ID:

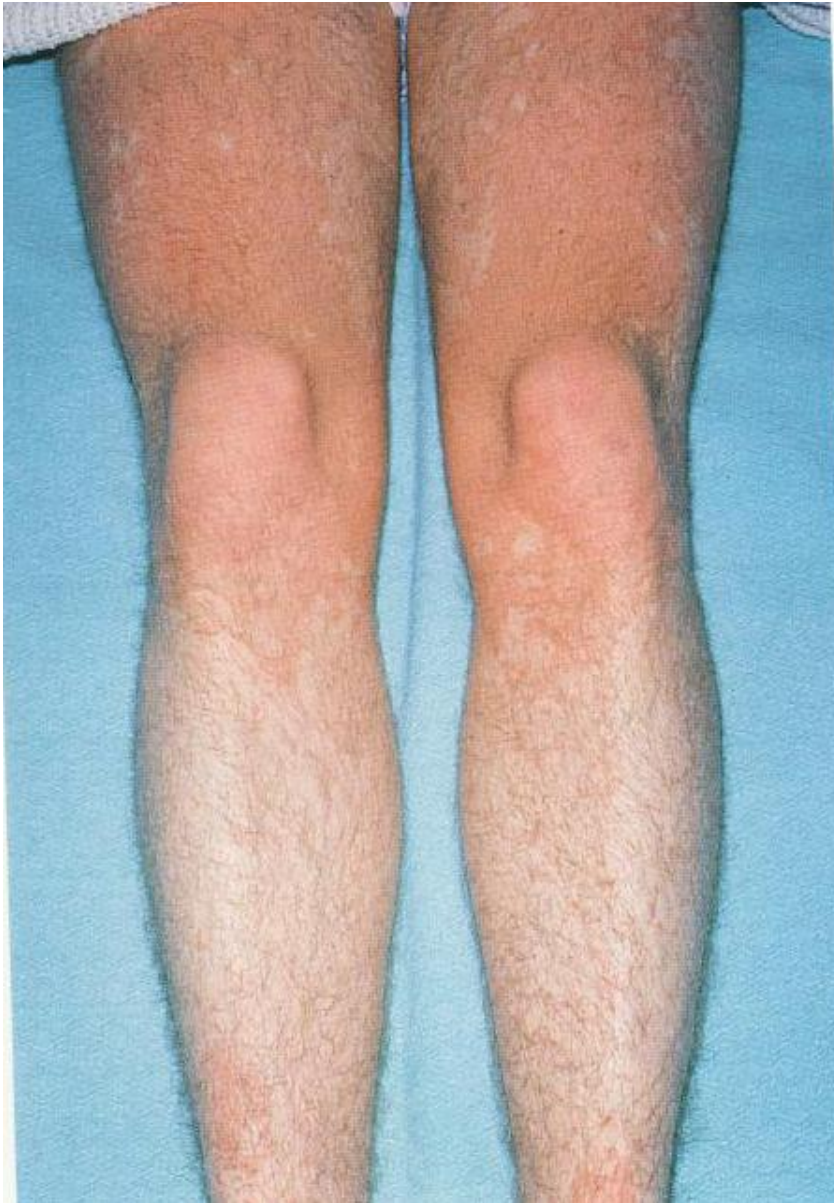Stasjon 13

Spørsmål:		Gir poeng	Oppnådd poeng
1.	Nevn de mest sannsynlige diagnoser som kunne forklare hele eller deler av sykdomsbildet		
a	Mononukleose	3	
b	Bakteriell halsinfeksjon	1	
c	Cytomegalvirus-infeksjon	1	
d	HIV-infeksjon	1	
e	Legemiddel-exantem	2	
2	Hvilke laboratorieprøver vil du bestille for å komme til en diagnostisk avklaring		
a	Monospot eller EBV antistoff	2	
b	Bakteriell halsprøve	2	
c	HIV-antistoff	1	
d.	Cytomegalvirusprøver	1	
3.	a Beskriv hva figur 3 viser. <p style="text-align: right;">Petekkier</p>	2	
	b Hvilket blodprøversultat kan du forvente ut fra dette funnet? <p style="text-align: right;">Trombocytopeni</p>	2	

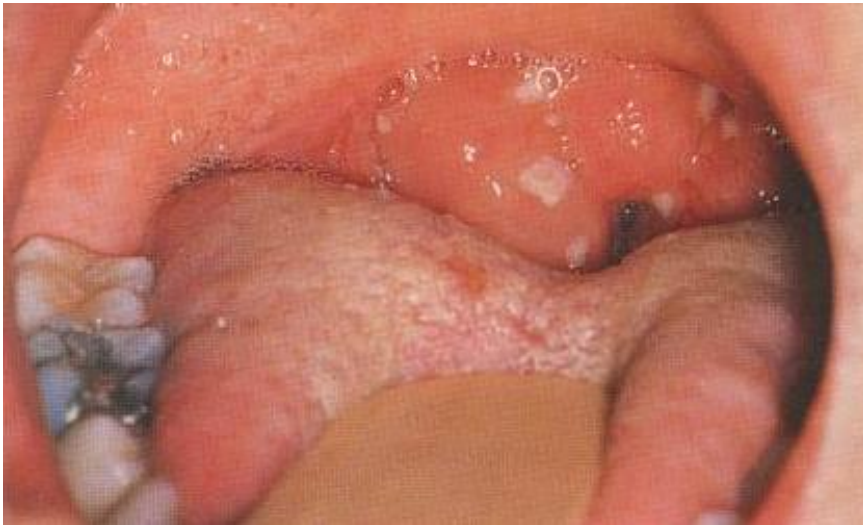Maks poeng: 18 p

Krav for å stå : 12 p eller mer

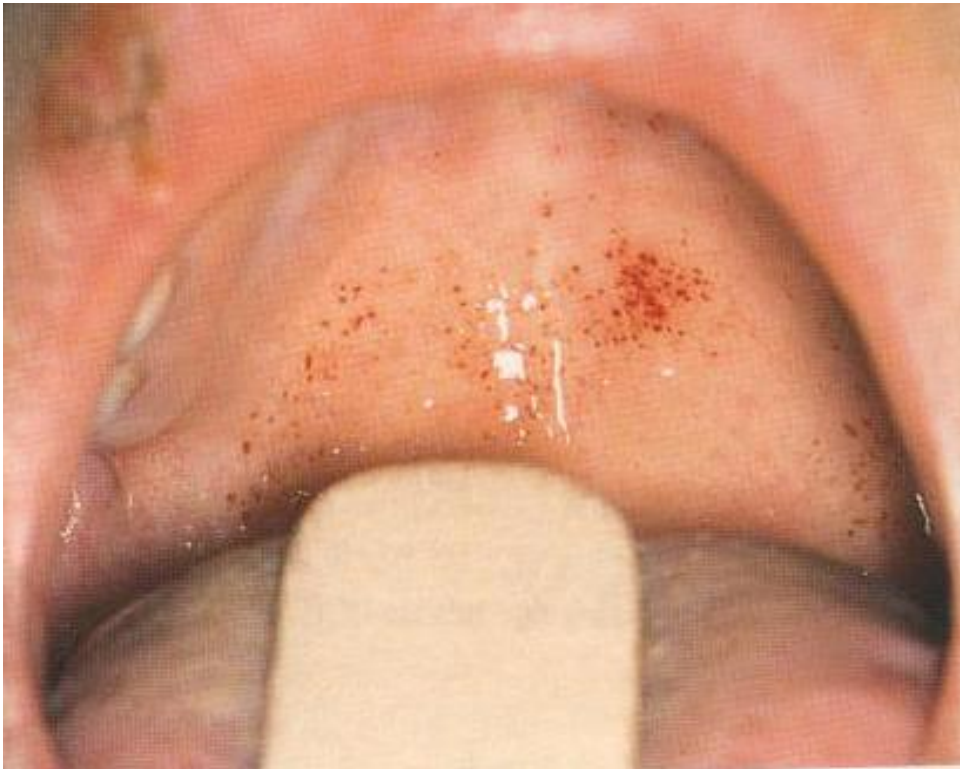Total score: _____



Figur 1. Makulært exanthem



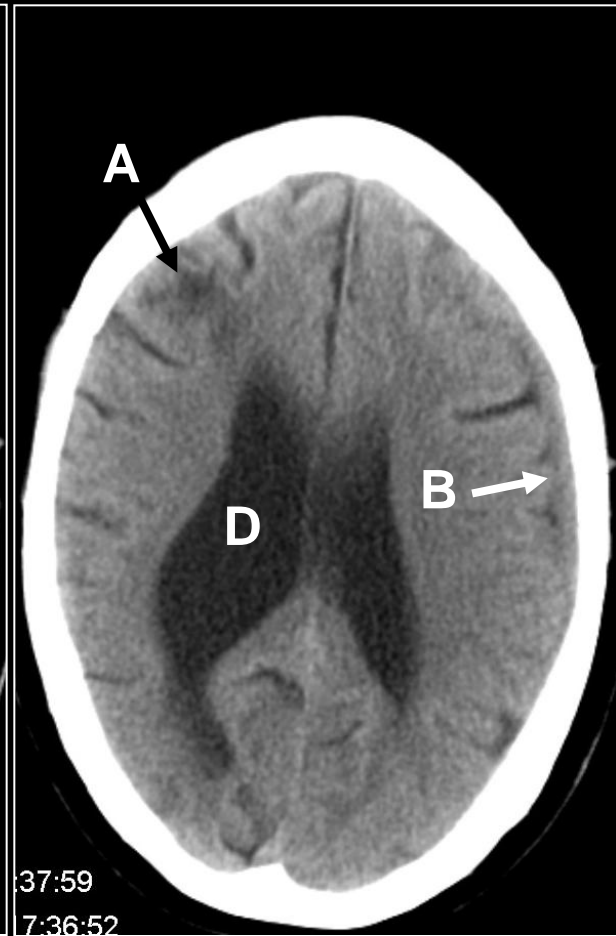
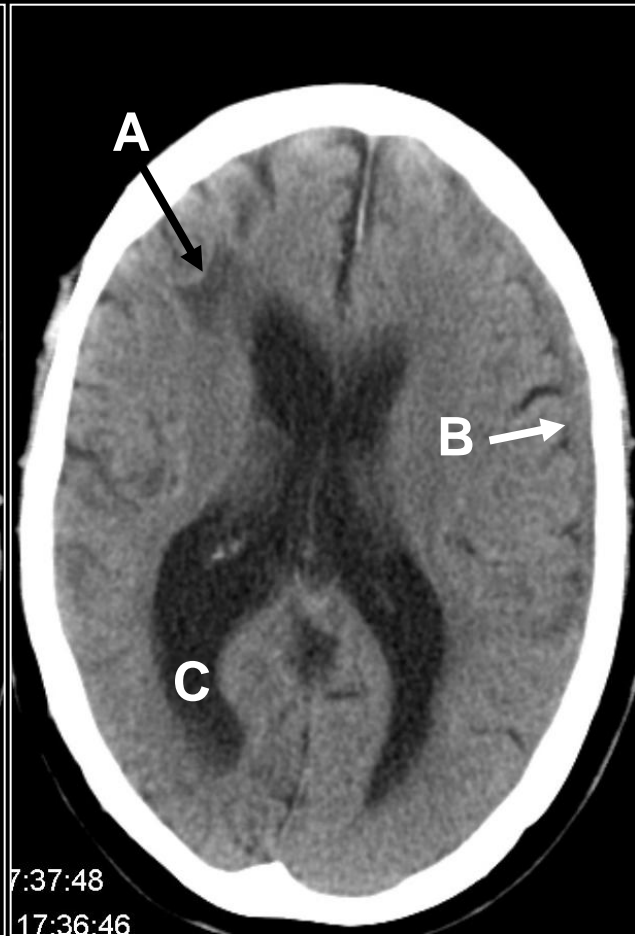
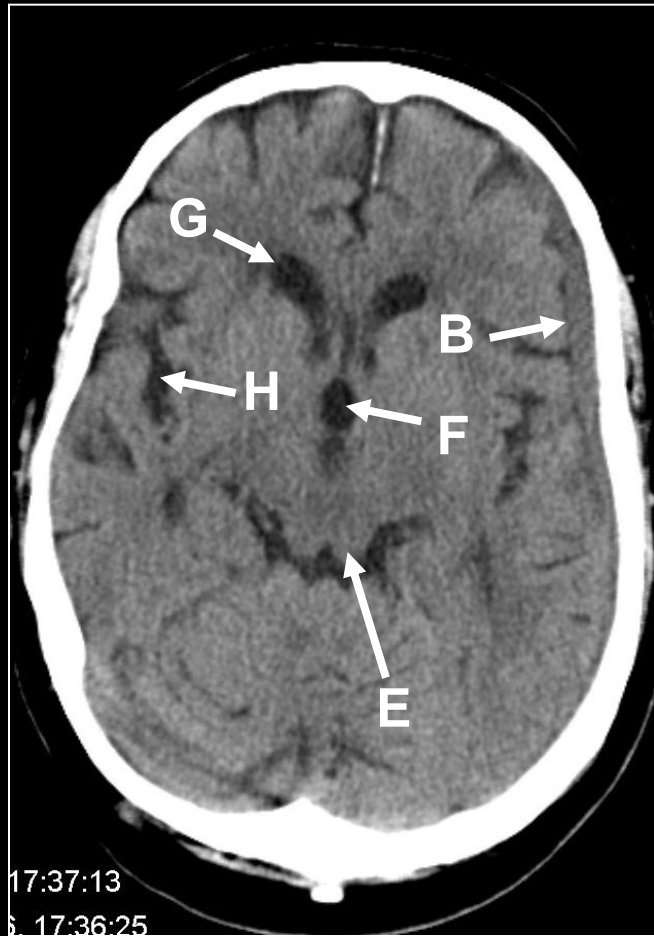
Figur 2: Fauces



Figur 3: Den bløte gane

Utstyr til stasjonen 13

Stasjon 15



Student ID nummer:.....

Stasjon 15
PC-oppgave

NB! Fyll ut ditt studentnr. på toppen av arket

En 82 år gammel mann har vært plaget av ustøhet i ca. 2 uker. Intet kjent traume, ingen nevrologiske utfall. Det blir utført cerebral CT uten intravenøs kontrast. Bildene på skjermen er hentet fra den undersøkelsen. Ulike strukturer og funn er markert med en bokstav (A – H).

**I tabellen under, sett inn den bokstaven (A – H) som passer best med teksten:
(Maks. poeng: 10)**

4. ventrikk	
3. ventrikk	
Sideventrikk	
Forhorn	
Oksipitalhorn	
Temporallhorn	
Fissura Sylvii	
Sentralfuren	
Pons	
Colliculus	
Infarkt	
Tumor	
Subarachnoidal blødning	
Subduralt hematoma	
Epiduralt hematoma	
Intracerebralt hematoma	

**Hvilken diagnose passer best med sykehistorien?
(Maks. poeng: 2)**

--

Maks poeng: 12p
Krav til bestått: 8p eller mer

Avkryssningsskjema for eksaminator

Student ID nummer:

Eksaminators ID:

Stasjon 15

En 82 år gammel mann har vært plaget av ustøhet i ca. 2 uker. Intet kjent traume, ingen nevrologiske utfall. Det blir utført cerebral CT uten intravenøs kontrast. Bildene på skjermen er hentet fra den undersøkelsen. Ulike strukturer og funn er markert med en bokstav (A – H).

I tabellen under, sett inn den bokstaven (A – H) som passer best med teksten:

		Gir poeng	Oppnådd poeng
4. ventrikkel			
3. ventrikkel	F	1	
Sideventrikkel	D	1	
Forhorn	G	1	
Oksipitalhorn	C	1	
Temporalhorn			
Fissura Sylvii	H	1	
Sentralfuren			
Pons			
Colliculus	E	1	
Infarkt	A	2	
Tumor			
Subarachnoidal blødning			
Subduralt hematom	B	2	
Epiduralt hematom			
Intracerebralt hematom			

Hvilken diagnose passer best med sykehistorien?

	Gir poeng	Oppnådd poeng
Subduralt hematom	2	

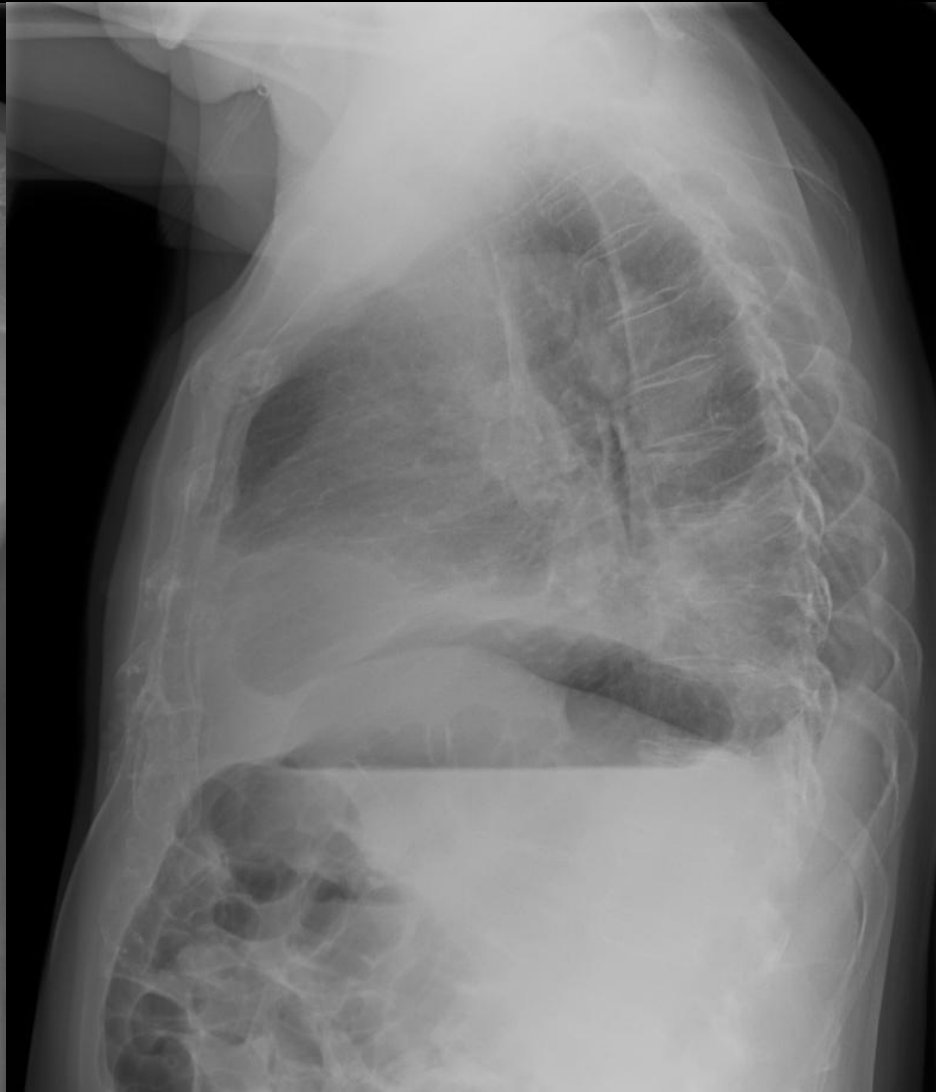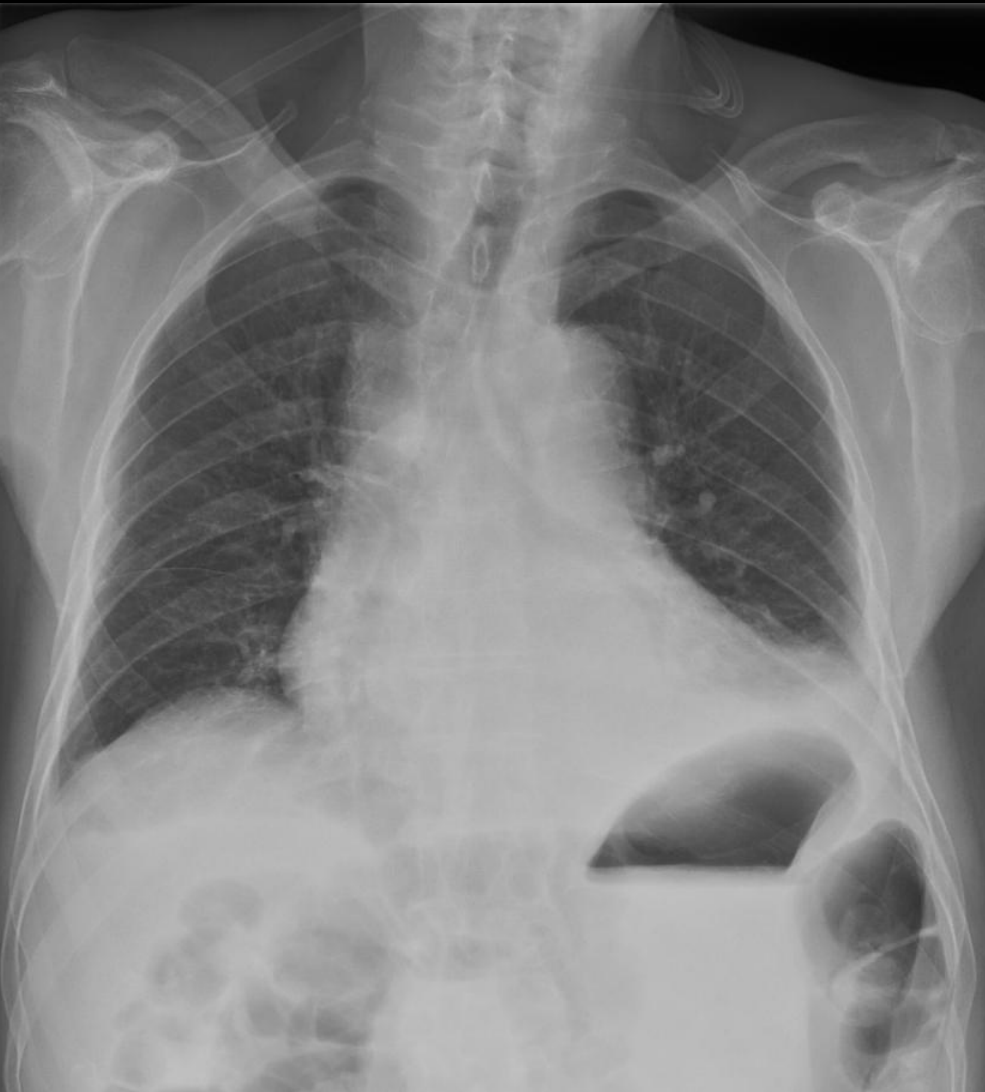Maks poeng: 12

Minste antall poeng for bestått: 8

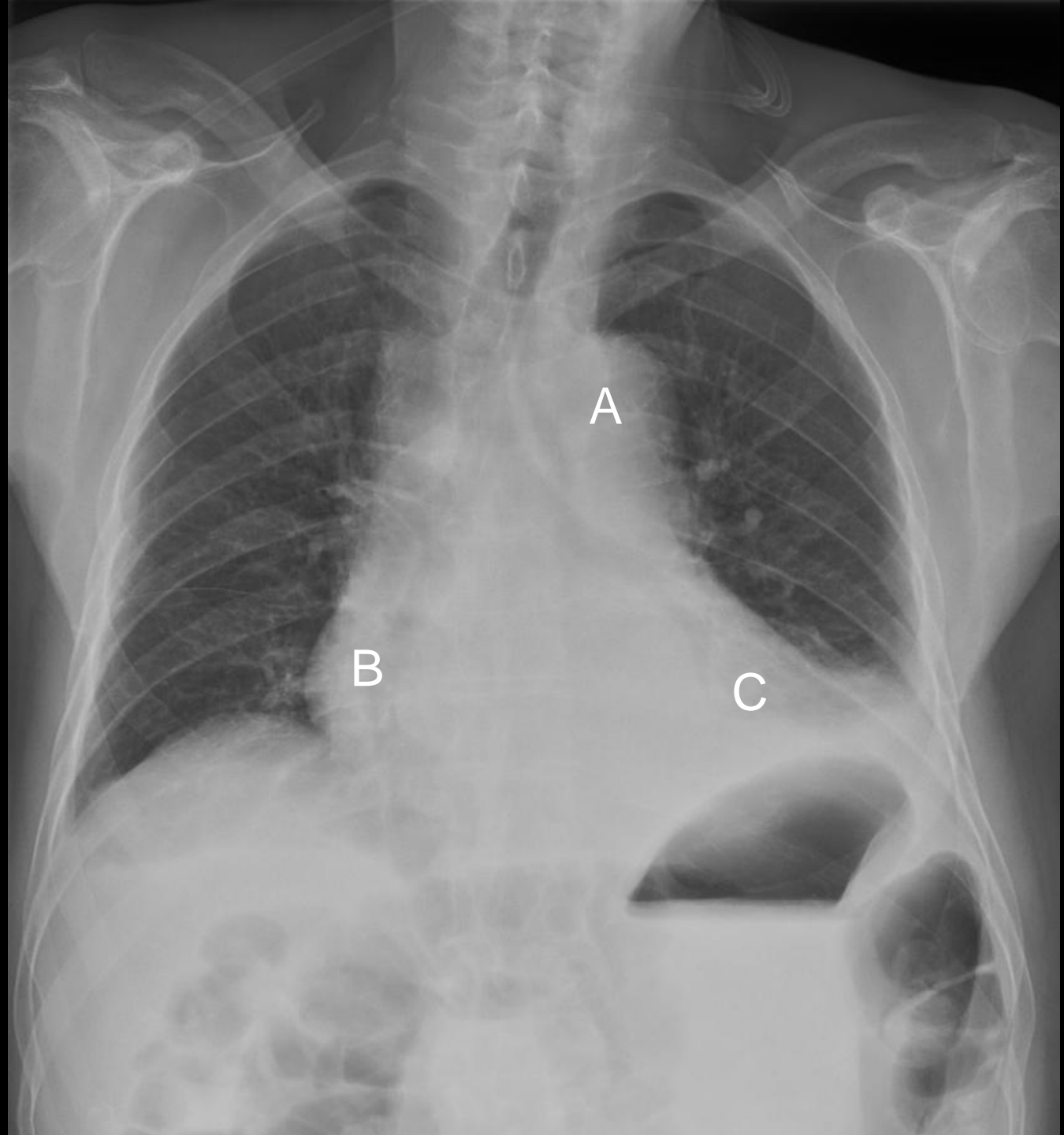
Total score: _____

Stasjon 16

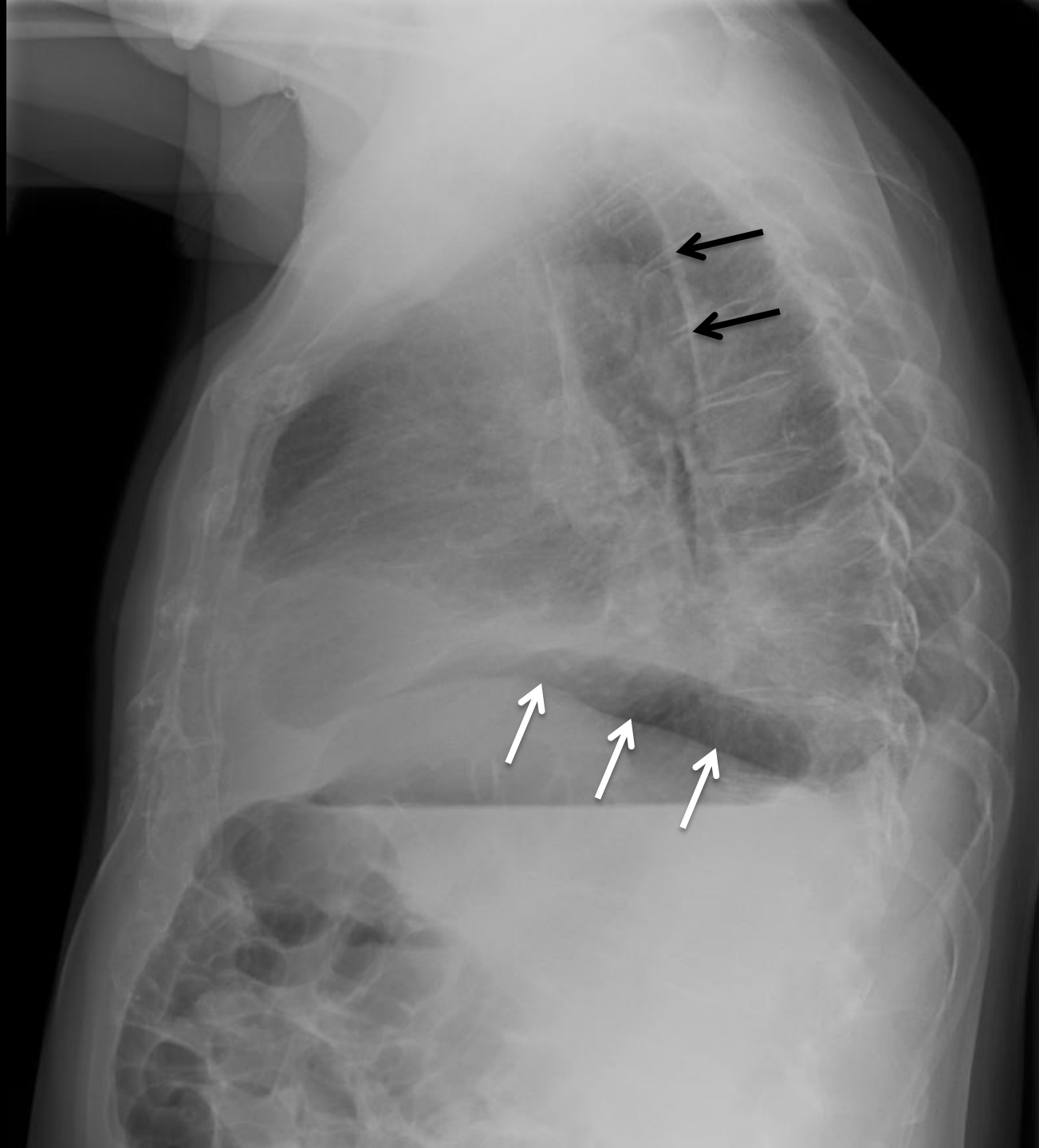
Side 1 av 3



Side 2 av 3



Side 3 av 3



Stasjon 16
PC-oppgave

NB! Fyll ut ditt studentnr. på toppen av arket

En 81 år gammel mann blir innlagt med mistanke om STEMI, men diagnosen blir avkreftet. Han har respirasjonsavhengige smerter og er subfebril. CRP er 44. Det tas røntgen thorax.

Side 1 av 3:

Røntgen thorax front og side.

Svar på følgende differensialdiagnoser ved å krysse av for sant eller usant i hver linje: (Maks. poeng: 7)

	Sant	Usant
Pneumoni ve. underlapp		
Pneumoni lingula		
Pneumoni høyre underlapp		
Subfrenisk abscess		
Forstørret hjerte		

Side 2 av 3:

Bare frontbilde (samme som på side 1).

Tre bokstaver angir ulike anatomiske strukturer. Påfør riktig bokstav etter følgende strukturer: (Maks. poeng: 3)

A. pulmonalis	
Arcus aortae	
Høyre ventrikkel	
Høyre atrium	
Venstre ventrikkel	
Venstre atrium	

Side 3 av 3:

Bare sidebilde (samme som på side 1).

De tre hvite pilene på sidebildet peker på samme diafragmakontur. Hvilken diafragmakuppel er dette? Sett kryss for riktig alternativ: (Maks. poeng: 2)

Høyre diafragmakuppel	
Venstre diafragmakuppel	

De to sorte pilene peker på samme anatomiske struktur (langsgående lys stripe). Hva er dette? (Maks. poeng: 1)

Maks poeng: 13p

Krav til bestått: 9p eller mer

Avkryssningsskjema for eksaminator

Student ID nummer:

Eksaminators ID:

Stasjon 16

En 81 år gammel mann blir innlagt med mistanke om STEMI, men diagnosen blir avkreftet. Han har respirasjonsavhengige smerter og er subfebril. CRP er 44. Det tas røntgen thorax.

Side 1 av 3:

Røntgen thorax front og side.

Svar på følgende differensialdiagnoser ved å krysse av for sant eller usant i hver linje:

	Sant	Usant	Gir poeng	Oppnådd poeng
Pneumoni ve. underlapp	X		2	
Pneumoni lingula		X	1	
Pneumoni høyre underlapp		X	1	
Subfrenisk abscess		X	1	
Forstørret hjerte	X		2	

Side 2 av 3:

Bare frontbilde (samme som på side 1).

Tre bokstaver angir ulike anatomiske strukturer. Påfør riktig bokstav etter følgende strukturer:

		Gir poeng	Oppnådd poeng
Arcus aortae	A	1	
Høyre atrium	B	1	
Venstre ventrikkel	C	1	

Side 3 av 3:

Bare sidebilde (samme som på side 1).

De tre hvite pilene på sidebildet peker på samme diafragma kontur. Hvilken diafragma kuppel er dette? Sett kryss for riktig alternativ:

	Gir poeng	Oppnådd poeng
Høyre diafragma kuppel	2	
Venstre diafragma kuppel		

De to sorte pilene peker på samme anatomiske struktur (langsgående lys stripe). Hva er dette?

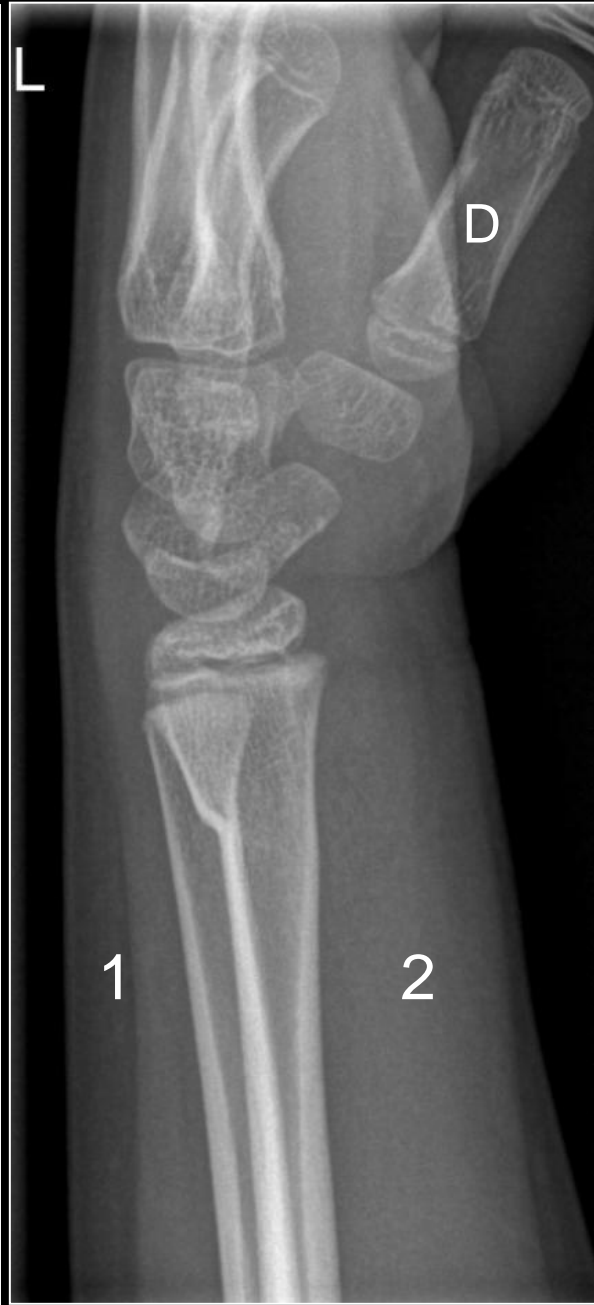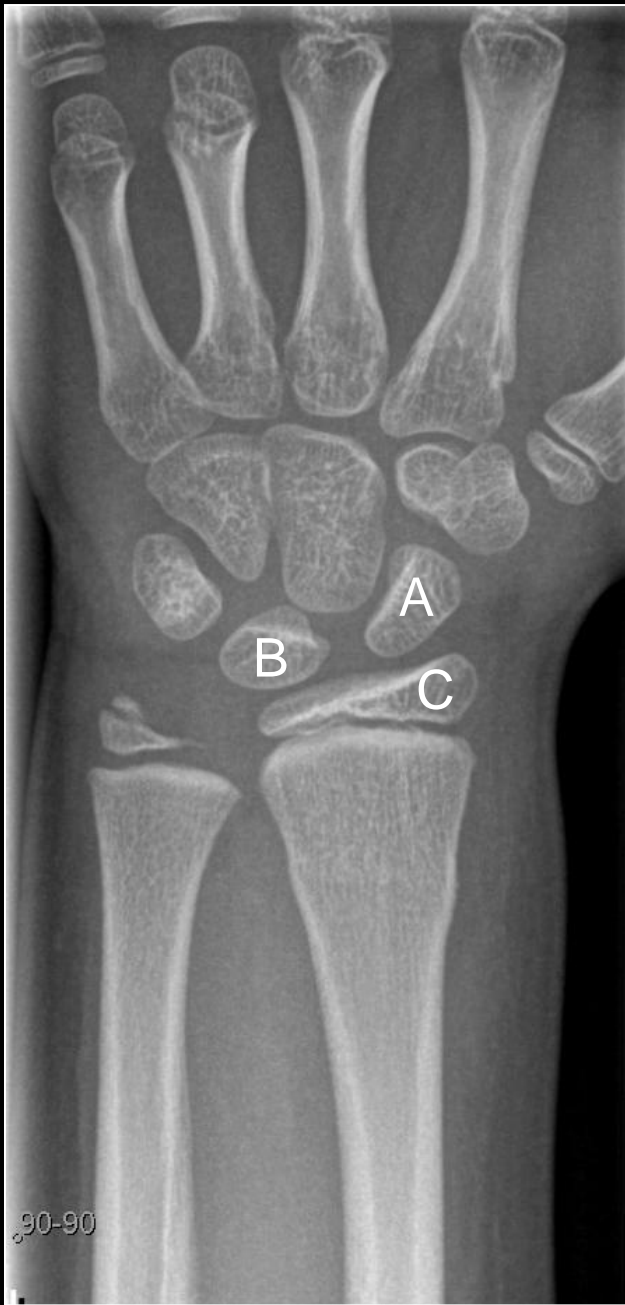	Gir poeng	Oppnådd poeng
Scapula	1	

Maks poeng: 13

Minste antall poeng for bestått: 9

Total score: _____

Stasjon 17



Student ID nummer:.....

Stasjon 17
PC-oppgave

NB! Fyll ut ditt studentnr. på toppen av arket

En 9 år gammel jente faller og tar seg for med venstre hånd. Samme dag tas røntgen front og side av håndledd og håndrot.

**Svar på følgende differensialdiagnoser ved å krysse av for sant eller usant i hver linje:
(Maks. poeng: 9)**

	Sant	Usant
Colles fraktur		
Bennets fraktur		
Greenstickfraktur radius		
Epifysiolyse i radius		
Greenstickfraktur ulna		
Avrivning fra proc. styloideus radii		
Avrivning fra proc. styloideus ulnae		

**Sett navn på de benete strukturene som er markert med stor bokstav:
Maks. poeng: 4)**

A	
B	
C	
D	

**På sidebildet er det markert med 1 og 2 i bløtdelene rundt skjelettet. Hvilken side er dorsal, 1 eller 2? Kryss av rett svar.
(Maks. poeng: 1)**

	1	2
Dorsal side		

Maks poeng: 14p
Krav til bestått: 10p eller bedre

Avkryssningsskjema for eksaminator

Student ID nummer:

Eksaminators ID:

Stasjon 17

En 9 år gammel jente faller og tar seg for med venstre hånd. Samme dag tas røntgen front og side av håndledd og håndrot.

Svar på følgende differensialdiagnoser ved å krysse av for sant eller usant i hver linje:

	Sant	Usant	Gir poeng	Oppnådd poeng
Colles fraktur		X	1	
Bennets fraktur		X	1	
Greenstickfraktur radius	X		2	
Epifysiolyse i radius		X	1	
Greenstickfraktur ulna		X	1	
Avrivning fra proc. styloideus radii		X	1	
Avrivning fra proc. styloideus ulnae	X		2	

Sett navn på de benete strukturene som er markert med stor bokstav:

		Gir poeng	Oppnådd poeng
A	Os scaphoideum	1	
B	Os lunatum	1	
C	Radiusepifyse	1	
D	1. metacarp	1	

På sidebildet er det markert med 1 og 2 i bløtdelene rundt skjelettet. Hvilken side er dorsal, 1 eller 2? Kryss av rett svar.

	1	2	Gir poeng	Oppnådd poeng
Dorsal side	X		1	

Maks poeng: 14

Minste antall poeng for bestått: 10

Total score: _____

Stasjon 19 – Skriftlig

NB! Fyll ut ditt studentnr. på toppen av arket

En kvinne på 60 år er noe overvektig, har type 2 diabetes og et arterielt blodtrykk på 165/100 på tross av ikke-medikamentelle tiltak. Serum-kreatinin er normal. Hun har fått påvist moderat kneledds-artrose og har en del smerter i knærne. Som fastlege overveier du å starte behandlingen av blodtrykket med en ACE-hemmer eller et annet medikament som hemmer renin-angiotensin-aldosteron-systemet (RAS eller RAAS). Du vurderer de ulike medikament-typene.

Angi om følgende påstander er riktige eller gale ved å sette kryss for riktig eller galt (et kryss for hver påstand) (1 poeng for hvert korrekte kryss, maks 21 poeng):

ACE-hemmere (for eksempel captopril, ramipril, enalapril)	Riktig	Galt
hemmer produksjonen av angiotensin I		
er velegnet hos en diabetiker med hypertensjon		
gir ingen risiko for reduksjon av nyrefunksjonen		
kan gi plagsomme bivirkninger		
kan trygt kombineres med NSAID		
øker nedbrytningen av bradykinin		

Angiotensinreseptorantagonister (ARBs) (for eksempel losartan, valsartan, candesartan, irbesartan)	Riktig	Galt
blokkerer AT ₂ -reseptoren		
er uegnet hos en diabetiker med hypertensjon		
gir ofte hoste som bivirkning		
kan øke serum-kreatinin		
reduserer tørste ved hjertesvikt		
reduserer aktiviteten i det sympatiske nervesystem		

Direkte renin-hemmer (DRI) (aliskiren)	Riktig	Galt
virker ved å hemme produksjonen av renin		
hemmer produksjonen av angiotensinogen		
gir en sikker reduksjon av angiotensin II		
gir ikke økt hoste		
reduserer aldosteron		
påvirker aldri serum-kreatinin		

Alle disse midlene reduserer blodtrykket ved direkte eller indirekte å	Riktig	Galt
redusere perifer karmotstand		
øke renal utskillelse av Na ⁺		
redusere hjertets pumpefunksjon		

Maks poeng: 21p

Krav til bestått: 14p eller mer

Avkrysnings skjema for eksaminator = den som retter skjemaet
Stasjon 19

Student ID nummer:

Skriftlig – Farmakologi

Eksaminators ID:

En kvinne på 60 år er noe overvektig, har type 2 diabetes og et arterielt blodtrykk på 165/100 på tross av ikke-medikamentelle tiltak. Serum-kreatinin er normal. Hun har fått påvist moderat kneledds-artrose og har en del smerter i knærne. Som fastlege overveier du å starte behandlingen av blodtrykket med en ACE-hemmer eller et annet medikament som hemmer renin-angiotensin-aldosteron-systemet (RAS eller RAAS). Du vurderer de ulike medikament-typene.

Angi om følgende påstander er riktige eller gale ved å sette kryss for riktig eller galt (et kryss for hver påstand)

1 poeng for hvert korrekte kryss

ACE-hemmere (for eksempel captopril, ramipril, enalapril)	Riktig	Galt	Oppnådd poeng
hemmer produksjonen av angiotensin I		X	
er velegnet hos en diabetiker med hypertensjon	X		
gir ingen risiko for reduksjon av nyrefunksjonen		X	
kan gi plagsomme bivirkninger	X		
kan trygt kombineres med NSAID		X	
øker nedbrytningen av bradykinin		X	

Angiotensinreseptorantagonister (ARBs) (for eksempel losartan, valsartan, candesartan, irbesartan)	Riktig	Galt	Oppnådd poeng
blokkerer AT ₂ -reseptoren		X	
er uegnet hos en diabetiker med hypertensjon		X	
gir ofte hoste som bivirkning		X	
kan øke serum-kreatinin	X		
reduserer tørste ved hjertesvikt	X		
reduserer aktiviteten i det sympatiske nervesystem	X		

Direkte renin-hemmer (DRI) (aliskiren)	Riktig	Galt	Oppnådd poeng
virker ved å hemme produksjonen av renin		X	
hemmer produksjonen av angiotensinogen		X	
gir en sikker reduksjon av angiotensin II	X		
gir ikke økt hoste	X		
reduserer aldosteron	X		
påvirker aldri serum-kreatinin		X	

Alle disse midlene reduserer blodtrykket ved direkte eller indirekte å	Riktig	Galt	Oppnådd poeng
redusere perifer karmotstand	X		
øke renal utskillelse av Na ⁺	X		
redusere hjertets pumpefunksjon	X		

Maks poeng: 21

Total score: _____

Krav til bestått: 14 poeng

Resultat (sett ring): Bestått / Ikke bestått

Stasjon 20 - Skriftlig

NB! Fyll ut ditt studentnr. på toppen av arket

Mange kvinner med metastaserende mammacancer har svulster som stimuleres av østrogen. Disse pasienten kan derfor få symptomlindring og livsforlengelse ved bruk av ulike typer terapi som hindrer slik østrogenstimulering.

1. Hvilken undersøkelse av tumor viser om det er grunnlag for å gi antiøstrogen terapi? (2p)

.....

2. Et vanlig brukt medikament i slik behandling er tamoksifen. Hvilken virkningsmekanisme har dette stoffet? (2p)

.....

.....

3. Hvordan tilføres tamoksifen? (2p)

.....

4. Hvilke er de vanligste bivirkningene som behandlingen gir hos yngre kvinner? (2p)

.....

.....

.....

5. En alternativ behandling er å gi en såkalt aromatase-hemmer. Forklar kort virkningsprinsippet for aromatasehemmerens effekt ved mammacancer? (2p)

.....

.....

.....

6. Er det kvinner før eller etter klimakteriet som kan ha nytte av aromatase-hemmere? (1p)
Begrunn svaret. (1p)

.....

.....

.....

Maks poeng: 12p

Krav til bestått: 8p eller mer

Avkryssningsskjema for eksaminator = den som retter skjemaet

Student ID nummer:

Eksaminators ID:

Stasjon 20

Skriftlig - Farmakologi

Mange kvinner med metastaserende mammacancer har svulster som stimuleres av østrogen. Disse pasienten kan derfor få symptomlindring og livsforlengelse ved bruk av ulike typer terapi som hindrer slik østrogenstimulering.

	Poeng	Oppnådd
Hvilken undersøkelse av tumor viser om det er grunnlag for å gi antiøstrogen terapi? <i>Bestemmelse av østrogenreseptorer, ER, i tumorbiopsi. (Dette er en prøve som skal tas rutinemessig ved operasjon av mammacancer.)</i>	2	
Et vanlig brukt medikament i slik behandling er tamoksifen. Hvilken virkningsmekanisme har dette stoffet? <i>Tamoksifen binder seg til og hemmer østrogenreseptorer ved å blokkere for østrogenene. Dette er hovedpoenget. (Noen vil også vite at tamoksifen i tillegg er en svak partiell agonist, bl.a. i endometriet, men det er ikke vesentlig i spørsmålet her.)</i>	2	
Hvordan tilføres tamoksifen? <i>Peroralt, typisk så enkelt som én tablett per døgn</i>	2	
Hvilke er de vanligste bivirkningene som behandlingen gir hos yngre kvinner? <i>Pga. bortfallet av østrogeneffekt fører behandlingen til symptomer av samme type som ved menopause, dvs. typisk hetetokter, tendens til vektøkning, etter hvert slimhinneforandringer i vagina og evt. økt risiko for osteoporose</i>	2	
En alternativ behandling er å gi en såkalt aromatase-hemmer. Forklar kort virkningsprinsippet for aromatasehemmerens effekt ved mammacancer? <i>De hemmer aromatase, enzymet som omdanner androgener til østrogen. Dette skjer særlig i fettvev. (Noen vet kanskje at dette særlig gjelder omdannelse av testosteron og androstendion til hhv østradiol og østron, men det kreves ikke.)</i>	2	
Er det kvinner før eller etter klimakteriet som kan ha nytte av aromatase-hemmere? Begrunn svaret. <i>Det er postklimakterielle kvinner som kan ha effekt av aromatasehemmere (1p).</i> <i>Grunnen er at perifer aromatisering av androgen (fra binyrene) er den viktigste kilden til østrogen etter menopausen (1p).</i>	1 1	

Maks poeng: 12

Total score: _____

Krav til bestått: 8 poeng

Resultat (sett ring): Bestått / Ikke bestått

Student ID nummer:.....

Stasjon 21 - Skriftlig

NB! Fyll ut ditt studentnr. på toppen av arket

For hvert utsagn skal du krysse av om det er riktig eller galt.
(1 poeng for hvert korrekte kryss, maks 10 poeng)

	<i>Riktig</i>	<i>Galt</i>
Erytromycin kan brukes i første trimester av svangerskapet, men bare på strenge indikasjoner.		
Erytromycin kan ikke benyttes i andre og tredje trimester av svangerskapet.		
Erytromycin inducerer CYP3A4 og reduserer effekten av andre medikamenter som metaboliseres via CYP3A4.		
Erytromycin er en hemmer av CYP3A4 og bør bare brukes med forsiktighet sammen med medikamenter som har CYP3A4 som viktigste metabolismevei.		
Effekten av perorale antikonsepsjonsmidler påvirkes ikke av karbamazepin (et antiepileptikum).		
Minipillen er velegnet til peroral antikonsepsjon hos en pasient som behandles med karbamazepin.		
Karbamazepin øker risikoen for fosterskade og bør seponeres før en planlagt graviditet.		
Karbamazepin øker risikoen for fosterskade, men risikoen kan reduseres ved planlegging av graviditeten og optimalisering av behandlingen på forhånd.		
Ved bruk av karbamazepin bør daglig dose av folsyre før en planlagt graviditet og i svangerskapets første trimester være høyere enn den normalt anbefalte dose på 0,4 mg.		
Erytromycin er et godt alternativ ved penicillinallergi, også om pasienten behandles med karbamazepin.		

Maks poeng: 10p

Krav til bestått: 7p eller mer

Avkryssingsskjema for eksaminator = den som retter skjemaet

Student ID nummer:

Eksaminators ID:

Stasjon 21

Skriftlig - Farmakologi

1 poeng for hvert korrekte kryss, maks 10 poeng

	Riktig	Galt	Oppnådd poeng
Erytromycin kan brukes i første trimester av svangerskapet, men bare på strenge indikasjoner.	x		
Erytromycin kan ikke benyttes i andre og tredje trimester av svangerskapet.		x	
Erytromycin induserer CYP3A4 og reduserer effekten av andre medikamenter som metaboliseres via CYP3A4.		x	
Erytromycin er en hemmer av CYP3A4 og bør bare brukes med forsiktighet sammen med medikamenter som har CYP3A4 som viktigste metabolismevei.	x		
Effekten av perorale antikonsepsjonsmidler påvirkes ikke av karbamazepin (et antiepileptikum).		x	
Minipillen er velegnet til peroral antikonsepsjon hos en pasient som behandles med karbamazepin.		x	
Karbamazepin øker risikoen for fosterskade og bør seponeres før en planlagt graviditet.		x	
Karbamazepin øker risikoen for fosterskade, men risikoen kan reduseres ved planlegging av graviditeten og optimalisering av behandlingen på forhånd.	x		
Ved bruk av karbamazepin bør daglig dose av folsyre før en planlagt graviditet og i svangerskapets første trimester være høyere enn den normalt anbefalte dose på 0,4 mg.	x		
Erytromycin er et godt alternativ ved penicillinallergi, også om pasienten behandles med karbamazepin.		x	

Maks poeng: 10

Total score: _____

Krav til bestått: 7 poeng

Resultat (sett ring): Bestått / Ikke bestått

Stasjon 22
Skriftlig

NB! Fyll ut ditt studentnr. på toppen av arket

En 65 år gammel mann innkommer kirurgisk avdeling med akutte voldsomme smerter i høyre flanke. Greier ikke å holde seg i ro. Du er lege og tar imot ham. Du mistenker et nyrestensanfall.

- a) Hvilke tre undersøkelser vil du gjøre for å bekrefte / avkrefte din kliniske mistanke? (3p)

Undersøkelser viser at han har et 8 mm konkrement i høyre ureter med utvidelse av høyre nyrebekken. Pga sterke smerter legger du ham inn i sykehuset. Han har normale kreatininverdier.

- b) Hvilken type medisin vil du gi ham først for smertene? (1p)

- c) Vil du iverksette noen akutte prosedyrer? (2p)

Kl. 03.00 om natten får han plutselig et frostanfall. Sykepleier måler temperatur 39.9, og måler puls og blodtrykk til henholdsvis 135 per minutt og 85 / 50 mm Hg. Sykepleier ringer til deg.

- d) Hva er den sannsynlige årsaken til dette sykdomsbildet? (2p)

- e) Hvilken behandling vil du iverksette med en gang? (2p)

- f) Vil du iverksette noen spesiell intervensjon nå? (2p)

Maks poeng: 12

Krav til bestått: 8 p eller mer

Avkryssningsskjema for eksaminator

Student ID nummer:

Eksaminators ID:

Stasjon 22

	Gir Poeng	Oppnådd Poeng
a) Hvilke type undersøkelser vil du gjøre for å bekrefte / avkrefte din kliniske mistanke? Klinisk undersøkelse / dunkeømhøhet Urin-stix (hematururi?) Uro-CT / CT	1 1 1	
b) Hvilken type smertestillende medisin vil du gi ham? NSAIDS (f.ex. diklofenac)	1	
c) Vil du iverksette noen akutte prosedyrer? Nei. Ikke indikasjon for noen akutt prosedyre	2	
d) Hva er den sannsynlige årsaken til dette sykdomsbildet? Urosepsis	2	
e) Hvilken behandling vil du iverksette med en gang? Intravenøs antibiotika Intravenøs væske	1 1	
f) Vil du iverksette noen spesiell intervensjon nå? Akutt drenasje av urinveier (f.ex. pyelostomi)	2	

Maks poeng: 12

Bestått: 8 poeng eller høyere

Total score: _____

Stasjon 23
Skriftlig

NB! Fyll ut ditt studentnr. på toppen av arket

En 45 år gammel kvinne kommer til legekantoret etter å ha oppdaget en kul på halsen. Du kan se kulen, som er ca. 2.5 cm stor. Ut ifra beliggenheten mistenker du en kul utgående fra glandula thyroidea.

- a) Hvilke fire typer undersøkelser hører først og fremst med i utredningen av kuler i glandula thyroidea? (4p)

Videre utredning viser at tumor utgår fra glandula thyroidea og er malign.

- b) Nevn de fire vanligste maligne svulster i glandula thyroidea. (4p)

- c) Hva heter den vanligste maligne svulsten i glandula thyroidea? (2p)

- d) Hvilken av de maligne svulstene i glandula thyroidea har best prognose? (2p)

Det viser seg at pasienten har den typen maligne svulst med best prognose.

- e) Hvordan skal denne behandles? (3p)

Maks poeng: 15

Krav til bestått: 10 poeng eller mer

Avkryssningsskjema for eksaminator

Student ID nummer:

Eksaminators ID:

Stasjon 23

	Gir Poeng	Oppnådd Poeng
Hvilke fire typer undersøkelser hører først og fremst med i utredningen av kuler i glandula thyroidea? Klinisk undersøkelse Blodprøver Ultralyd av hals Finnålsaspirasjonscytologi (FNAC)	1 1 1 1	
Nevn de fire vanligste maligne svulster i glandula thyroidea. Papillært carcinom Folliculært carcinom Medullært carcinom Anaplastisk carcinom	1 1 1 1	
Hva heter den vanligste maligne svulsten i glandula thyroidea? Papillært carcinom	2	
Hvilken av de maligne svulstene i glandula thyroidea har best prognose? Papillært carcinom	2	
Hvordan skal denne behandles? Kirurgisk behandling Radiojod-ablasjon Thyroxin suppresjonsbehandling	1 1 1	

Maks poeng: 15

Bestått: 10 poeng eller mer

Total score: _____

Stasjon 24
Skriftlig

NB! Fyll ut ditt studentnr. på toppen av arket

Du arbeider i en kirurgisk avdeling der de har bedt deg lede et kvalitetsforbedringsprosjekt som skal gå ut på å redusere postoperative sårinfeksjoner ved abdominale inngrep ved å implementere Verdens helseorganisasjons "Surgical Check-List". Du må finne passende kvalitetsindikatorer til dette prosjektet.

A. Hvilke egenskaper bør en kvalitetsindikator ha? Lag en punktvis liste av nøkkelord

(6p):

-
-
-
-
-
-

B. Angi en resultatindikator og en prosessindikator det ville være naturlig å benytte som kvalitetsindikatorer i dette prosjektet:

a. Resultatindikator (3p)

.....
.....

b. Prosessindikator (3p)

.....
.....

Maks poeng: 12p
Krav til å stå: 8 p eller mer

Stasjon 24- Skriftlig

		Gitt poeng
A	Hvilke krav stilles til egenskaper ved en kvalitetsindikator? Lag en punktliste	
a	Må være relevant (1 p.) eller andre ord for å si at det man måler må være knyttet til kvalitet innen det fagfeltet man arbeider, og være en viktig eller interessant faktor	
b	Må være gyldig eller valid (1 p.) eller andre ord for å si at det må være en dokumentert sammenheng mellom indikatoren og kvalitet	
c	Må være målbar (1 p.) eller andre ord for å si at det må være en kvantitativ størrelse	
d	Må være tilgjengelig (1 p.) eller andre ord for å si at det må være gjennomførbart å få tak i data)	
e	Må være pålitelig eller tolkbar (1 p.) eller andre ord for å si at indikatoren må <i>måles likt av alle som måler</i> og at den ikke må være sensibel for case-mix eller andre faktorer som gjør at man ikke kan stole på at rapportene stemmer	
f	Må være mulig å påvirke eller sensitiv for forandring (1 p.) eller andre ord for å si at den må kunne måle effekten av et kvalitetsforbedringsprosjekt	
g	Hensiktsmessige konsekvenser (1 p.) (eller andre ord for å si at bruk av indikatoren ikke må føre til uheldig dreining av den kliniske virksomheten)	
B	Angi en resultatindikator det ville være naturlig å benytte som kvalitetsindikator i dette prosjektet, samt en prosessindikator for forbedringstiltaket.	
a	Resultatindikator: "Andel abdominale inngrep med postoperative sårinfeksjoner". Andel (1 poeng) Abdominale inngrep (1 poeng) Postoperative sårinfeksjoner (1 poeng) En resultatindikator skal måle det faktiske resultatet man er ute etter i form av klinisk forbedring, og et åpenbart naturlig valg vil her kunne være "Andel abdominale inngrep med postoperative sårinfeksjoner".	
b	Prosessindikator: "Andel abdominale inngrep der sjekklisten er utfylt". Andel (1 poeng) Abdominale inngrep (1 poeng) Sjekklisten er utfylt (1 poeng). I denne sammenhengen er det en indikator som måler i hvilken grad tiltaket man har valgt (eller prosessen man har valgt for forbedring) faktisk virker / brukes / registreres. Et naturlig valg her vil kunne være "Andel abdominale inngrep der sjekklisten er utfylt". Igjen ett poeng for hvert av de tre sentrale elementene Andel (1 poeng) abdominale inngrep (1 poeng) der sjekklisten er utfylt (1 poeng).	
	Sum	

Maks poeng: 12p**Krav til å stå: 8 p eller mer**

Stasjon 25 - Skriftlig

Husk å fyll ut ditt ID-nr på toppen av arket

Du er fastlege.

En av dagens akuttpasienter er en 60 år gammel mann som kommer fordi han er blitt ”så voldsomt tung i pusten”.

Din pasient forteller at han er blitt gradvis mer tungpustet ved anstrengelse i løpet av de siste to-tre årene, og at kona flere ganger har bedt han om å kontakte lege. For et par uker siden var han kraftig forkjølet og pusten ble verre enn noen gang – så da bestilte han time.

Mannen er storrøyker og du mistenker KOLS.

Spørsmål 1:

Hvordan vil du bekrefte eller avkrefte denne diagnosen? (3p)

a. _____

b. _____

c. _____

Spørsmål 2:

Du finner at mannen har en moderat KOLS.

Hvilken behandling og råd vil du sende pasienten hjem med etter dagens konsultasjon? (3 p)

a. _____

b. _____

Nedenfor kommer noen teoretiske spørsmål som ikke gjelder denne pasienten:

Spørsmål 3:

Nevn 4 tilstander som kan medføre helt akutte pustevansker (i løpet av sekunder eller få minutter) (4p)

a. _____

b. _____

c. _____

d. _____

Stasjon 25 forts

Spørsmål 4:

Nevn 4 tilstander som man må tenke på ved pustevansker som har utviklet seg i løpet av noen timer (4p)

a. _____

b. _____

c. _____

d. _____

Spørsmål 5:

Nevn 4 tilstander i thorax som man må tenke på ved pustevansker som har utviklet seg gradvis over flere uker eller måneder (4p)

a. _____

b. _____

c. _____

d. _____

Maks poeng: 18p

Krav til bestått: 12p eller mer

Avkryssningsskjema for eksaminator

Student ID nummer

Eksaminator ID

Stasjon 25

	Poeng	Oppnådd poeng
<p>Spørsmål 1: Du mistenker KOLS, hvordan vil du bekrefte/avkrefte diagnosen? Svar:</p>		
Ved hjelp av spirometri	1	
Som må bekreftes etter inntak av bronkodilator	1	
FEV ₁ /FVC < 0.70	1	
<p>Spørsmål 2: Hvilken behandling vil du sende pasienten hjem med etter dagens konsultasjon? Svar: Langtidsvirkende bronkodilator (beta-2-agonist eller anticholinergicum godkjennes) Oppfordring til røykeslutt</p>	2 1	
<p>Spørsmål 3: Hvilke tilstander kan medføre helt akutte pustevansker (i løpet av sekunder eller få minutter)? <i>Følgende kan gi poeng, rekkefølgen uten betydning. Vi ber om 4 forslag.</i> a. fremmedlegeme b. pneumothorax c. atrieflimmer/annen tachyarrytmi d. lungeemboli e. panikkangst f. allergisk reaksjon/anafylaksi/Quinckes ødem g. koronar hjertesykdom</p>	4	
<p>Spørsmål 4: Hvilke tilstander må man tenke på ved pustevansker som har utviklet seg i løpet av noen timer? <i>Følgende kan gi poeng, rekkefølgen uten betydning. Vi ber om 4 forslag.</i> a. koronar hjertesykdom b. infeksjoner c. hjertesvikt (lungeødem) d. astma e. angst f. atrieflimmer/annen tachyarrytmi</p>	4	
<p>Spørsmål 5: Hvilke tilstander i thorax må man tenke på ved pustevansker som har utviklet seg gradvis over flere uker eller måneder? <i>Følgende kan gi poeng, rekkefølgen uten betydning. Vi ber om 4 forslag.</i> a. KOLS b. pleuravæske c. lungefibrose d. malign sykdom (primær eller sekundær) e. cardiomyopati f. klaffelidelser g. pulmonal hypertensjon</p>	4	

Maks poeng: 18

Grense for bestått: 12

Total: _____

Stasjon 26
Skriftlig

NB! Fyll ut ditt studentnr. på toppen av arket

Du er fastlege. En av dine pasienter, en 67 år gammel mann, er antikoagulert med warfarin pga. atrieflimmer og mekanisk mitralventil. INR har vært stabil mellom 2,5 og 3. Han oppsøker deg for råd fordi han har behov for å trekke en tann.

Spørsmål 1. (6p)
Hvilke råd vil du gi pasienten og tannlegen?

.....
.....
.....

Ved en seinere anledning oppsøker han deg fordi han har hatt feber og luftveissymptomer i to-tre dager, og du gjør funn forenlig med pneumoni.

Spørsmål 2. (6p)
Hvilke(t) av de følgende antibakterielle midlene vil du forskrive og hvilke(t) vil du ikke forskrive i dette tilfellet? Sett kryss for ja eller nei for hvert medikament.

	Ja	Nei
Azitromycin		
Erytromycin		
Ciprofloksasin		
Fenoksymetylpenicillin		
Metronidazol		

Noen år seinere kommer han til en kontroll for antikoagulasjonsbehandlingen. Han er i fin form og har ingen symptomer, men INR er 6.

Spørsmål 3. (3p)
Hvordan vil du handtere denne situasjonen?

.....
.....

Stasjon 26 forts

En annen gang trengte han umiddelbar kirurgisk behandling på grunn av appendisitt og INR var 6.

Spørsmål 4. (6p)

Hvordan vil du som behandlingsansvarlig sykehuslege handtere antikoagulasjonsbehandlingen preoperativt og postoperativt?

.....
.....
.....

Maks poeng: 21p

Krav til bestått: 14 p eller mer

Avkryssningsskjema for eksaminator
Student ID nummer:.....

Eksaminator ID:.....

Stasjon 26
Skriftlig

	Gir poeng	Oppnådd poeng
Spørsmål 1 (maks 6 poeng)		
Tanntrekking kan foretas ved INR<3	2	
Kandidaten anfører dessuten at INR kontrolleres behandlingdagen – gir ekstrapoeng	1	
Lokalbehandling med fibrinolysehemmeren traneksamsyre (Cyklokapron)	1	
Antibiotika profylakse	2	
Spørsmål 2 (maks 6 poeng)		
Azitromycin – nei (interaksjon; økt effekt av warfarin)	1	
Erytromycin – nei (interaksjon; økt effekt av warfarin)	1	
Ciprofloksasin – nei (interaksjon; økt effekt av warfarin)	1	
Fenoksymetylpencillin – ja (ingen interaksjon)	2	
Metronidazol – nei (ikke adekvat antibakteriell profil)	1	
Spørsmål 3 (maks 3 poeng)		
Stoppe warfarin i 2 dager	2	
INR kontroll og evt. gjenoppta behandling	1	
Spørsmål 4 (maks 6 poeng)		
Behandling med protrombinkompleks	2	
Behandling med ferskfrosset plasma (Octaplas) (alternativ til protrombinkompleks, men ikke optimalt – gir derfor bare 1 poeng)	1	
Behandling med vitamin K	1	
Kontroll av INR – ved INR 1,8-2,2 klarsignal for kirurgi	2	
Behandling med lavmolekylært heparin postoperativt til INR >2,5	1	

Maks poeng: 21

Totalt: _____

Bestått 14 poeng