

Student ID nummer:.....

## Stasjon 11

**Husk å fylle ut ditt ID nummer på toppen av arket.**

### Side 1

En 35 år gammel mann får ved uhell et slag mot høyre hånd. Røntgenbildene av hånden er tatt samme dag.

**Svar på følgende påstander/diagnoser ved å krysse av for sant eller usant i hver linje:**

	Sant	Usant
Arthrose i tommelens grunnledd		
Fraktur distalt i 5. metacarp		
Fraktur i basis av 4. metacarp		
Seneben ved 1. MCP-ledd		
Seneben ved 2. MCP-ledd		
Fraktur med volar feilstilling		
Fraktur med radial feilstilling		

### Side 2:

En 5 år gammel gutt kommer til røntgenundersøkelse av venstre underarm med spørsmål om fraktur. Han falt tre dager tidligere og fikk et traume mot underarmen. Han har etter det ikke villet bruke armen. Det tas to røntgenbilder med hhv. front- og sideprojeksjon av underarmen.

**Svar på følgende påstander/diagnoser ved å krysse av for sant eller usant i hver linje:**

	Sant	Usant
Epifysiolyse i distale radius		
Osteolyse av distale ulnaepifyse		
Fraktur i radiusdiafysen		
Fraktur i ulnadiafysen		
Fraktur med dorsal vinkling		

## Vurderingsskjema

Student ID nummer: .....

Eksaminators ID: .....

### Stasjon 11

#### Side 1

En 46 år gammel mann faller og tar seg for med høyre hånd. Røntgenbildene av hånden er tatt samme dag.

Svar på følgende påstander/diagnoser ved å krysse av for sant eller usant i hver linje:

	Sant	Usant	Maks poeng	Oppnådd poeng
Arthrose i tommelens grunnledd		X	1	
Fraktur distalt i 5. metacarp	X		2	
Fraktur i basis av 4. metacarp		X	1	
Seneben ved 1. MCP-ledd	X		1	
Seneben ved 2. MCP-ledd	X		1	
Fraktur med volar feilstilling	X		2	
Fraktur med radial feilstilling	X		2	

#### Side 2:

En 5 år gammel gutt kommer til røntgenundersøkelse av venstre underarm med spørsmål om fraktur. Han falt tre dager tidligere og fikk et traume mot underarmen. Han har etter det ikke villet bruke armen. Det tas to røntgenbilder med hhv. front- og sideprojeksjon av underarmen.

Svar på følgende påstander/diagnoser ved å krysse av for sant eller usant i hver linje:

	Sant	Usant	Maks poeng	Oppnådd poeng
Epifysiolyse i distale radius		X	1	
Osteolyse av distale ulnaepifyse		X	1	
Fraktur i radiusdiafysen	X		2	
Fraktur i ulnadiafysen	X		2	
Fraktur med dorsal vinkling	X		2	

Maks poeng: 18

Total score: \_\_\_\_\_

## **Utstyr til stasjon 11:**

Oppgaver

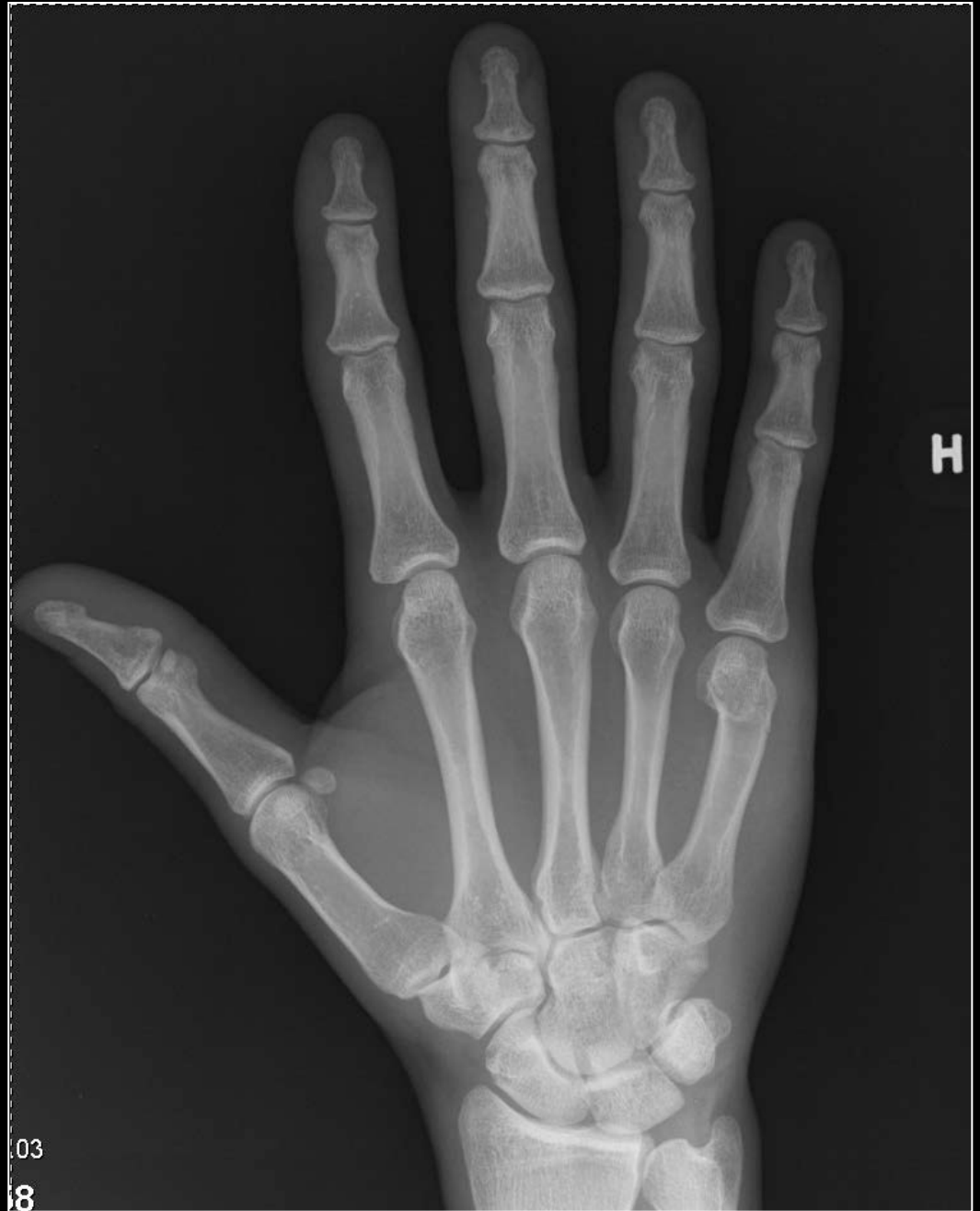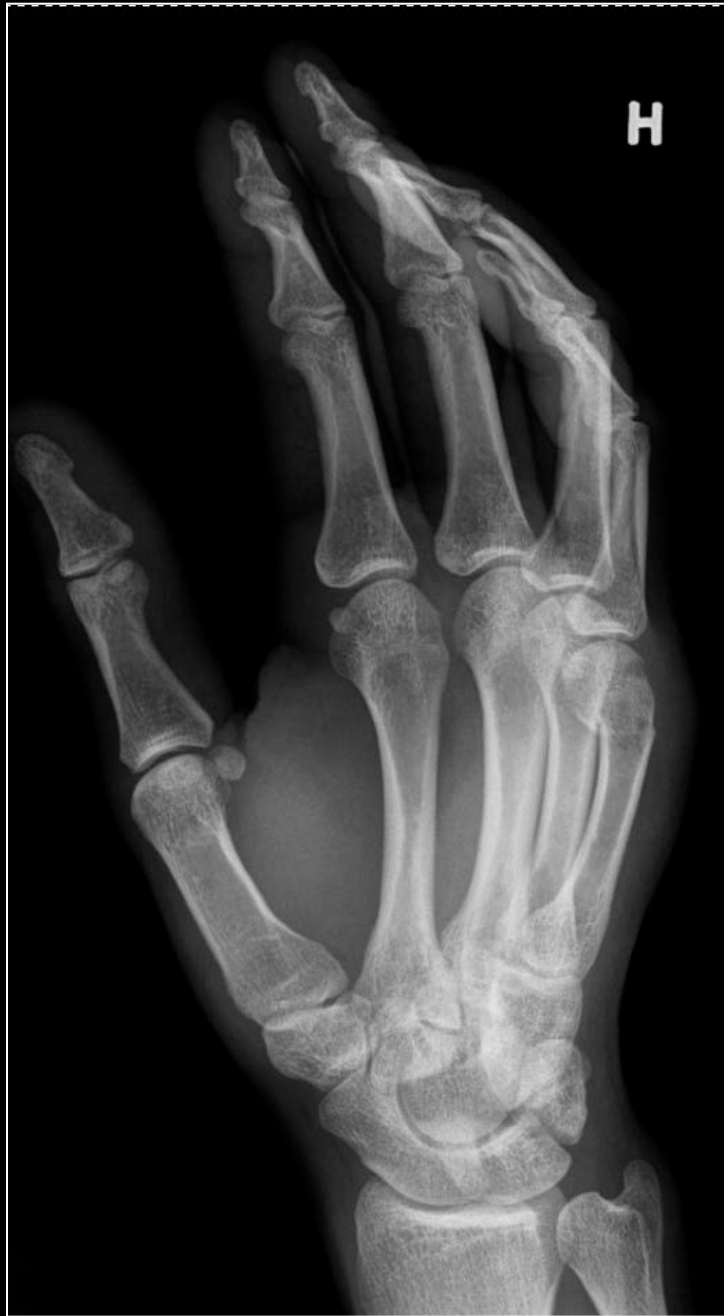PC og minnepinne

Laminerte bilder dersom noe klikker

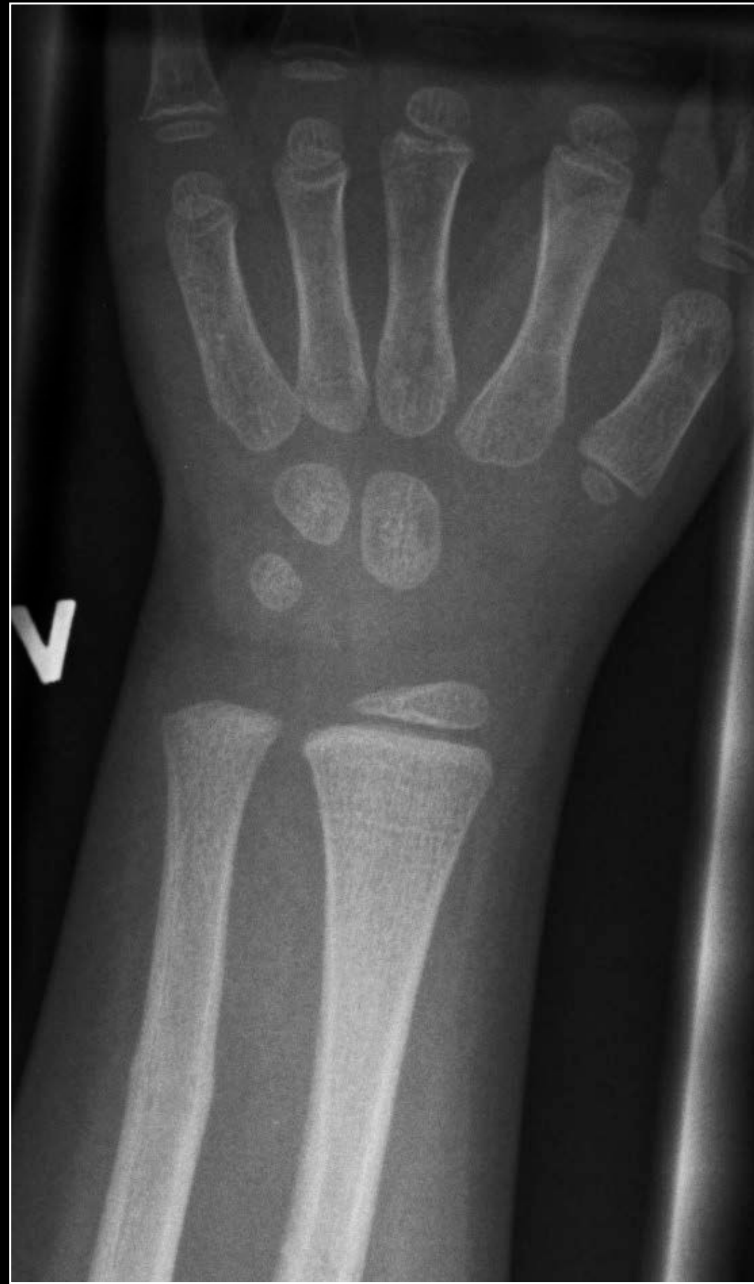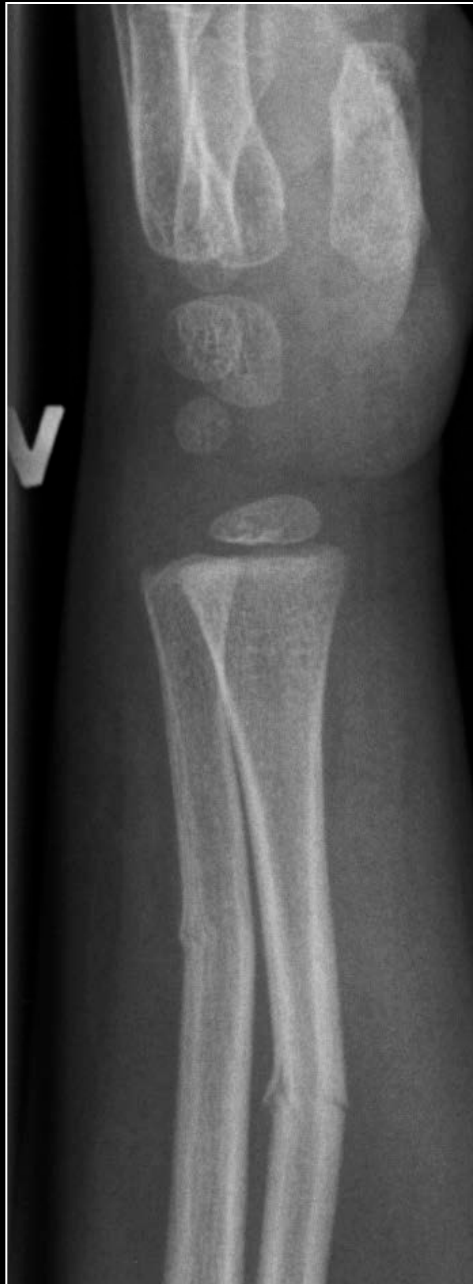Blyant og viskelær

Stasjon 11

Side 1



Side 2



## Stasjon 12

### Husk å fylle ut ditt ID nummer på toppen av arket.

En 41 år gammel mann henvises fra allmennlege til røntgen thorax pga. hoste, høy feber og CRP > 200, men ingen sikre fremmedlyder. Det tas røntgen thorax front og side.

#### Side 1:

Svar på følgende påstander/diagnoser ved å krysse av for sant eller usant i hver linje:

	Sant	Usant
Tegn til pleuravæske		
Fortetning høyre overlapp		
Fortetning apikalt høyre underlapp		
Fortetning midtlapp		
Metastaser		
Tegn til stuvning		
Tegn til hyperinflasjon		

#### Side 2:

Samme frontbilde som på side 1, nå med annoteringer. Bokstavene A-H med tilhørende piler angir ulike anatomiske strukturer. I tabellen under, sett inn den bokstaven som passer best med teksten (én bokstav på 8 av de 13 linjene).

Clavicula	
Venstre hovedbronchus	
V. cava superior	
V. azygos	
Arcus aortae	
Aorta ascendens	
Aorta descendens	
Processus coracoideus	
Tuberculum majus	
1. costa	
2. costa	
Tverrtagg til C7	
Tverrtagg til Th1	

## Stasjon 12

En 41 år gammel mann henvises fra allmennlege til røntgen thorax pga. hoste, høy feber og CRP > 200, men ingen sikre fremmedlyder. Det tas røntgen thorax front og side.

### Side 1:

Svar på følgende påstander/diagnoser ved å krysse av for sant eller usant i hver linje:

	Sant	Usant	Maks poeng	Oppnådd poeng
Tegn til pleuravæske		X	1	
Fortetning høyre overlapp	X		4	
Fortetning apikalt høyre underlapp		X	1	
Fortetning midtlapp		X	1	
Metastaser		X	1	
Tegn til stuvning		X	1	
Tegn til hyperinflasjon		X	1	

### Side 2:

Samme frontbilde som på side 1, nå med annoteringer. Bokstavene A-H med tilhørende piler angir ulike anatomiske strukturer. I tabellen under, sett inn den bokstaven som passer best med teksten (én bokstav på 8 av de 13 linjene).

		Maks poeng	Oppnådd poeng
Clavicula			
Venstre hovedbronchus	E	1	
V. cava superior	H	1	
V. azygos	G	1	
Arcus aortae	D	1	
Aorta ascendens			
Aorta descendens	F	1	
Processus coracoideus	A	1	
Tuberculum majus			
1. costa	C	1	
2. costa			
Tverrtagg til C7			
Tverrtagg til Th1	B	1	



## **Utstyr til stasjon 12:**

Oppgaver

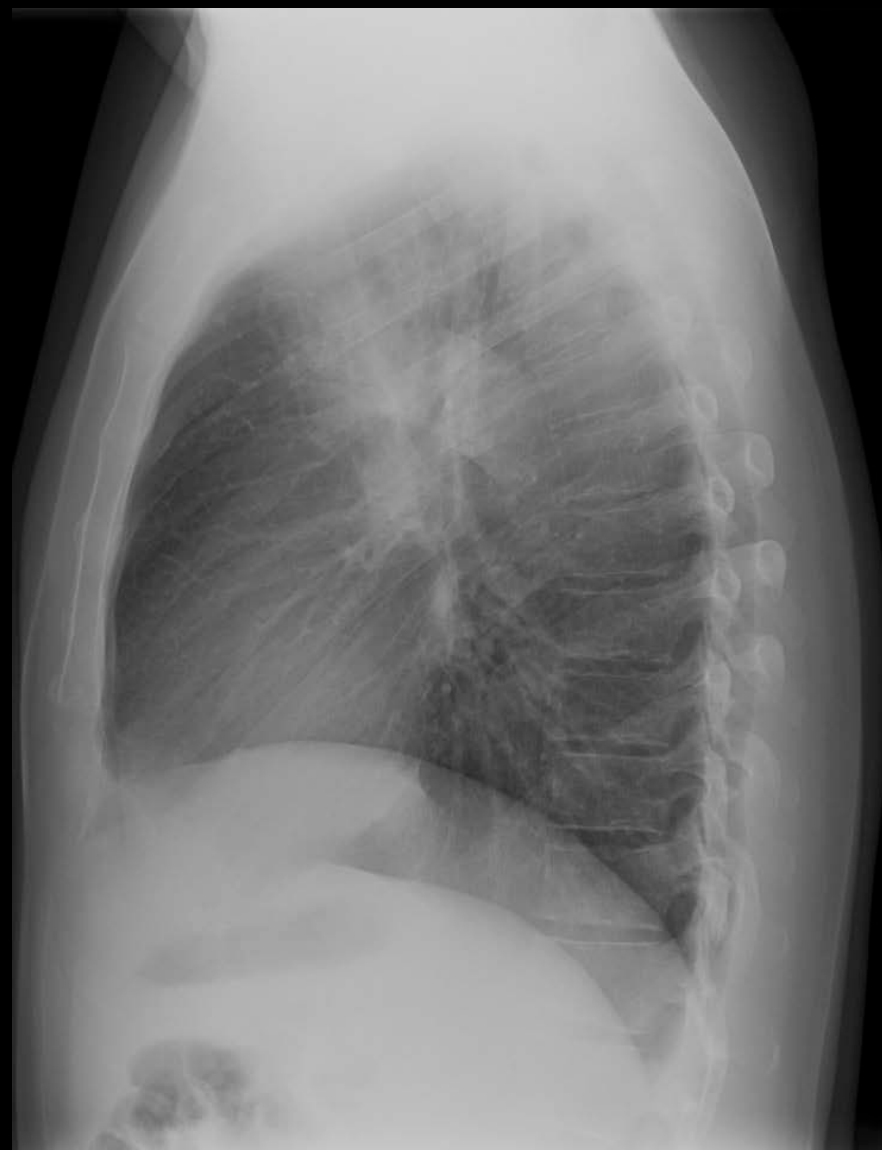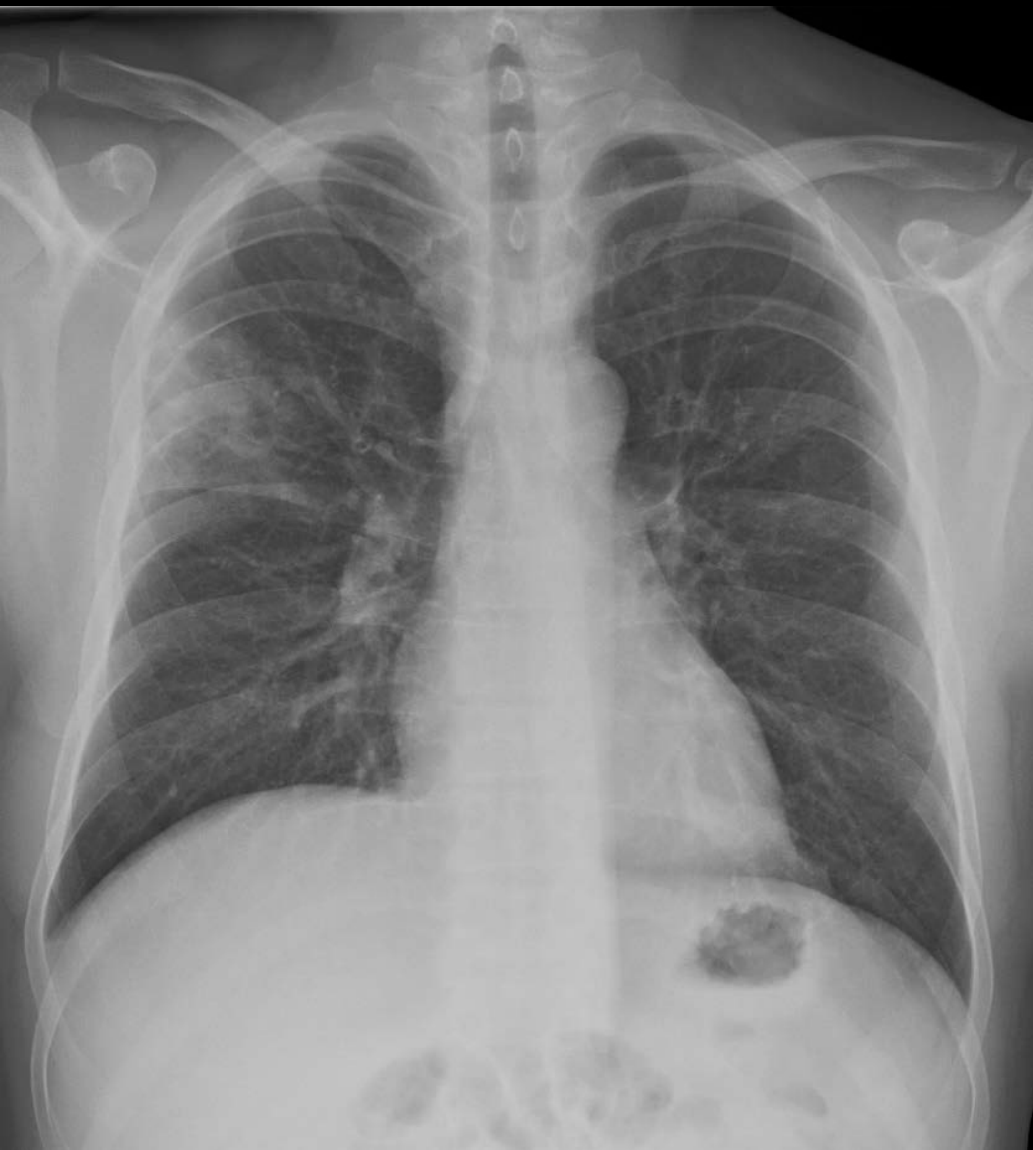PC og minnepinne

Laminerte bilder dersom noe klikker

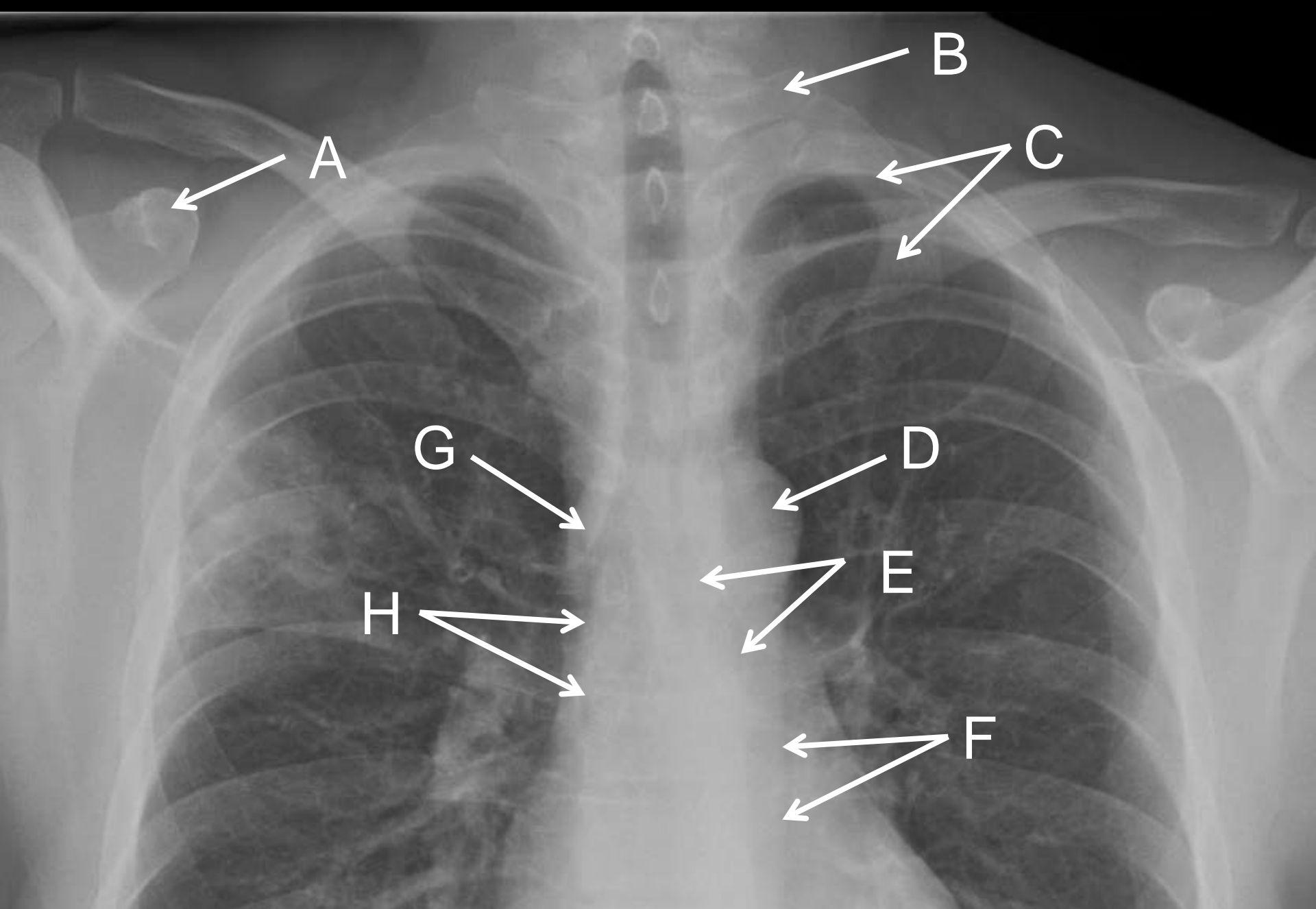
Blyant og viskelær

Stasjon 12

Side 1



Side 2



## Stasjon 13

### Husk å fylle ut ditt ID nummer på toppen av arket.

En 60 år gammel kvinne innlegges nevrokirurgisk avdeling. Hun hadde falt og slått hodet to uker tidligere. Hun var kortvarig bevisstløs etter fallet. De siste to ukene har hun hatt flere besvimelsestilfeller og også falt ved et par anledninger. Det utføres CT cerebrum uten intravenøs kontrast. På skjermbilde 1 og 2 vises seks utvalgte bilder fra undersøkelsen.

**Basert på bildene, hva er din diagnose?**

Skjermbilde 3 og 4 viser de samme CT-bildene, nå med annoteringer. Pilene med tilhørende bokstaver (A-N) peker på ulike anatomiske strukturer. I tabellen under, sett inn den bokstaven som passer best med teksten (én bokstav på hver av de 14 linjene).

Clivus	
Akvedukt	
Forhorn	
Temporalthorn	
Capsula interna	
Vermis	
Cerebellum	
Plexus choroideus	
Occipitalhorn	
Falx cerebri	
Frontalsinus	
Sideventrikkel	
Nucleus caudatus	
Kalk i plexus choroideus	

## Vurderingsskjema

Student ID nummer: .....

Eksaminators ID: .....

### Stasjon 13

En 60 år gammel kvinne innlegges nevrokirurgisk avdeling. Hun hadde falt og slått hodet to uker tidligere. Hun var kortvarig bevisstløs etter fallet. De siste to ukene har hun hatt flere besvimelsestilfeller og også falt ved et par anledninger. Det utføres CT cerebrum uten intravenøs kontrast. På skjermbilde 1 og 2 vises seks utvalgte bilder fra undersøkelsen.

**Basert på bildene, hva er din diagnose?**

	Maks poeng	Oppnådd poeng
Subduralt hematom	4	

Skjermbilde 3 og 4 viser de samme CT-bildene, nå med annoteringer. Pilene med tilhørende bokstaver (A-N) peker på ulike anatomiske strukturer. I tabellen under, sett inn den bokstaven som passer best med teksten (én bokstav på hver av de 14 linjene).

		Maks poeng	Oppnådd poeng
Clivus	K	1	
Akvedukt	N	1	
Forhorn	C	1	
Temporalhorn	I	1	
Capsula interna	D	1	
Vermis	L	1	
Cerebellum	M	1	
Plexus choroideus	H	1	
Occipitalhorn	G	1	
Falx cerebri	A	1	
Frontalsinus	J	1	
Sideventrikkel	B	1	
Nucleus caudatus	E	1	
Kalk i plexus choroideus	F	1	

Maks poeng: 18

Total score: \_\_\_\_\_

## **Utstyr til stasjon 13:**

Oppgaver

PC og minnepinne

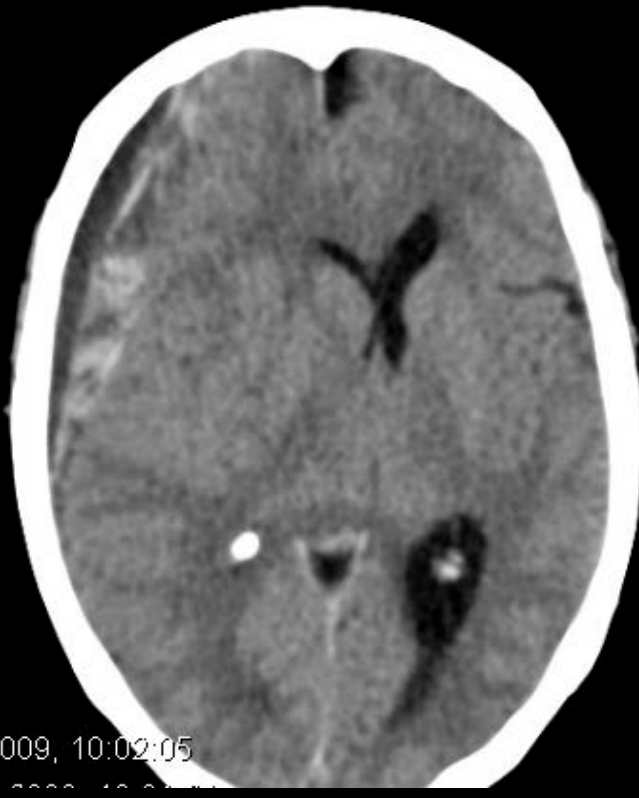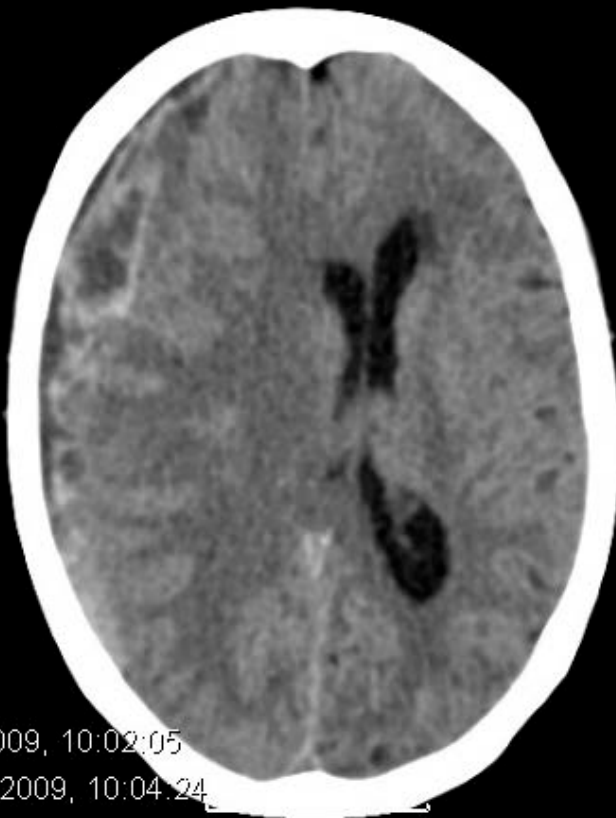
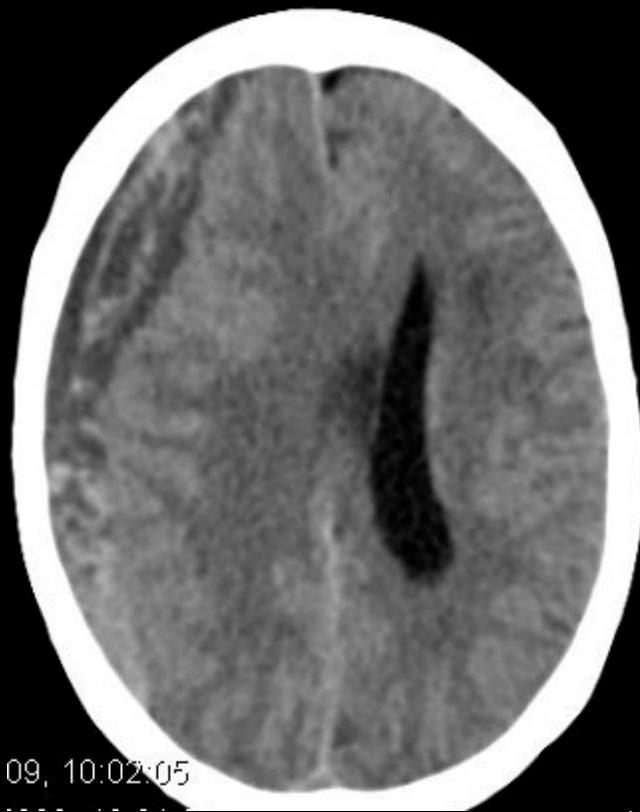Laminerte bilder dersom noe klikker

Blyant og viskelær

Stasjon 13



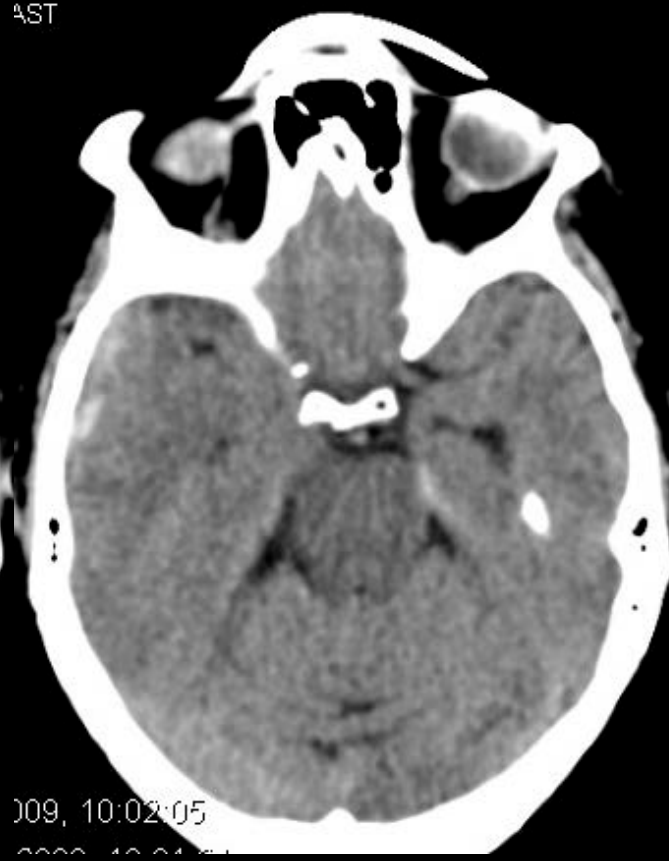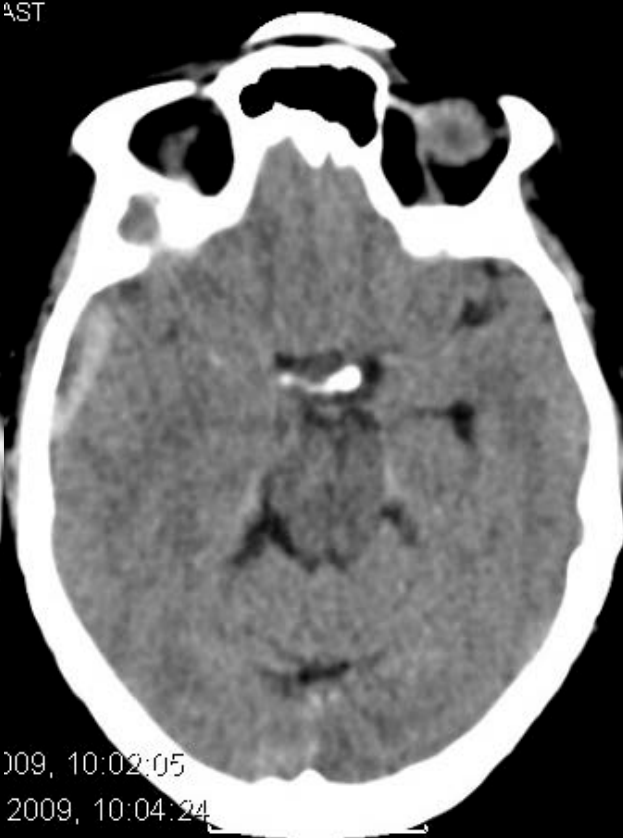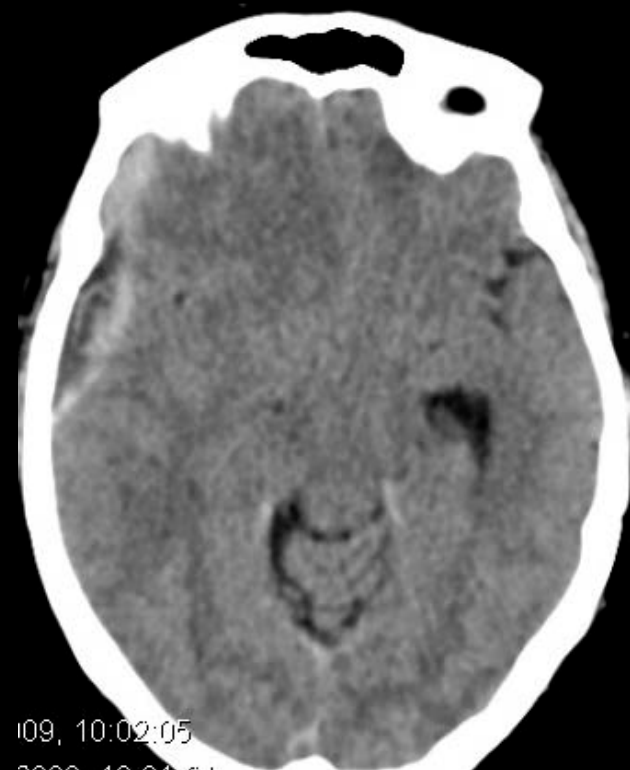
Side 1



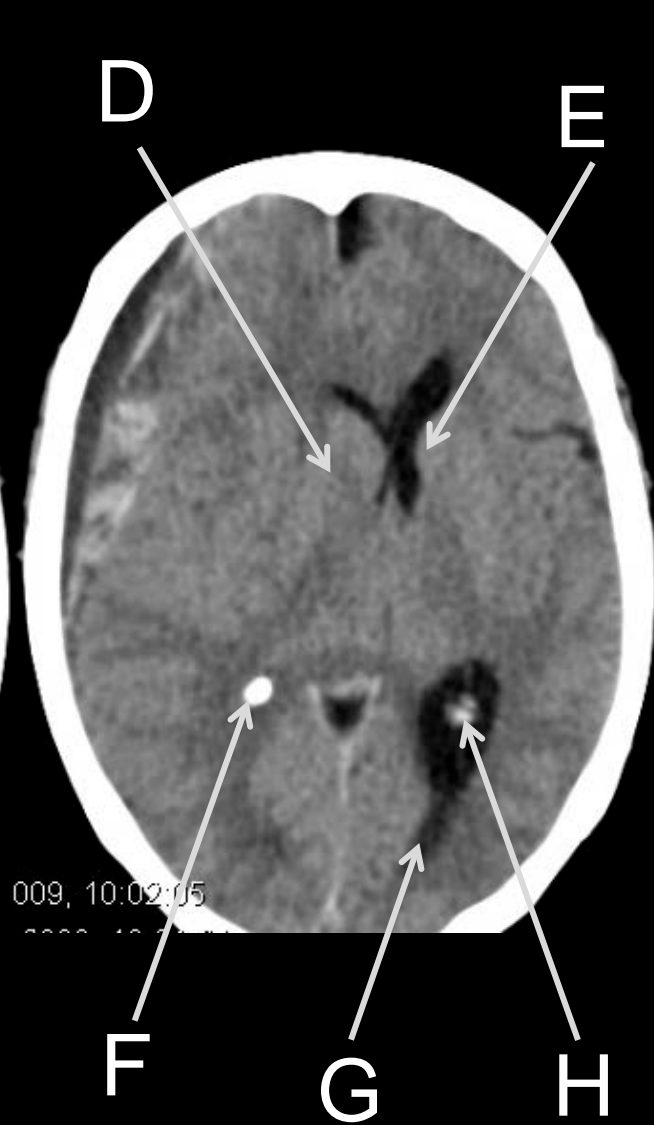
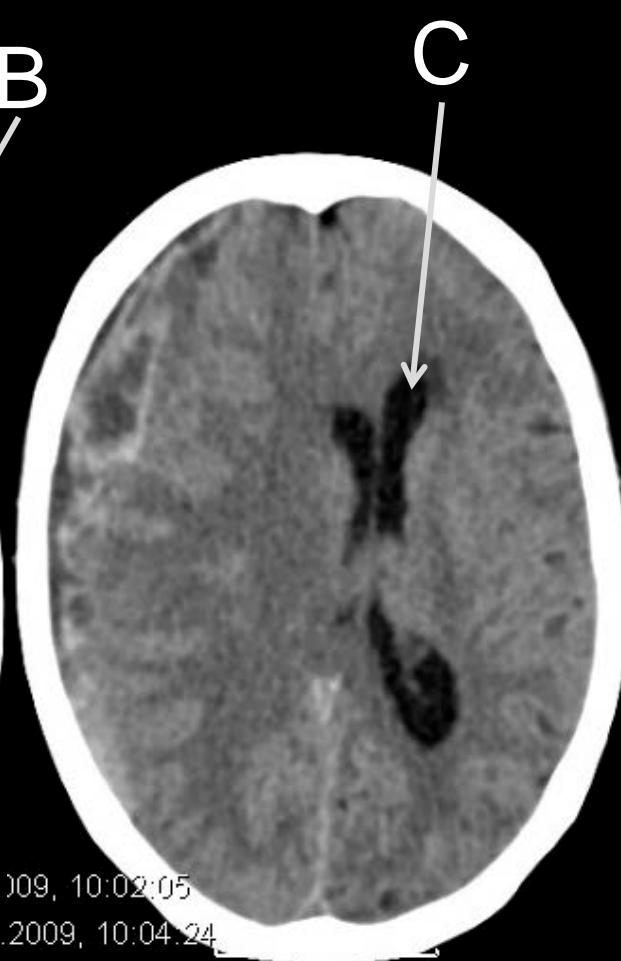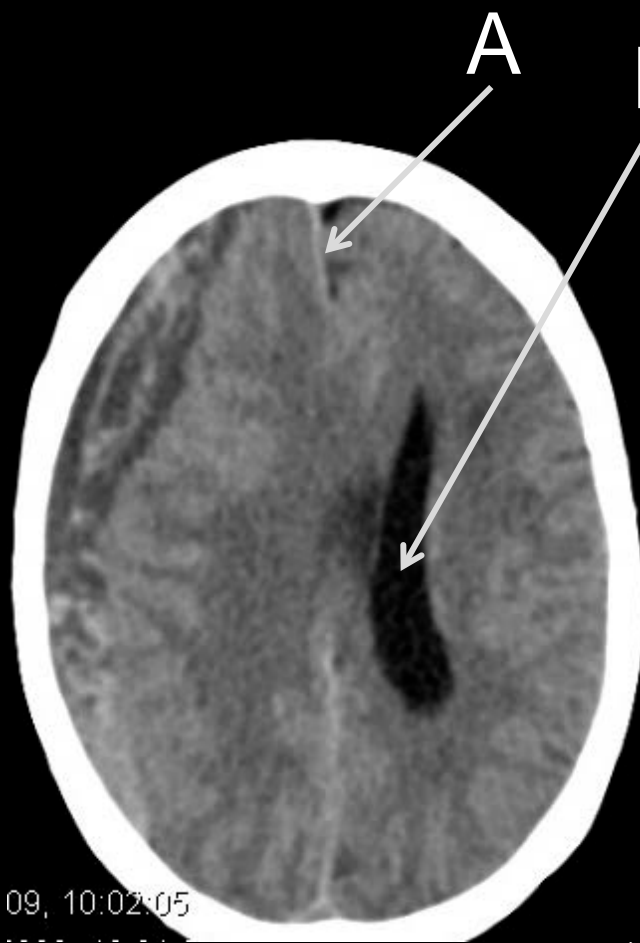# Side 2

AST

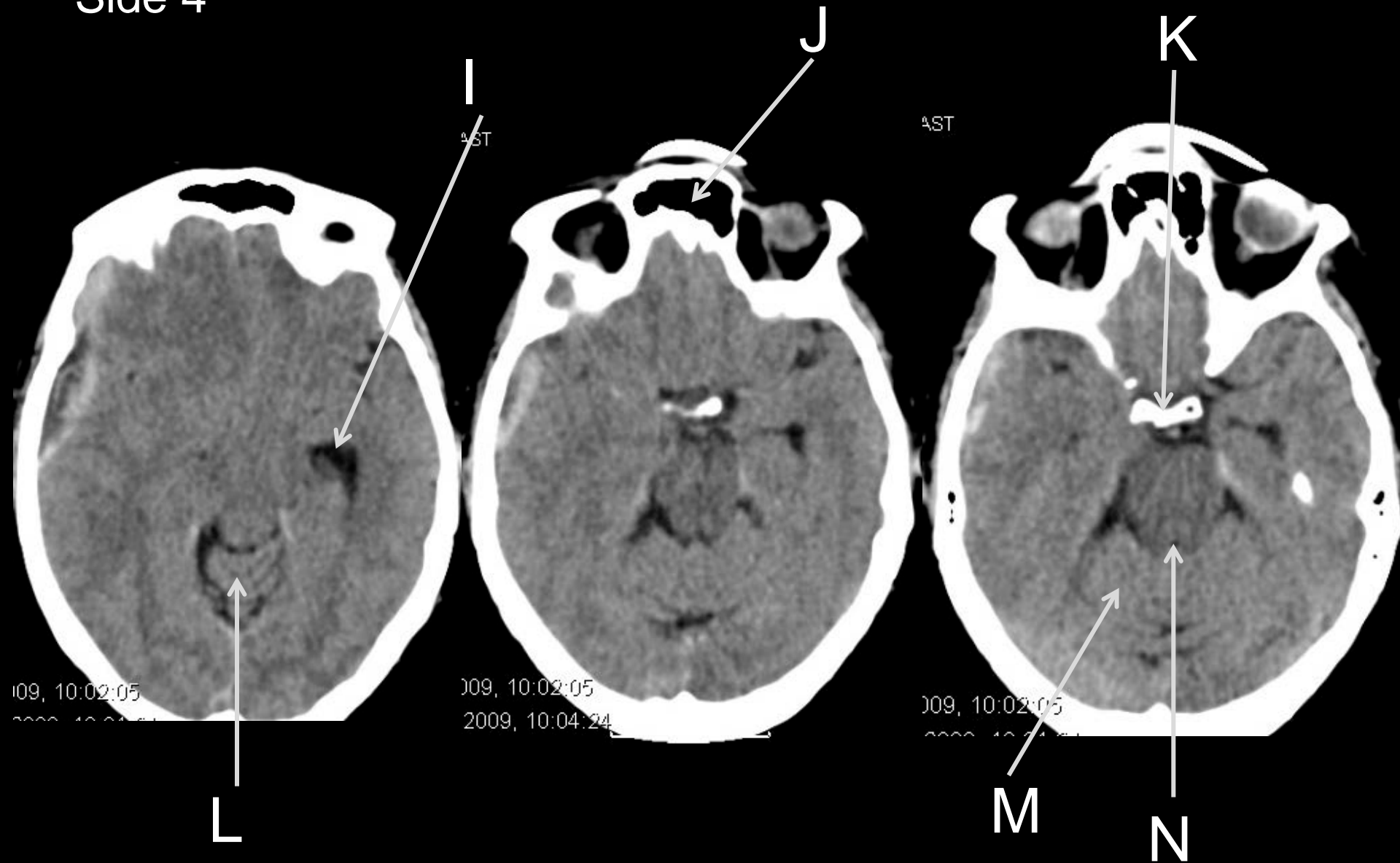AST



Side 3



Side 4



Student ID nummer: .....

Eksaminator ID: .....

**Stasjon 14 - PC**

	<b>Maks poeng</b>	<b>Oppnådd poeng</b>
<b>1. Oppgave – bakterielle agens</b>	(4)	
Streptococcus pneumoniae	2	
Hemophilus influenzae	2	
<b>2. Oppgave – primær behandling av sinusitt</b>	(3)	
Fenoksymetylpenicillin	3	
Amoksicillin (fullgodt alternativ)	3	
<b>3. Oppgave – primærbehandling ved HI-infeksjon</b>	(3)	
Amoksicillin	3	

Maks 10 poeng

Total score: \_\_\_\_\_

**Utstyr til stasjonen:**

Oppgaver printet ut i farger

Blyant, viskelær

# Stasjon 14

## Oppgave 1

En 46 år gammel kvinne oppsøker deg (fastlegen) fordi hun siden i går har vært høyfebril og allment påvirket. Hun har purulent nesesekresjon og ansiktssmerter når hun bøyer seg forover. Du mistenker at hun har akutt bakteriell sinusitt som komplikasjon til viral ØLI som startet 9-10 dager tidligere.

Hvilke to bakterier er hyppigst årsak til akutt sinusitt? Sett **to** kryss

Streptococcus haemolyticus ( $\alpha$ -hemolytiske streptoc.)	
Moraxella catarrhalis	
Streptococcus pneumoniae	
Haemophilus influenzae	
Streptococcus gruppe A	
Staphylococcus aureus	



## Oppgave 2

Du bestemmer deg for å anbefale antibakteriell behandling

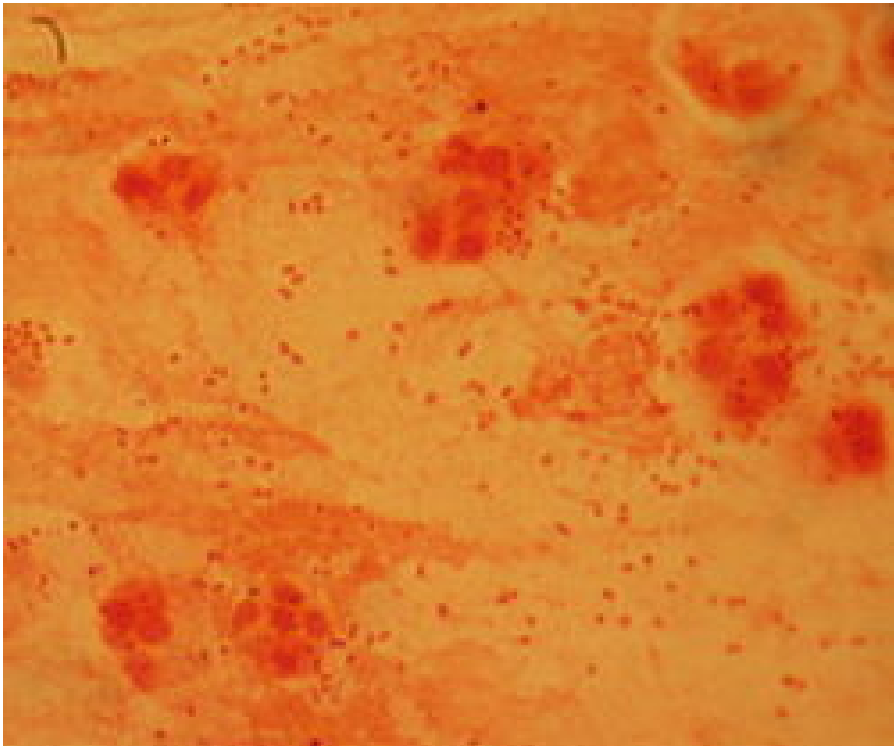
Hvilket av de følgende antibakterielle legemidlene ville du valgt som primærbehandling? Pasienten har ingen kjent legemiddelintoleranse/allergi.

Sett **ett** kryss

Trimetoprim-sulfametoksazol	
Fenoksymethylpenicillin	
Azitromycin	
Klindamycin	
Amoksicillin	
Ciprofloksacin	

### Oppgave 3

Du hadde tatt en bakterieprøve fra nesen, og den viste renkultur av bakterien som er vist i illustrasjonen til venstre (gram-farget prep.).



Hvilket antibakterielt middel ville du valgt som primærbehandling med slik viten?

Sett **ett** kryss

Trimetoprim-sulfametoksazol	<input type="checkbox"/>
Fenoksymethylpenicillin	<input type="checkbox"/>
Azitromycin	<input type="checkbox"/>
Clindamycin	<input type="checkbox"/>
Amoksicillin	<input type="checkbox"/>
Ciprofloksacin	<input type="checkbox"/>

**Stasjon 16****NB! Fyll ut ditt studentnr. på toppen av arket****Informasjon til kandidaten****Oppgave 1**

En 68 år gammel mann var bekymret for mulig sykdom og ønsket en helseundersøkelse. Han følte seg frisk, og vanlig klinisk undersøkelse var normal. Du reagerte på at han hadde trombocytose, og ved gjennomgang av journalen fant du følgende laboratorieresultater fra de siste 13 årene.

Oversikt over laboratoriedata siste 13 år

År	Hemoglobin g/dL (13,4-17,0)	Leukocytter $\times 10^9/L$ (3,5-11,0)	Nøytrofile granulocytter $\times 10^9/L$ (1,6-8,3)	Trombocytter $\times 10^9/L$ (145-348)
1999		5,8		335
2005		8,8	6,0	584
2007		10,4	6,9	696
2008		11,1	8,1	618
2009		10,9	7,8	772
2010		12,2	8,5	697
2011		12,5	9,5	623
2012	16,8	12,2	9,6	799

**Spørsmål 1.**

Hva er den meste sannsynlige forklaringen på laboratoriefunnene?

---

**Spørsmål 2.**

Hvilke tre supplerende undersøkelser vil bekrefte diagnosen og karakterisere sykdommen?

---



---



---

**Oppgave 2.**

En 76 år gammel mann ble henvist til medisinsk poliklinikk med mistanke om myelomatose. Han hadde i flere år hatt monoklonal gammopati, IgG kappa, som langsomt hadde tiltatt i konsentrasjon. Nå hadde han utviklet lett anemi.

Henvisningen inneholdt følgende supplerende laboratoriedata:

Oversikt over laboratoriedata (referanseverdiene er angitt i høyre kolonne)

Erytrocytter ( $\times 10^{12}/L$ )	3,63	4,25-5,71
Hemoglobin (g/dL)	12,3	13,4-17,0
Hematokrit	0,40	0,40-050
Reticulocytt (x10 <sup>9</sup> /L)	0,02	0,02-0,08
MCH pg	34	27-33
MCV fL	111	82-102
M-komponent (g/L)	20,8	ingen

**Spørsmål 1.**

Er det sannsynlig at anemien skyldes myelomatose?

Ja Nei

(sett ring rundt ditt svaralternativ)

**Spørsmål 2.**

Hvorfor er det/er det ikke sannsynlig at anemien skyldes myelomatose?

---

---

Student ID nummer: .....

Eksaminator ID: .....

**Stasjon 16**

	<b>Maks poeng</b>	<b>Oppnådd poeng</b>
<b>1. Oppgave</b>	(10)	
Spørsmål 1		
Kronisk myeloproliferativ sykdom	4	
Spørsmål 2		
Benmargsbiopsi	2	
Molekylærgenetikk		
<i>JAK2</i> -mutasjon	1	
<i>BCR/ABL</i> -fusjonstranskript	1	
Cytogenetisk undersøkelse (karyotyping)	2	
<b>2. Oppgave</b>	(8)	
Spørsmål 1		
Nei	4	
Spørsmål 2		
Anemien ved myelomatose (sekundær anemi) er normocytær eller unntaksvis mikrocytær	2	
Pasienten har makrocytær anemi	2	

Maks 18 poeng

Total score: \_\_\_\_\_

**Utstyr til stasjonen:**

Oppgaver printet ut i farger

Blyant, viskelær

## Stasjon 17

**NB! Fyll ut ditt studentnr. på toppen av arket**

### Informasjon til kandidaten

#### Oppgave

En 45 år gammel kvinne tar kontakt med deg (fastlegen) pga. flere symptomer. Hun har merket nesetetthet, hodepine, frysninger, kvalme uten oppkast og slapphet i ca 14 dager. Hun har også lagt merke til at urinen har vært mørk og at hun har blitt gul på øynene.

#### Spørsmål 1

Med utgangspunkt i de tre hovedkategoriene av ikterus, hvilke mulige differensialdiagnoser (hovedtyper; ikke spesifikke diagnoser) kjenner du til?

Svar:

##### 1. Prehepatisk ikterus

---

##### 2. Hepatisk ikterus

---

---

---

---

##### 3. Posthepatisk ikterus

---

---

Du henviser henne til ultralyd av lever og galleveier og CT øvre abdomen. Leverparenchymet er homogent uten tegn til fokale lesjoner. Både intra- og ekstrahepatiske galleganger har normal kaliber, og det er ikke tegn til kaliberveksling.

#### Spørsmål 2.

Hvilke av differensialdiagnosene kan du nå med rimelig grad av sikkerhet se bort fra?

Svar:

---

---

---

**Student ID nummer:.....**

Hun bruker ingen medikamenter og alkoholkonsumet er 4 enheter/uke. Hun har heller ikke brukt helsekostpreparater, og hun har ikke vært eksponert for sprøytemidler eller andre toksiske stoffer i forbindelser med arbeid eller fritid.

Leverkanten er palpabel 2 cm under høyre costalbue, men vanlig organundersøkelse er ellers normal.

ASAT 1545 U/L (<40), ALAT 2655 U/L (<35), ALP 399 U/L (<105), bilirubin 91  $\mu\text{mol/L}$  (<18), INR 1,1 (<1,2), albumin 40 g/L (35-45), blodcelletallene er normale.

**Spørsmål 3.**

Hvilke to hovedtyper supplerende laboratorieundersøkelser vil du nå rekvirere? Gi utfyllende eksempler innenfor hver hovedtype.

Svar:

---

---

---

---

---

---

---

---

Det eneste avviket i supplerende laboratorieundersøkelser var polyklonal IgG-økningen; IgG 20,1 g/L (8-14).

**Spørsmål 4.**

Hva mener du er den mest sannsynlige diagnosen i dette tilfellet?

Svar:

---

**Spørsmål 5.**

Hvordan vil du bekrefte diagnosen?

Svar:

---



Student ID nummer: .....

Eksaminator ID: .....

## Stasjon 17

	Maks poeng	Oppnådd poeng
<b>Spørsmål 1</b>	(7)	
<b>1. Prehepatisk ikterus</b>		
Hemolyse	1	
<b>2. Hepatisk ikterus</b>		
Infeksjon	1	
Malignitet (solid kanser og lymfohematopoietisk malignitet)	1	
Toksisk leverskade	1	
Autoimmun leversykdom	1	
<b>3. Posthepatisk ikterus</b>		
Benign sykdom (gallestein eller strikturer)	1	
Malign sykdom	1	
<b>Spørsmål 2</b>	(3)	
<b>1. Hepatisk ikterus</b>		
Malignitet; dvs. solid kanser, ikke lymfohematopoietisk malignitet	1	
<b>2. Posthepatisk ikterus</b>		
Benign sykdom	1	
Malign sykdom	1	
<b>Spørsmål 3</b>	(8)	
<b>1. Virusundersøkelser</b>		
Hepatitt A (antistoff-undersøkelse)	1	
Hepatitt B; HBsAG og antiHBc-antistoff	1	
Hepatitt C; antistoff-undersøkelse og evt. PCR-undersøkelse	1	
CMV- og EBV-undersøkelse; fortrinnsvis PCR-undersøkelse	1	
<b>2. Antistoffundersøkelser</b>		
Kvantitering av immunglobuliner	1	
ANA-test	1	
Anti-glatt muskel antistoff	1	
Anti-mitochondrie antistoff	1	
<b>Spørsmål 4</b>		
Autoimmun hepatitt mest sannsynlig	3	
<b>Spørsmål 5</b>		
Diagnosen bekreftes ved leverbiopsi	3	

Maks 24 poeng

Total score: \_\_\_\_\_

## Stasjon 18

**NB! Fyll ut ditt studentnr. på toppen av arket****Informasjon til kandidaten****Oppgave 1**

En 34 år gammel kurdisk kvinne kom til svangerskapskontroll (uke 20). Hun hadde anemi da svangerskapet ble verifisert, men anemien hadde nå tiltatt. Hun hadde følgende laboratorieverdier:

## Oversikt over laboratoriedata

Erytrocytter ( $\times 10^{12}/L$ )	3,87	3,94-5,16
Hemoglobin (g/dL)	8,2	11,7-15,3
Hematokrit	0,27	0,35-0,46
Leukocyttter ( $\times 10^9/L$ )	6,4	3,5-10,0
Trombocyttter ( $\times 10^9/L$ )	186	165-387
Reticulocyttter ( $\times 10^9/L$ )	0,08	0,02-0,08
MCH pg	21	27-33
MCV fL	71	82-98
Ferritin $\mu\text{g}/L$	105	15-200

**Spørsmål 1.**

Hva var den mest sannsynlige forklaringen på hennes anemi?

---

**Spørsmål 2.**

Hvordan ville du ha behandlet henne? Sett kryss i *en* rute i krysstabellen.

	Folattilskudd	Ikke folattilskudd
Jerntilskudd		
Ikke jerntilskudd		

**Spørsmål 3.**

Hvordan ville du handtert den videre oppfølgingen av svangerskapet?

---



---

Stasjon 18 forts.

**Student ID nummer:.....**

Ektefellen, som også er kurder, fortalte at ”alle” i hans familie har lav blodprosent.

**Spørsmål 4.**

Hva ville du foretatt deg som følge av denne opplysningen i forbindelse med oppfølging av det aktuelle svangerskapet?

---

**Spørsmål 5.**

Hvorfor ville du gjøre dette?

---

**Student ID nummer:** .....

**Eksaminator ID:** .....

**Stasjon 18 indremedisin**

	<b>Maks poeng</b>	<b>Oppnådd poeng</b>
<b>Oppgave</b>		
Spørsmål 1 Hemoglobinopati/thalassemi	4	
Spørsmål 2 Hun trenger ikke jerntilskudd Hun bør ha folattilskudd	2 2	
Spørsmål 3 Tett oppfølging med tanke på fostervekst Henvisning til fødepoliklinikk for oppfølging av fostervekst ved ultralyd	1 2	
Spørsmål 4 Foreslå undersøkelse av ektefelle med tanke på hemoglobinopati	2	
Spørsmål 5 Ved hemoglobinopati hos begge foreldre er det risiko for alvorlig hemoglobinsykdom hos barnet	2	

**Maks 15 poeng**

**Total score:** \_\_\_\_\_

**Utstyr til stasjonen:**

Oppgaver printet ut i farger

Blyant, viskelær

## Stasjon 19

### **NB! Fyll ut ditt studentnr. på toppen av arket**

Du har diagnostisert en sykdomstilstand som du må behandle med et medikament. Du vurderer preparat og dosering slik at du venter en effekt av medikamentet. Du orienterer pasienten om dine vurderinger og forklarer om medikamentet og hvordan det skal brukes. Du skriver en resept med grei bruksveiledning og avtaler kontroll om en viss tid.

1. Hvor lang tid må du vente før du kan regne med at det er noenlunde konstant plasmakonsentrasjon av medikamentet ("steady state") slik at du kan vente full effekt av den aktuelle dosen?

---

2. Ved kontrollen blir du noe overrasket over at effekten du ventet av medikamentet har uteblitt. Angi i stikkordsform fem ulike hovedmekanismer/årsaker/prinsipper du vil reflektere over som mulige forklaringer på en terapivikt?

---

---

---

---

---

3. Hva kan være aktuelt å gjøre for å få den ønskede effekten (nevntre tiltak i stikkordsform)?

---

---

---

**Stasjon 19**

Du har diagnostisert en sykdomstilstand som du må behandle med et medikament. Du vurderer preparat og dosering slik at du venter en effekt av medikamentet. Du orienterer pasienten om dine vurderinger og forklarer om medikamentet og hvordan det skal brukes. Du skriver en resept med grei bruksveiledning og avtaler kontroll om en viss tid.

	Poeng	Oppnådd
1. Tid til "steady state"?		
<i>Ca. 5 ganger eliminasjonshalveringstiden (gjelder for alle medikamenter som tilføres med konstant hastighet (konstant dosering))</i>	2	
2. Mulige forklaringer på terapivikt?	Maks 5	
- <i>Dårlig/manglende compliance (etterlevelse av behandlingsråd). Pasienten tar ikke medikamentet eller tar mindre enn du antar (svært vanlig). Dette kan skyldes at pasienten 'ikke liker' å ta medikamenter, at han/hun kanskje opplever en bivirkning som gjør at han/hun slutter å ta medikamentet eller rene misforståelser.</i>	1	
- <i>Individuelle variasjoner i farmakokinetiske forhold (absorpsjon, fordeling og særlig i eliminasjon (f. eks. genetisk betinget polymorfisme)) som gir redusert tilgjengelighet av legemiddelet.</i>	1	
- <i>Individuelle variasjoner i farmakodynamiske forhold (sensitivitet (f. eks. toleranseutvikling), genetisk variasjon i mål-molekyler (f. eks. reseptorer, enzymer)) som gir redusert effekt av legemiddelet.</i>	1	
- <i>Interaksjon med andre legemidler</i>	1	
- <i>Interaksjon med kost/matvarer/drikke</i>	1	
- <i>Alder og patofysiologiske forhold</i>	1	
- <i>Utilstrekkelig forståelse av sykdomstilstanden, slik at medikamentet som er valgt ikke kan gi den ventede effekten.</i>	1	
3. Hva kan være aktuelt å gjøre for å få den ønskede effekten?	Maks 3	
- <i>Klargjøre hva pasienten virkelig har tatt av medikamentet og evt. rette på det</i>	1	
- <i>Hvis mulig kan man ta blodprøve for å måle plasmakonsentrasjon (det nærmeste man i praksis kan komme virkningsstedet, vil bl.a. fange opp avvikende (i dette tilfellet svært rask) eliminasjon)</i>	1	
- <i>Doseøkning (evt.)</i>	1	
- <i>Skifte medikament (evt.)</i>	1	

**Maks poeng: 10****Total score:** \_\_\_\_\_

## Stasjon 20

**NB! Fyll ut ditt studentnr. på toppen av arket**

**NB! Oppgaven har to sider**

Pasienten er en kvinne på 65 år med type 1 diabetes mellitus. Hun har hatt noen episoder med hypoglykemi. For ti år siden hadde hun et hjerteinfarkt, hun kom seg bra etter det, men har nå utviklet hjertesvikt. Du finner det indisert å starte behandling med beta-reseptorantagonist ("betablokker").

1. Hvordan vil du foreslå startdose (som prosent eller andel av måldose (antatt optimal vedlikeholdsdose)) og opptrappingsplan?

---

---

2. Hvis du velger den beta-1-reseptor-selektive blokkeren metoprolol, hvilken informasjon vil du da gi til pasienten mht. a) bruksmåte og tid til ønsket effekt, b) mulige bivirkninger og c) forsiktighetsregler?

a) \_\_\_\_\_

---

b) \_\_\_\_\_

---

---

---

c) \_\_\_\_\_

---



Stasjon 20 forts

**Student ID nummer:.....**

3. Hvis du isteden velger karvedilol, som gir en ikke-selektiv beta-reseptorblokade, hvilken ytterligere informasjon vil du da gi til pasienten mht. bivirkninger og forsiktighetsregler?

---

---

---

4. Sett kryss i riktig kolonne mht. hovedregel for hvorvidt beta-reseptorantagonist kan brukes eller er kontraindisert ved tilstandene nedenfor (ett kryss i hver rad)

	<b>Ikke kontraindisert (kan brukes)</b>	<b>Kontraindisert</b>	<b>Ikke-selektiv er kontraindisert, beta-1-selektiv kan brukes</b>
AV-blokk grad I			
AV-blokk grad II			
AV-blokk grad III			
Pacemaker			
Astma			
Kronisk nyresvikt			
Type 2 diabetes mellitus			
Samtidig behandling med ACE-hemmer			
Samtidig behandling med verapamil (Ca <sup>2+</sup> -antagonist med effekt på hjerte og blodårer)			

**Oppgaveforslag farmakologi (stasjon 20) H2012**  
**Retteskjema/Sensorveiledning**

Pasienten er en kvinne på 65 år med type 1 diabetes mellitus. Hun har hatt noen episoder med hypoglykemi. For ti år siden hadde hun et hjerteinfarkt, hun kom seg bra etter det, men har nå utviklet hjertesvikt. Du finner det indisert å starte behandling med beta-reseptorantagonist ("betablokker").

	Poeng	Oppnådd			
1. Startdose og opptrappingsplan? <i>Starte med 12,5% (1/8) av måldose. 6,25-25% (1/16-1/4) godtas</i> <i>Doble dosen hver 2-4 uker (innenfor 1-4 uker kan godtas)</i>	2 2				
2. Metoprolol, informasjon til pasienten? <i>a)Mht. bruksmåte og tid til ønsket effekt</i> - <i>Fast medisin som skal brukes hver dag</i> - <i>Ikke forvente umiddelbar bedring, ønsket effekt er på lang sikt</i> <i>b)Mht. mulige bivirkninger:</i> - <i>redusert fysisk arbeidskapasitet</i> - <i>redusert puls, særlig ved fysisk anstrengelse</i> - <i>muskeltretthet</i> - <i>mulighet for svimmelhet, særlig hvis man reiser seg brått</i> - <i>tendens til kuldefølelse i hender og føtter</i> - <i>søvnforstyrrelser</i> - <i>mage-/tarmplager</i> - <i>bivirkningene avtar ofte etter 1-2 ukers behandling</i> <i>c)Mht. forsiktighetsregler</i> - <i>Må ikke seponeres plutselig/på egen hånd, evt. seponering må skje ved langsom nedtrapping (1-3 uker)</i> - <i>Mindre pulsøkning (hjerteklapp) enn tidligere ved hypoglykemi (men tremor som før – dette kreves ikke)</i> - <i>Obs. på evt. svimmelhet så man ikke faller</i>	Maks 2 1 1 Maks 4 1 1 1 1 1 1 1 1 1 1 1 1 1 Maks 2 2 1 1				
3. Karvedilol, ytterligere informasjon til pasienten? - <i>Mindre muskelskjelving (tremor) enn før ved hypoglykemi</i> - <i>Lengre varighet av eventuell hypoglykemi</i> - <i>Større tendens til kuldefølelse i hender og føtter</i> - <i>Mulig utløsning av latent astma (ikke et hovedpoeng å informere om dette, men kan gi et poeng)</i>	Maks 3 1 1 1 1				
4. Beta-reseptorantagonist og kontraindikasjoner					
	Kan brukes	Kontra-indisert	Beta-1-sel. kan brukes		
AV-blokk grad I	X			1	
AV-blokk grad II		X		1	
AV-blokk grad III		X		1	
Pacemaker	X			1	
Astma			X	1	
Kronisk nyresvikt	X			1	
Type 2 diabetes mellitus	X			1	

Samtidig ACE-hemmer	X			1	
Samtidig verapamil		X		1	

**Maks poeng: 24**

**Total score:** \_\_\_\_\_

**Stasjon nr. 21**  
**Skriftlig**

**NB! Fyll ut ditt studentnr. på toppen av arket**

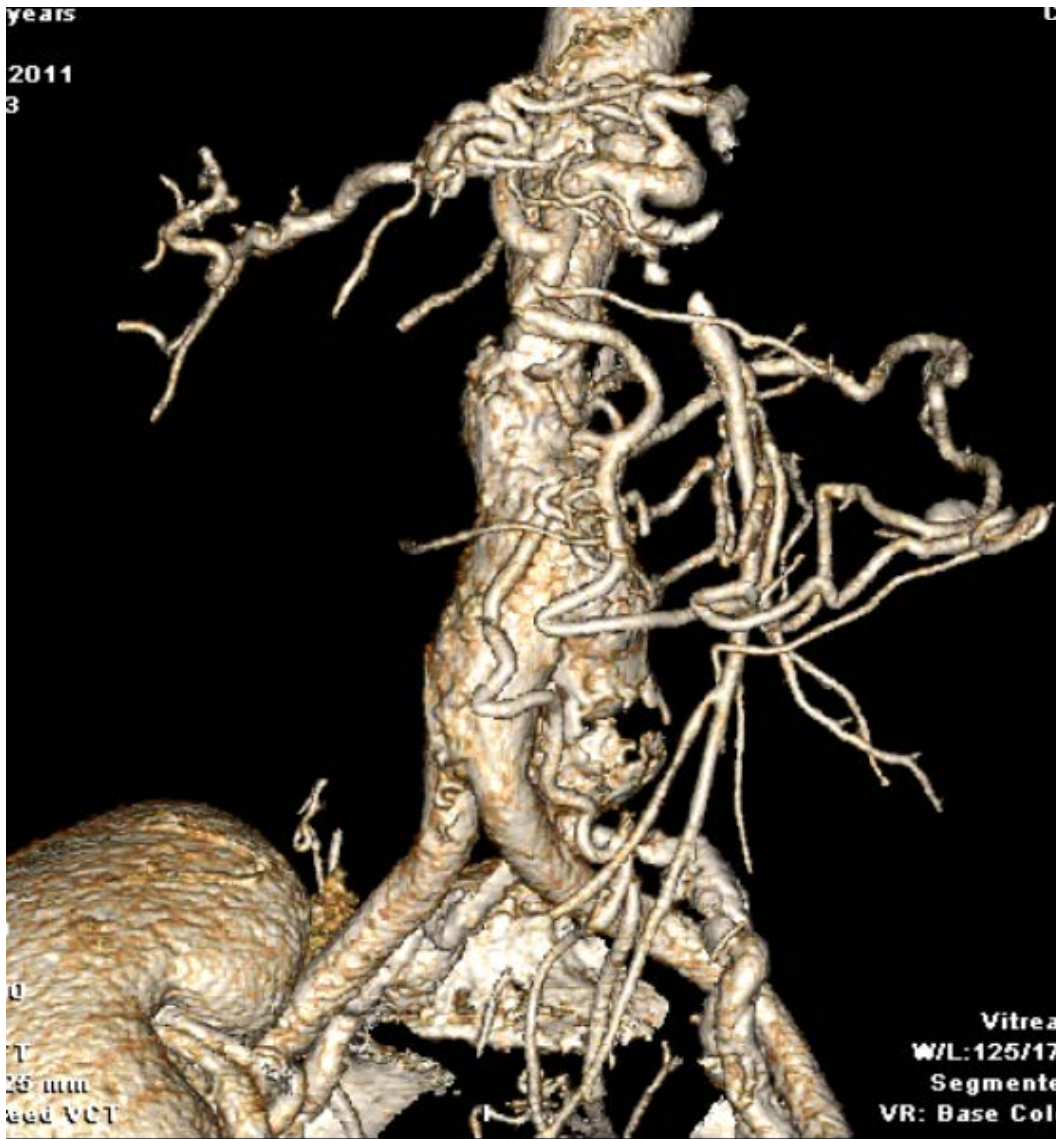Du er assistentlege på kirurgisk avdeling. Du tar i mot en 58 år gammel kvinne som er søkt innlagt fra fastlegen. Hun har siste 6 måneder hatt økende plager med magesmerter som er spesielt sterke etter måltider. Den senere tid har hun nesten ikke fått i seg mat, og hun har hatt et ufrivillig vekttap på 12-15 kg. Er nå 155 cm, 38 kg. Hun ble PCI-behandlet for coronarsykdom for 10 år siden, og for 8 år siden operert med Y-graft og deretter nyretransplantasjon.

- 1) Hva er aktuelle differensialdiagnoser (diagnosegrupper) for denne pasienten?

.....  
.....

- 2) Hvilke undersøkelser vil du få utført (utover blodprøver)?

.....  
.....  
.....  
.....



3) Det er gjort en undersøkelse, se bilde.

a) Hvilken type undersøkelse er dette?


b) Hva ser du på dette bildet som kan forklare pasientens plager?

.....

4) Hva er mulige behandlingsalternativer ved denne tilstanden?

.....

.....



## Vurderingsskjema

Student ID nummer: .....

Eksaminators ID: .....

### Stasjon 21

	Maks poeng	Pong
1) Hva er aktuelle differensialdiagnoser for denne pasienten? Malign sykdom Intestinal ischemi	2 p 2 p	
2) Hvilke undersøkelser vil du få utført (utover blodprøver)? Hemofec Gastroskopi Koloskopi CT-, eller MR	1 p 2 p 2 p 2 p	
3) Det er gjort en undersøkelse. a) Hvilken type undersøkelse er dette? CT-angiografi (CT med kontrast OK) 3D rekonstruksjon b) Hva ser du på dette bildet som kan forklare pasientens plager? Okklusjon av a mesenterica superior	2 p 1 p  3 p	
4) Hva er mulige behandlingsalternativer ved denne tilstanden? Endovaskulært – stent Kirurgi - bypass	2p 2p	

Max 21 poeng

Total .....

Student ID nummer:.....

**Stasjon nr. 22**  
**Skriftlig**

**NB! Fyll ut ditt studentnr. på toppen av arket**

65 år gammel mann innlegges akutt med 3-4 timers sykehistorie med akutte smerter i brystet og etter hvert i høyre underekstremitet. Han er urolig og smertepåvirket, BT 165/95. Høyre underekstremitet er blek, kjølig, og det er ikke palpabel puls i høyre lyske. Han behandles for hypertensjon og stabil angina pectoris og har hatt paroxystisk atrieflimmer.

1) Nevn 3 mulige differensialdiagnoser?

2) Nevn 3 undersøkelser som kan være aktuelle i den akutte fasen (utenom blodprøver og kliniske undersøkelser)?

3) Hvordan defineres akutt ischemi i ekstremitet?

4) Hvilke kliniske funn er avgjørende for alvorlighetsgrad og hastegrad for behandling av akutt ischemi i ekstremitet?

5) Kan du nevne 3 årsaker til akutt ischemi i underekstremitet utenom trombose og emboli?

## Vurderingsskjema

Student ID nummer: .....

Eksaminators ID: .....

### Stasjon 22

	Maks poeng	Poeng
1) Nevn 3 differensialdiagnoser? Aortadisseksjon med malperfusjon i undereks Aortaaneurisme med emboli Flimmer med emboli til undereks og angina,/infarkt (ACS)	1) 1p 1p 1p	
2) Nevn 3 undersøkelser som er aktuelle i den akutte fasen (utenom blodprøver)? EKG CT aorta Coronar angiografi Ekkocardiografi Ultralyd underekstremitetsarterier	2) max 3 p      3) 2p	
3) Hvordan defineres akutt ischemi i ekstremitet Akutt redusert blodtilførsel ila siste 2 uker	4) 2 p 2p	
4) Hvilke kliniske funn er avgjørende for alvorlighetsgrad og hastegrad for behandling av akutt ischemi i ekstremitet? Sensibilitetstap betyr at ekstremiteten er truet, bør behandles innen få timer Tap av motorisk funksjon kan bety irreversible skader (Svar: "nevrologisk utfall" gir 2p)	5) max 3p	
5) Kan du nevne 3 årsaker til akutt ischemi i undereks. utenom trombose og emboli? Aortadisseksjon Traume Iatrogen skade Compartmentsyndrom Karspasm (farmakologisk) Vaskulitt (Antifosfolipidsyndrom) Adventitiacyster Poplitea entrapment syndrom		

Max 15 poeng

Total .....



Student ID nummer:.....

## Stasjon 23

### Skriftlig

#### **NB! Fyll ut ditt studentnr. på toppen av arket**

A. Du leder et nettverk for kvalitetsforbedring kalt "Gastropluss" som registrerer kvalitetsindikatorer for gastroskopier. Registreringene viser at ett sykehus i regionen har en større andel pasienter som rapporterer sterkt ubehag ved gastroskopi, sammenliknet med andre sykehus. Du ønsker å gjennomføre et kvalitetsforbedringsprosjekt ved dette sykehuset. Benevn og forklar hvilke faser som vanligvis vil inngå i gjennomføringen av et slikt kvalitetsforbedringsprosjekt (1-2 setninger for hver fase).

B. Benevn fem vanlige årsaker til at endring/kvalitetsforbedring mislykkes.

**Stasjon 23****Skriftlig**

	Max poeng 9	Oppnådd poeng
<p><b>A. Beskriv hvordan du vil organisere kvalitetsforbedringsprosjektet. Benevn og forklar de ulike faser av et kvalitetsforbedringsprosjekt</b></p> <p><i>Svar:</i> utprøving av tiltak ved bruk av trinnene i Demings sirkel (også kalt PDSA sirkel (Plan-Do-Study-Act), eller PUKK (Planlegg-Utfør-Kontroller-Korriger), som er en systematisk problemløsningsmetode i fire faser W.</p> <p>1. Planlegg (Plan) en endring. Planlegging innebærer å avklare situasjonen i øyeblikket, fastsette de mål man vil nå og nødvendige tiltak for å nå målene. Til planleggingen hører også å sørge for at deltakerne har kunnskap og at nødvendige ressurser (folk, tid, penger) er tilgjengelig.</p> <p>2. Utfør (Do) endringen i et forsøk, på en mindre testgruppe eller hele gruppen; iverksetting av de planlagte tiltakene.</p> <p>3. Kontroller (Study) resultatene. Innsamling og analyse av resultatene i forhold til mål. Har den nye prosessen et nivå av utførelse og/eller naturlig variasjon som er bedre enn i den gamle prosessen?</p> <p>4. Korriger (Act). Det foretas en oppsummering av prosessen basert på evalueringen i forrige trinn. Dersom man har funnet en god løsning, starter man tiltak som sikrer at den blir innført som rutine og standardisert i hele organisasjonen. Ved avvik må man enten korrigere planen eller justere målene.</p>	<p>1</p> <p>1</p> <p>1</p> <p>1</p>	
<p><b>B. Benevn fem vanlige årsaker til at endring mislykkes.</b></p> <p><i>Svar (fem av syv punkter, ett poeng for hvert riktig punkt, inntil 5 poeng):</i></p> <ul style="list-style-type: none"> <li>• Det er ikke etablert tilstrekkelig forståelse for at endring er nødvendig</li> <li>• Det er ikke etablert en gruppe som stiller seg bak endringen</li> <li>• Målet man ønsker å oppnå er ikke tydelig nok formulert eller kommunisert</li> <li>• Forhold som hindrer endring er ikke fjernet</li> <li>• Endringsprosessen er ikke planlagt tilstrekkelig</li> <li>• Det mangler mål på kort sikt som kan skape engasjement</li> <li>• Man oppnår ikke varig endring fordi endringen ikke er godt nok forankret i organisasjonen</li> </ul>	5	

Maks poeng: 9

Totalt: \_\_\_\_\_

**Stasjon 24**  
**Skriftlig**

**Innledning:**

Som turnuskandidat på lokalsykehus blir du tilkalt til akuttmottaket. En 32 år gammel kvinne er kommet inn med ambulanse direkte fra hjemmet, med akutt tungpust. Du får anamnesen fra ambulanspersonalet som brakte henne inn:

Bakgrunn: Kjent Diabetes type 1 siden 13 års alder, insulinpumpe. Astma bronkiale, bruker kun ventoline ved behov, sjeldent plaget.

Aktuelt: Frisk inntil det aktuelle. Ble for 2 timer siden svært akutt tungpustet, har brukt Ventoline inhalator 5-6 ganger uten effekt. Ingen hoste, ingen brystmerter.

**Observasjoner:**

BT 110/70

SaO2 95% på romluft

Puls: 130/min, regelmessig

resp.frekvens 30/min

Temp. 37,3 grader rektalt.

**Spørsmål 1: Nevn 5 aktuelle differensialdiagnoser (5p):**

- 1) \_\_\_\_\_
- 2) \_\_\_\_\_
- 3) \_\_\_\_\_
- 4) \_\_\_\_\_
- 5) \_\_\_\_\_

Stasjon 24 fort.

Student ID nummer:.....

Spørsmål 2: Du tar en arteriell blodgass, som vist:

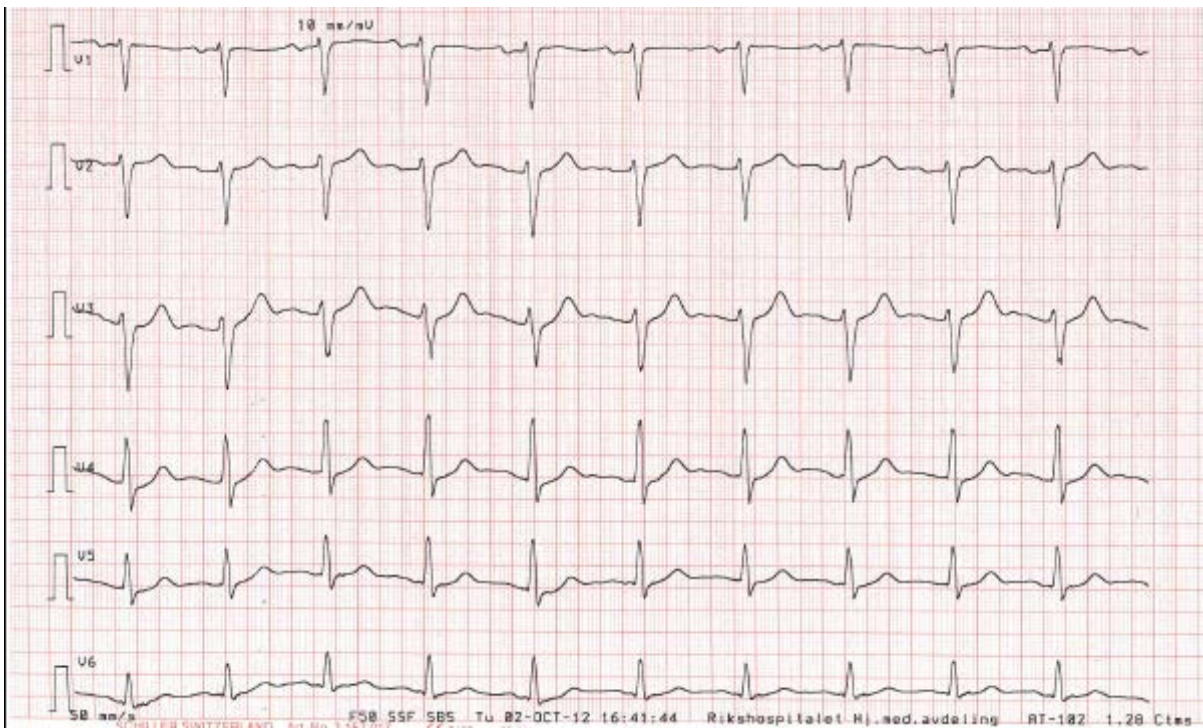
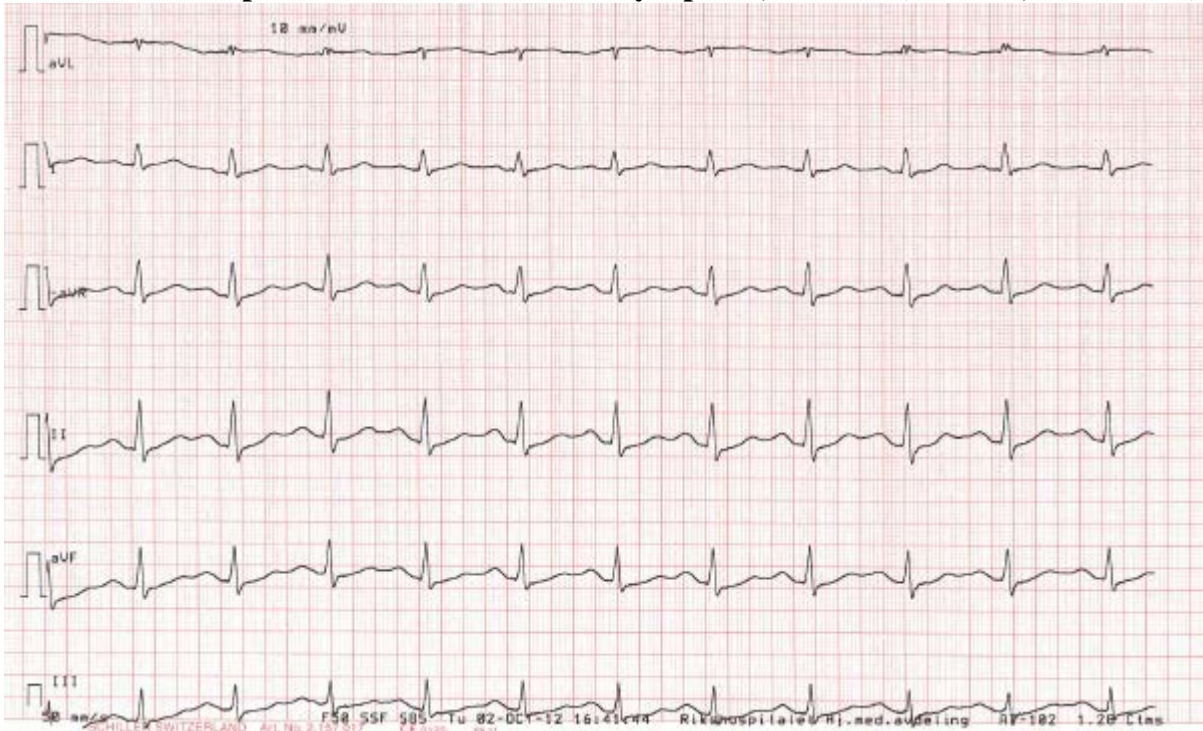
*CO<sub>2</sub>*

<b>Blodgassverdier</b>			
pH	7,487		[ 7,350 - 7,450 ]
pCO <sub>2</sub>	3,00	kPa	[ 4,70 - 6,00 ]
pO <sub>2</sub>	9,97	kPa	[ 11,0 - 14,0 ]
<b>Beregnete verdier</b>			
cHCO <sub>3</sub> <sup>-</sup> (P) <sub>c</sub>	16,8	mmol/L	[ 22,0 - 26,0 ]
cBase(Ecf) <sub>c</sub>	-1,1	mmol/L	[ -3,0 - 3,0 ]
Anion gap <sub>c</sub>	10,9	mmol/L	[ 8,0 - 16,0 ]
<b>Elektrolyttverdier</b>			
cNa <sup>+</sup>	137	mmol/L	[ 136 - 146 ]
cK <sup>+</sup>	3,0	mmol/L	[ 3,5 - 5,0 ]
cCl <sup>-</sup>	104	mmol/L	[ 97 - 109 ]
cCa <sup>2+</sup>	1,18	mmol/L	[ 1,15 - 1,35 ]
cCa <sup>2+</sup> (7.4) <sub>c</sub>	1,24	mmol/L	
<b>Metabolittverdier</b>			
cGlu	6,8	mmol/L	[ 3,5 - 6,0 ]
cLac	1,2	mmol/L	[ 0,3 - 1,5 ]

Kryss av for hva du mener er riktig påstand (1 riktig svar, 2 p):

- |  |   |
|--|---|
| <input type="checkbox"/> Metabolsk acidose                                 | <input type="checkbox"/> Metabolsk alkalose     |
| <input type="checkbox"/> Respiratorisk acidose                             | <input type="checkbox"/> Respiratorisk alkalose |
| <input type="checkbox"/> Metabolsk acidose med respiratorisk kompensasjon  |   |
| <input type="checkbox"/> Metabolsk alkalose med respiratorisk kompensasjon |   |
| <input type="checkbox"/> Respiratorisk acidose med metabolsk kompensasjon  |   |
| <input type="checkbox"/> Respiratorisk alkalose med metabolsk kompensasjon |   |
| <input type="checkbox"/> Venøs prøve                                       |   |

**Spørsmål 3: Du får EKG fra sykepleier, som vist (50 mm/s, 10 mm/mV):**



**Hva viser EKG'et? Kryss av, ett riktig svar (2p):**

- |   |   |
|---|---|
| <input type="checkbox"/> Atrieflimmer     | <input type="checkbox"/> Atrieflutter         |
| <input type="checkbox"/> AVRT             | <input type="checkbox"/> AVNRT                |
| <input type="checkbox"/> Sinus tachykardi | <input type="checkbox"/> Ventrikkeltachykardi |

**Spørsmål 4 (2p):**

Cor: rask men regelmessig aksjon, ingen pulsdeficitt, rene toner, ingen bilyder.

Pulm: Normale lungegrenser, sonor og sidelik perkusjonslyd, vesikulære respirasjonslyder, ingen fremmedlyder. Urinstix av pasienten er normal. Rtg thorax viser ingen patologiske funn. Hva mener du er mest sannsynlige diagnose ut fra de funnene du nå har? 1 svar.

1) \_\_\_\_\_

**Spørsmål 5 (2p):**

Hvilken undersøkelse ville du rekvirere for verifisering av diagnosen (gullstandard)? 1 svar.

1) \_\_\_\_\_

**Stasjon 24**  
**Skriftlig**

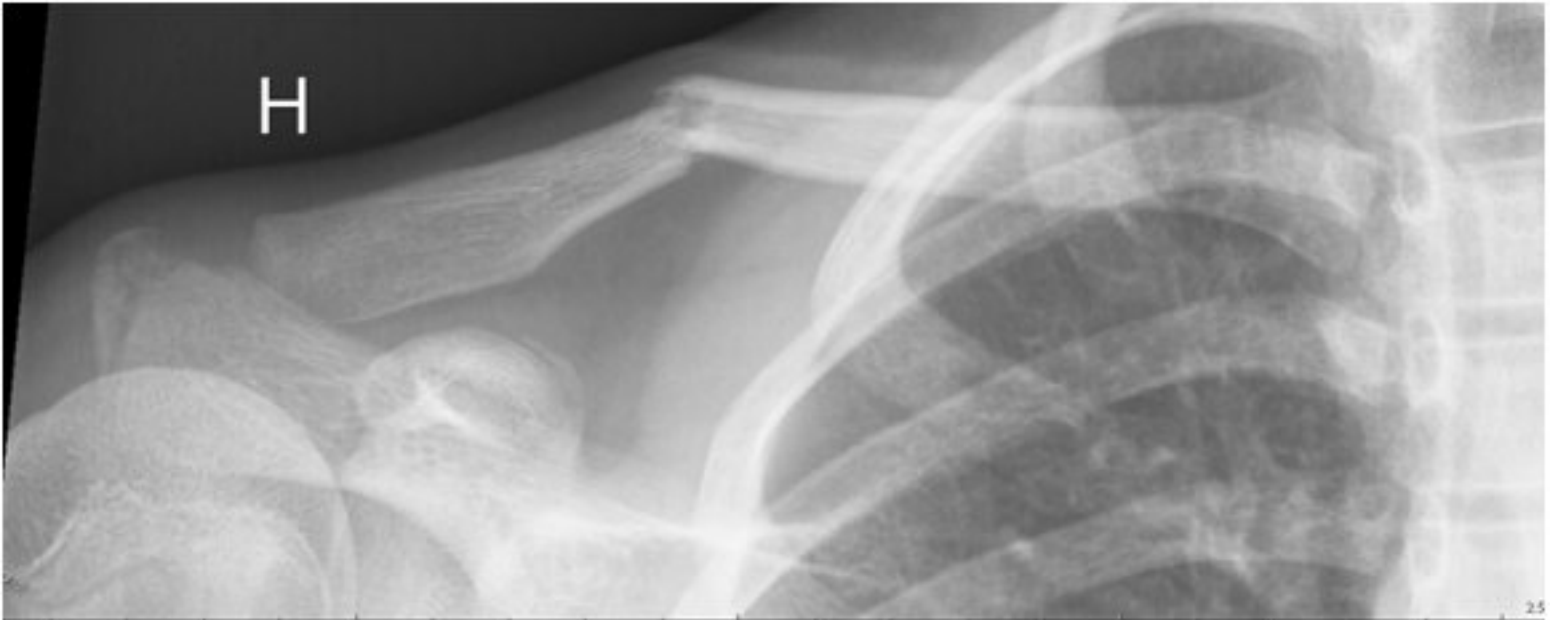		Max poeng	Oppnådd poeng
<b>Spørsmål 1:</b> Lungeemboli Pneumothorax Diabetes ketoacidose Pneumoni Atypisk ACS	Tachyarrytmi Astma exacerbasjon Allergi/anafylakse Akutt hjertesvikt/lungeødem Panikkangst	5	
<b>Spørsmål 2:</b> Respiratorisk alkalose		2	
<b>Spørsmål 3:</b> Sinustachykardi = 2 p		2	
<b>Spørsmål 4:</b> Lungeemboli = 2 p		2	
<b>Spørsmål 5:</b> CT med pulmonal angiografi (CTPA).		1	

**Maks poeng: 12**

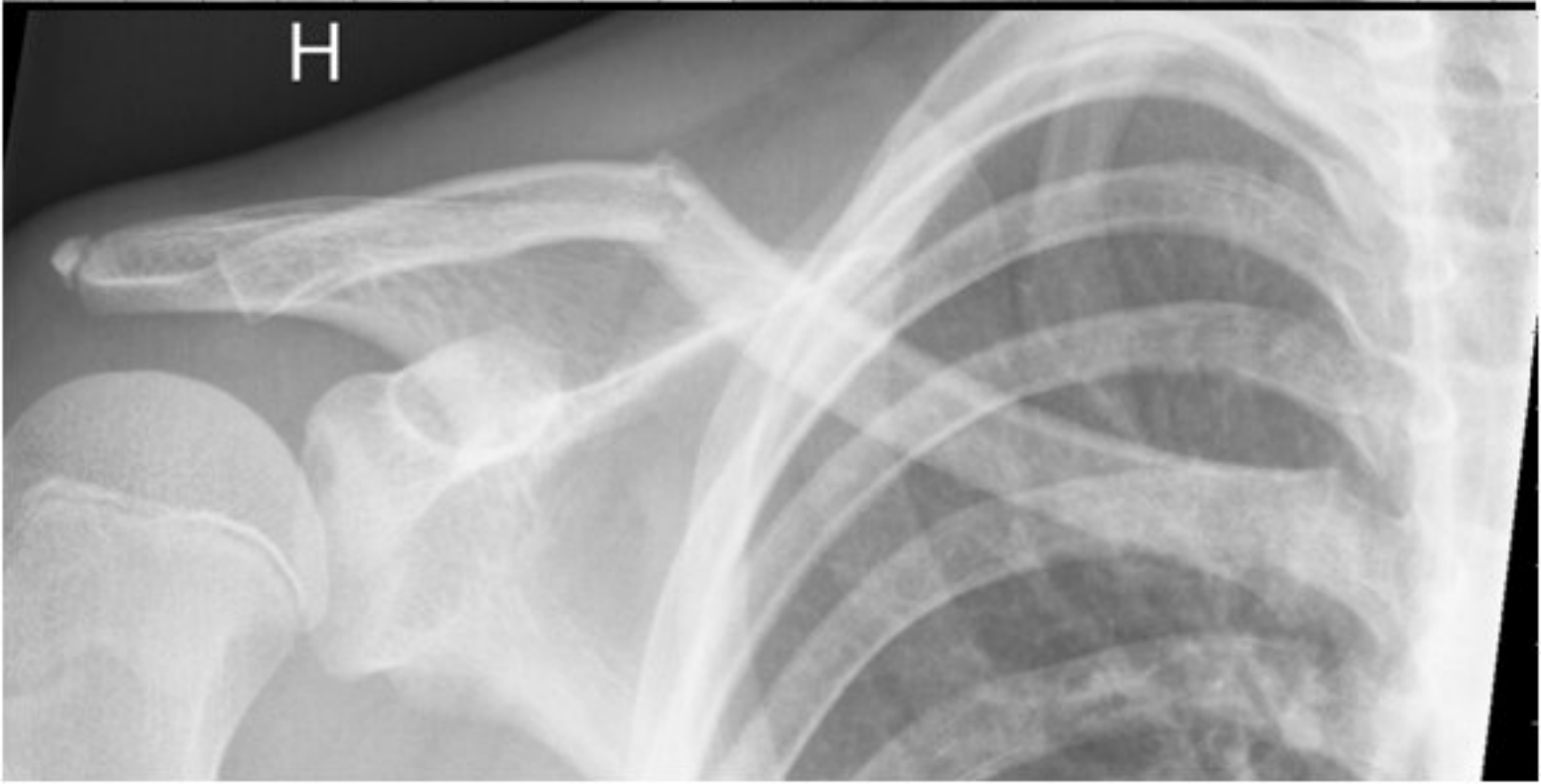**Totalt: \_\_\_\_\_**

**Krav til bestått: 8 poeng**

H

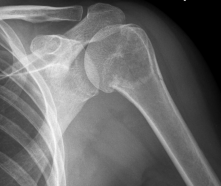

H

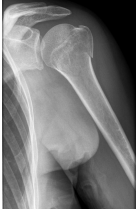



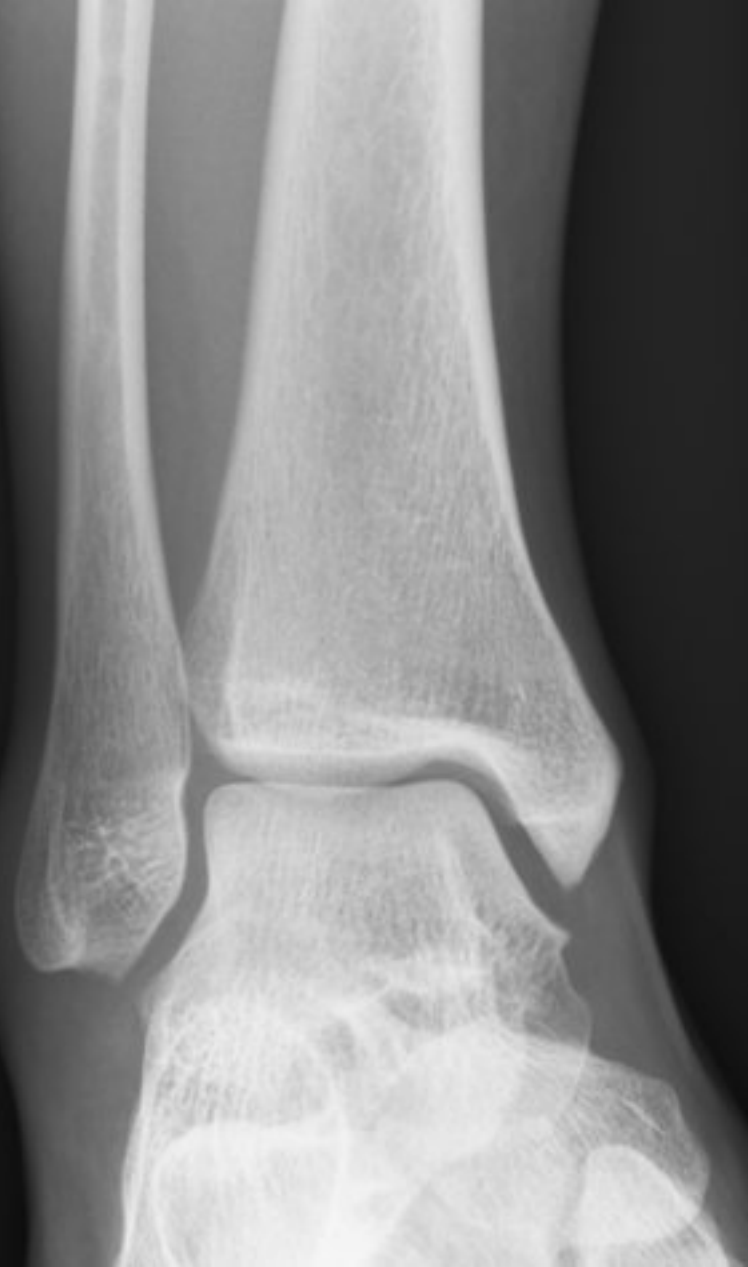V



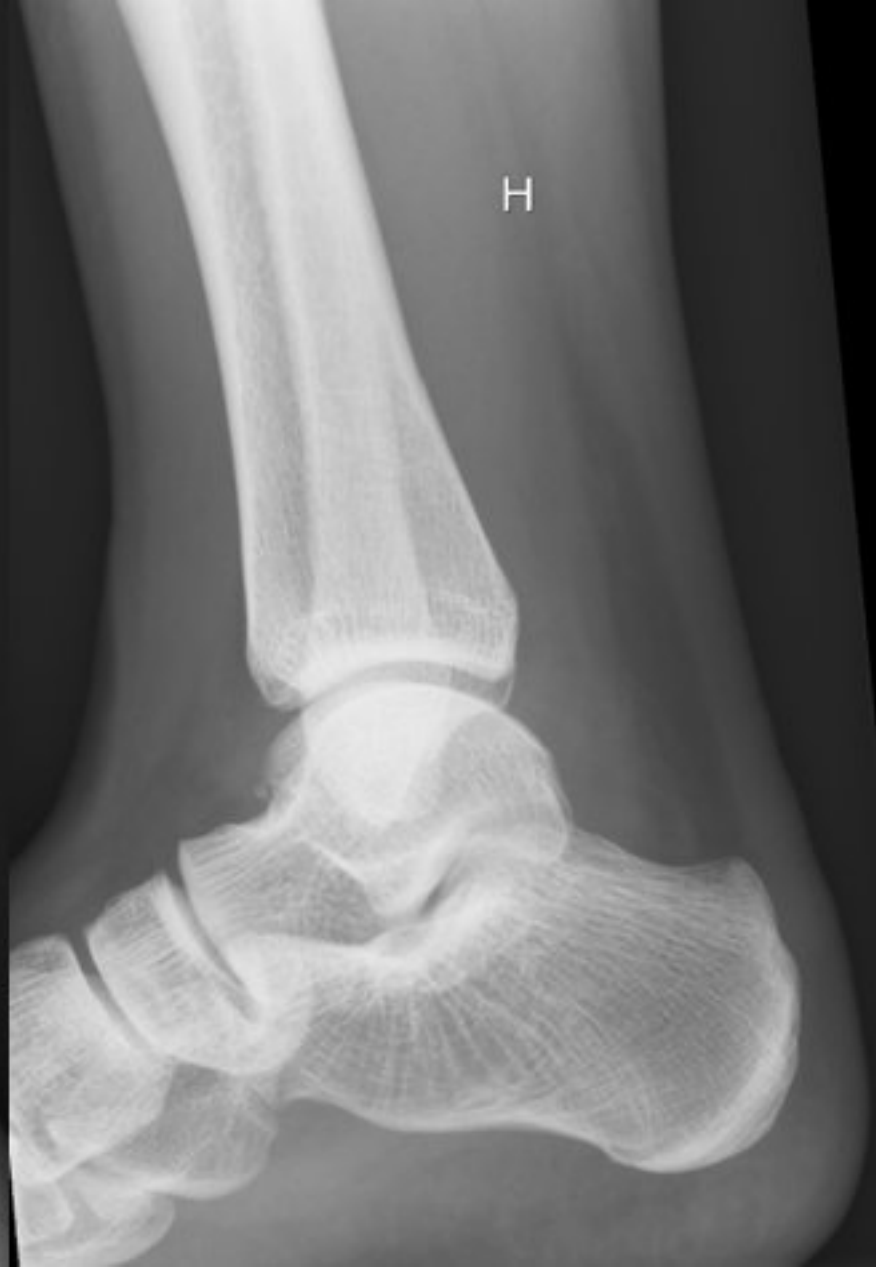V  
p8 rogen



H



H



## Stasjon 25

### **NB! Fyll ut ditt studentnr. på toppen av arket**

Du jobber på den kommunale legevakten. Det er vinter og strøing av glatte fortau blir ikke prioritert.

Dette merker du på pasienttilgangen.

#### **Pasient 1**

Kvinne 61 år, falt på fortauet og slo venstre skulder i bakken. Hun er hoven og øm proksimalt over humerus og forsøk på å løfte armen utløser sterke smerter. Ingen tegn til nerveskade.

Rtg.bilde:

**Hva er diagnosen?**

---

**Hvordan vil du behandle og følge opp pasienten?**

---

---

---

#### **Pasient 2**

Kvinne 23 år. I går kveld var hun på byen med høyhælte støvletter, gled og tråkket kraftig over i høyre ankel. Vil helst ikke belaste foten. Ved undersøkelse finner du hevelse, palpasjonsømheter og misfarging foran laterale malleol og at leddet er stabilt.

Rtg.bilde:

**Hva er diagnosen?**

---

**Stasjon 25 forts.**

**Studentnr. ....**

**Hvordan vil du behandle og følge opp pasienten?**

---

**Pasient 3**

Gutt, 13 år, gled og falt da han løp over gata, tok seg for med høyre arm. Han angir sterke smerter ved forsøk på å bevege i skulderen og vil helst ikke undersøkes.

Rtg:bilde:

**Hva er diagnosen?**

---

**Hvordan vil du behandle og følge opp pasienten?**

---

## Vurderingsskjema

Student ID nr. ....

Eksaminators ID .....

### Stasjon 25

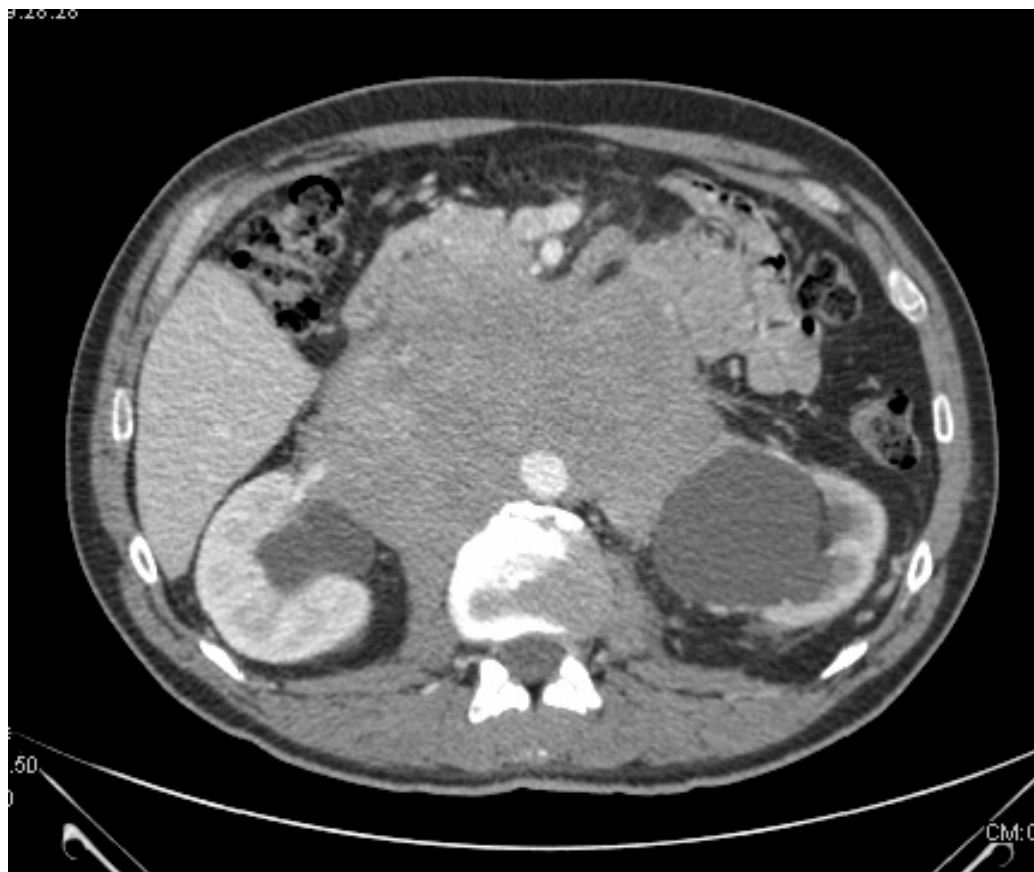
	Maks poeng	Oppnådd poeng
<p><b>Pasient 1 Diagnose:</b></p> <p>Proximal humerusfraktur (eller collum chirurgicumfraktur) 2p</p> <p>(Bare humerusfraktur 1 p)</p> <p><b>Behandling:</b></p> <p>Mitella eller bandasje inntil kroppen med pute i axillen 1p</p> <p>2 (max 3) uker 1p</p> <p>Kontroll med røntgen etter 2 uker 1p</p> <p>Trene opp bevegelighet deretter 1p</p> <p><b>Pasient 2 Diagnose:</b></p> <p>Forstuvning i ankelen 1p</p> <p><b>Behandling:</b></p> <p>Elastisk bind eller ortose 1p</p> <p>Avlaste (krykker/ro) 1p</p> <p>1 uke (eller mindre) 1p</p> <p>Deretter gradvis mobilisering 1p</p> <p><b>Pasient 3 Diagnose:</b></p> <p>Brudd i clavícula 1p</p> <p><b>Behandling:</b></p> <p>Mitella 1p</p> <p>2 eller 3 uker 1p</p> <p>Deretter kontroll av stilling og bevegelighet i skulder 2p</p>		

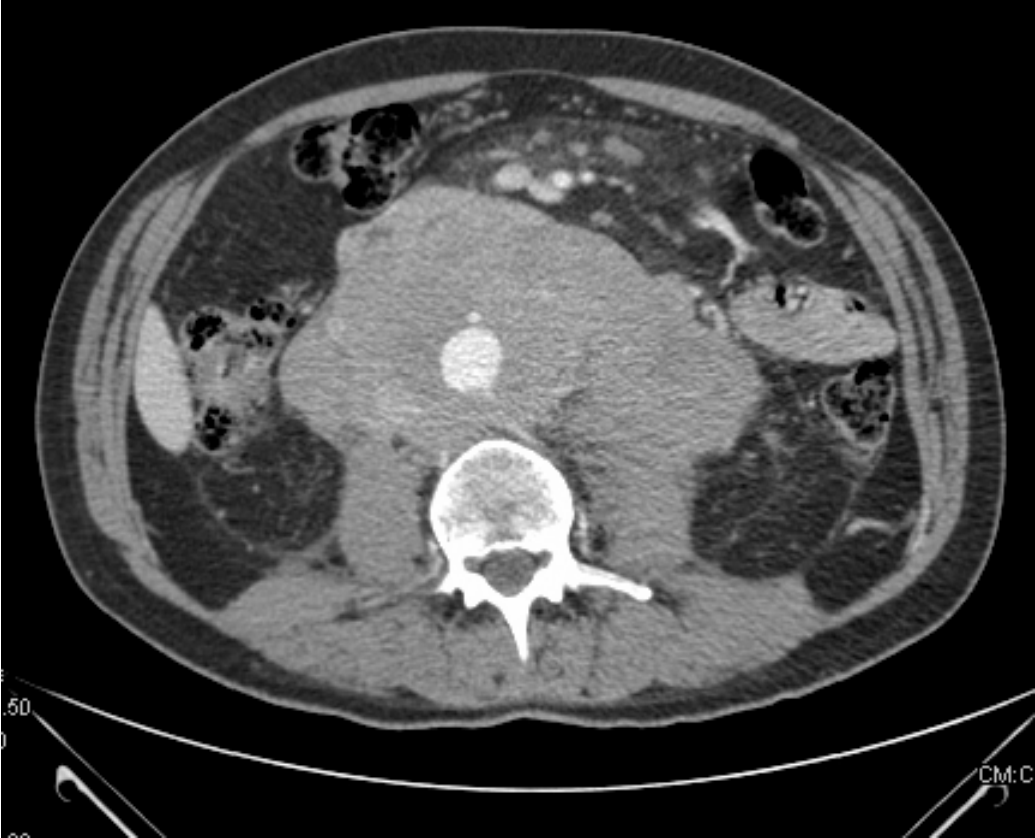Max: 16 p

Total .....

## Stasjon 26

### CT abdomen







**Stasjon 26**  
**Skriftlig**

**NB! Fyll ut ditt studentnr. på toppen av arket**

En 48 år gammel mann innlegges i sykehus etter at han siste to måneder har fått ubehag i magen, redusert appetitt, og et vekttap på ca 15 kg. Han har nylig vært på ferietur i Spania, og for seks uker siden var han innlagt et døgn på et sykehus der for mageplager. Du er lege i mottak, og er redd han har methicillin-resistente staphylococcus aureus (MRSA)..

Med bakgrunn i MRSA mistanken:’

- a) Hvilket tiltak vil du iverksette?

\_\_\_\_\_

- b) Hvilke prøver vil du ta av pasienten?

\_\_\_\_\_

Du iverksetter utredning med blodprøver og CT thorax + abdomen.

Blodprøver viser Hb 12.0 g/dl (13,4-17,0 g/dl), Na 139 mmol/l (137-145 mmol/l), K 4,3 mmol/l (3,6-5,0 mmol/l), CRP 20mg/l (0-5 mg/l), Kreatinin 226 micromol/l (60-105 micromol/l). Ved CT-abdomen-undersøkelsen påvises patologi. Noen av bildene vises under.

- c) Nevn to patologiske funn på CT-bildene som kan forklare pasientens symptomer og laboratorieverdier.

\_\_\_\_\_

- d) Hva er den mest sannsynlige diagnosen? (gi ett svar)

\_\_\_\_\_

På bakgrunn av CT-funnet utføres det biopsi. Svaret lyder slik: ”Sparsomt materiale med skjelettmuskel og bindevev”.

- e) Hvilken slutning trekker du av dette svaret?

\_\_\_\_\_

- f) Hva vil du gjøre med dette?

\_\_\_\_\_

Stasjon 26 forts.

**Student ID .....**

Det legges nefrostomi på begge sider. Natten etter er han urolig, og går ut av sengen. Siste del av natten kommer nesten ingen urin på venstre nefrostomi, og på morgenvisitten er pasienten høyfebril, uklar og BT 100/50, puls 130. Dette oppfattes som sepsis.

g) Hvilke fire umiddelbare tiltak vil du iverksette?

---

h) Hva kan ha skjedd?

---

i) Hvilke intervensjon kan snu denne tilstanden?

---

## Vurderingsskjema

Student ID nummer: .....

Eksaminators ID: .....

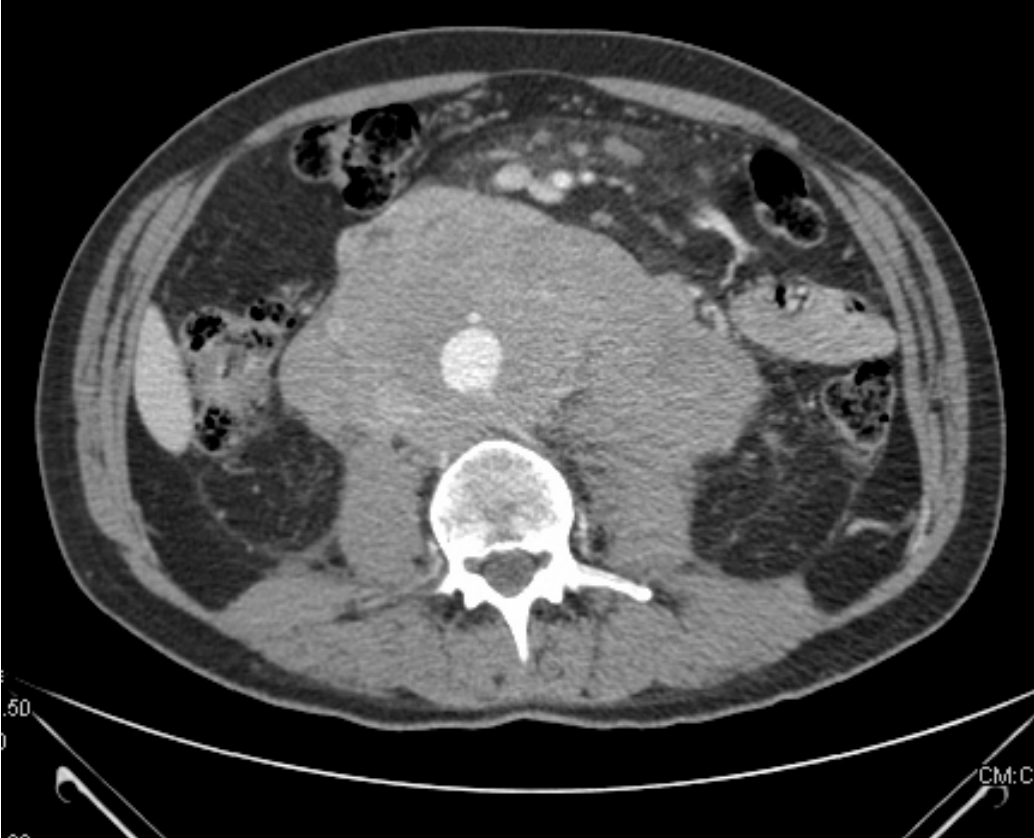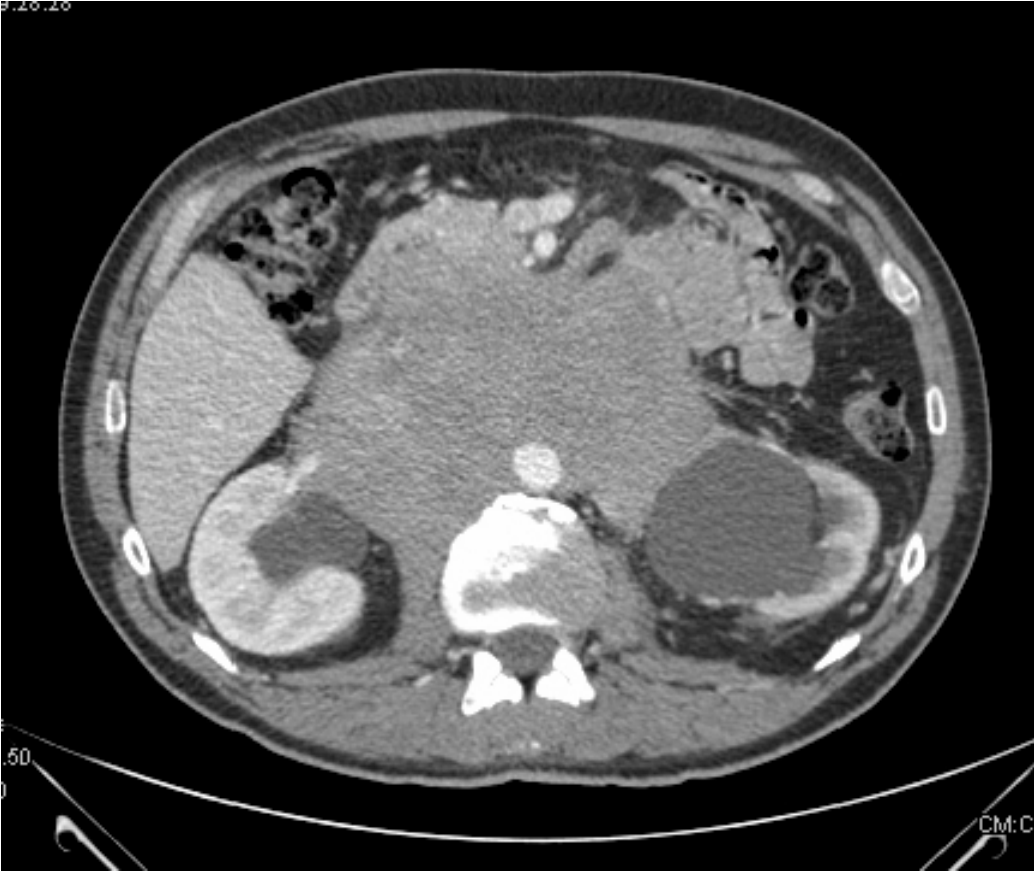### Stasjon 26

	Maks Poeng	Oppnådd Poeng
<b>a) Hvilke tiltak vil du iverksette?</b> Kontakt-smitte-isolering	2	
<b>b) Hvilke prøver vil du ta av pasienten?</b> Bakteriologiske prøver fra - nese 1p - svelg 1p - perineum 1p	2	
<b>c) Nevn to patologiske funn på CT-bildene som kan forklare pasientens symptomer og laboratorieverdier.</b> Stor tumor (tumor/ glandler/oppfyllning) 2p Kompresjon av ureteres med hydronefrose (hø + ve side) 2p	4	
<b>d) Hva er den mest sannsynlige diagnosen?</b> Lymfom 3p Glandler / Lymfeknutemetastaser (fra annen cancer) 1p Sarcom 1p	3	
<b>e) Hvilken slutning trekker du av dette svaret?</b> Ikke representativ biopsi	3	
<b>f) Hva vil du gjøre med dette?</b> Nye biopsier	3	
<b>g) Hvilke umiddelbare tiltak vil du iverksette?</b> Blodprøver mtp bakterier (blodkultur) 1p Urinprøve mtp bakterier 1p Antibiotika (intravenøs antibiotika) 1p Væske 1p	4	
<b>h)Hva kan ha skjedd?</b> Nefrostomi-kateter tett 2p Nefrostomi-kateter glidd ut 2p	2	
<b>i)Hvilke intervensjon kan snu denne tilstanden?</b> Reposisjonering/skylling nefrostomi venstre side 2p Ny nefrostomi venstre side 2p	2	

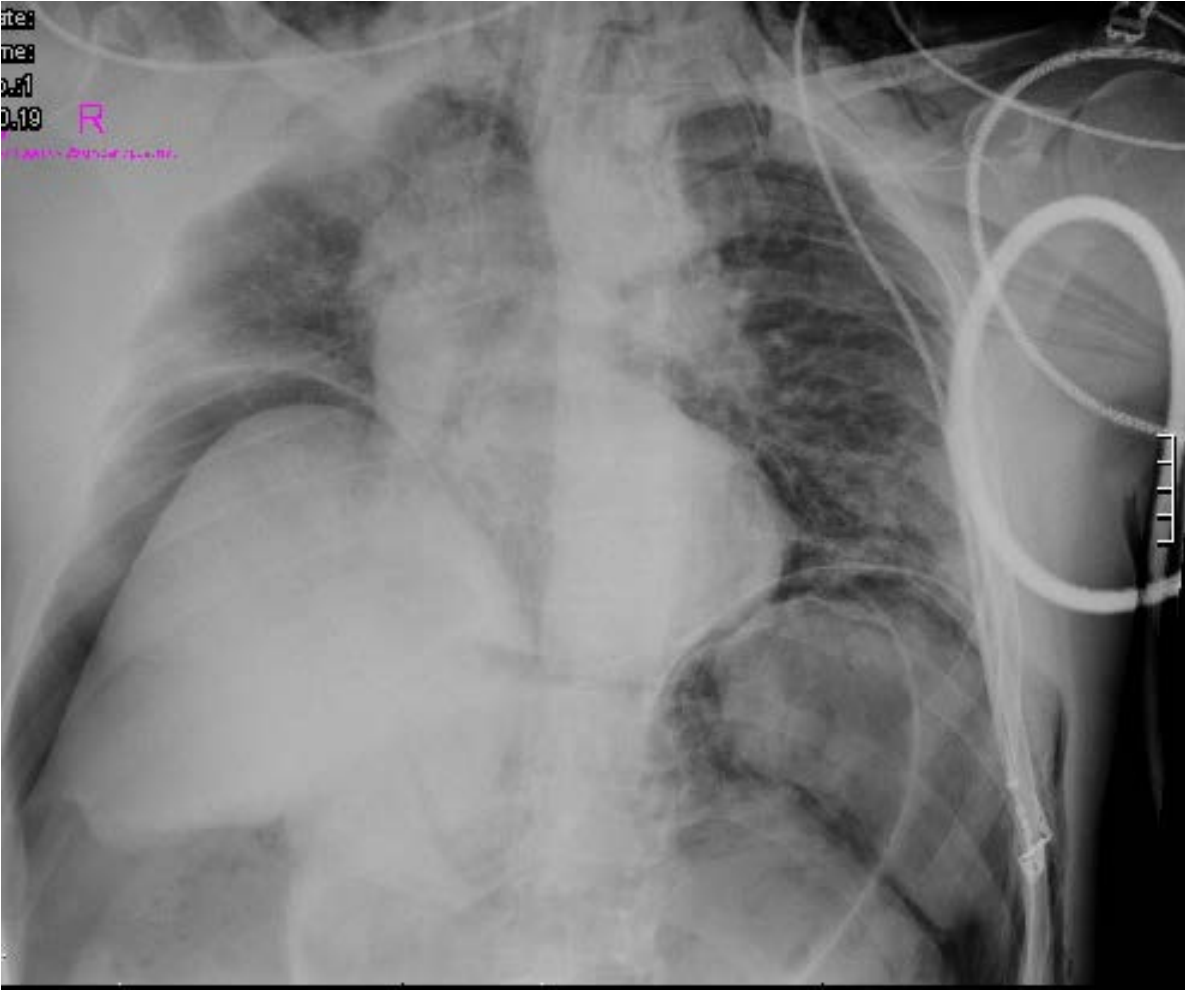
Maks poeng: 24

Total score: \_\_\_\_\_

Stasjon 26  
CT abdomen



# Stasjon 27



**Stasjon 27**  
**Skriftlig - Kirurgi**

**NB! Fyll ut ditt studentnr. på toppen av arket**

En 67 år gammel mann innlegges etter et større middagsmåltid med bla. annet stekt kjøtt. Du tar imot ham, og ut ifra sykehistorien mistenker du at han har satt fast en kjøttbit i spiserøret.

- a) Nevn tre symptomer som er typisk for denne tilstanden.

\_\_\_\_\_

Kjøttbiten ser ikke ut til å forsvinne fra spiserøret av seg selv med konservative tiltak.

- b) Hvordan bør denne tilstanden behandles?

\_\_\_\_\_

- c) Nevn tre mulige komplikasjoner til denne behandlingen

\_\_\_\_\_

Noen timer etter behandlingen blir pasienten raskt svært dårlig, med sterke smerter i brystet og magen og fallende blodtrykk. Du velger å undersøke pasienten med en RTG-undersøkelse, vist under.

- d) Nevn to viktige patologiske funn denne undersøkelsen viser.

\_\_\_\_\_

- e) Hvilke komplikasjon er nå mest sannsynlig?

\_\_\_\_\_

- f) Haster det med behandling av denne komplikasjonen?

\_\_\_\_\_

- g) Nevn to aktuelle behandlingsalternativer for denne type komplikasjon.

\_\_\_\_\_

# Avkryssingsskjema for eksaminator

Student ID nummer: .....

Eksaminators ID: .....

## Stasjon 27

	Maks Poeng	Oppnådd Poeng
<b>Nevn tre symptomer som er typisk for denne tilstanden</b> <ul style="list-style-type: none"><li>• Dysphagi (vansker / smerter ved svelging) 1p</li><li>• Reterosternale smerter 1p</li><li>• Oppkast / brekninger 1p</li></ul>	3	
<b>Hvordan bør denne tilstanden behandles nå?</b> <ul style="list-style-type: none"><li>• Endoscopi m/ fjernelse (øsofagoscopi / gastroscopi)</li></ul>	3	
<b>Nevn tre mulige komplikasjoner til denne behandlingen.</b> <ul style="list-style-type: none"><li>• Perforasjon (hypopharynx, øsofagus) 1p</li><li>• Blødning 1p</li><li>• Aspirasjon 1p</li></ul>	3	
<b>Nevn to viktige patologiske funn denne undersøkelsen viser</b> <ul style="list-style-type: none"><li>• Fri luft i abdomen 2p</li><li>• Subcutant emfysem 1p</li><li>• Mediastinalt emfysem 1p</li></ul>	3	
<b>Hvilke komplikasjon er nå mest sannsynlig?</b> <ul style="list-style-type: none"><li>• Øsofagus-perforasjon</li></ul>	3	
<b>Haster det med behandling av denne komplikasjonen?</b> <ul style="list-style-type: none"><li>• Ja</li></ul>	2	
<b>Nevn to aktuelle behandlingsalternativer for denne komplikasjonen.</b> <ul style="list-style-type: none"><li>• Kirurgisk behandling (sutur + ev. omentdekke) 2p</li><li>• Stent (endoskopisk nedleggelse av covered stent) 2p</li></ul>	4	

Maks poeng: 21

Bestått: 14 poeng eller høyere

Total score: \_\_\_\_\_