

**Stasjon 11****Husk å fylle ut ditt ID nummer på toppen av arket.**

En 28 år gammel kvinne faller plutselig om på jobben. Ambulanse blir tilkalt, og hun fraktes til sykehus i bevisstløs tilstand. Det utføres cerebral CT uten intravenøs kontrast.

**Skjermbilde 1** viser fem bilder fra CT-undersøkelsen nummerert 1-5, bilde 1 lengst kranialt, bilde 5 lengst kaudalt.

**Skjermbilde 2** viser de samme fem bildene som i skjermbilde 1, nå med annoteringer. Ni ulike strukturer og funn er markert med en bokstav (A – I).

I tabellen under, sett inn den bokstaven (A – I) som passer best med teksten. (Ni bokstaver fordelt på 9 av de 13 linjene.)

Intracerebral tumor	
Intracerebral blødning	
Midtre sideventrikkel (cella media) uten blod	
Midtre sideventrikkel (cella media) med blod	
Forhorn av sideventrikkel	
Temporalhorn av sideventrikkel	
Occipitalhorn av sideventrikkel uten blod	
Occipitalhorn av sideventrikkel med blod	
4. ventrikkel	
Nucleus caudatus	
Kalk i plexus choroideus	
Falx cerebri	
Subarachnoidalt blod	

**Vurderingsskjema****Student ID nummer:** .....**Eksaminators ID:** .....**Stasjon 11**

En 28 år gammel kvinne faller plutselig om på jobben. Ambulanse blir tilkalt, og hun fraktes til sykehus i bevisstløs tilstand. Det utføres cerebral CT uten intravenøs kontrast.

**Skjermbilde 1** viser fem bilder fra CT-undersøkelsen nummerert 1-5, bilde 1 lengst kranialt, bilde 5 lengst kaudalt.

**Skjermbilde 2** viser de samme fem bildene som i skjermbilde 1, nå med annoteringer. Ni ulike strukturer og funn er markert med en bokstav (A – I).

I tabellen under, sett inn den bokstaven (A – I) som passer best med teksten. (Ni bokstaver fordelt på 9 av de 13 linjene.)

		Poeng	Oppnådd poeng
Intracerebral tumor			
Intracerebral blødning	A	4	
Midtre sideventrikkel (cella media) uten blod			
Midtre sideventrikkel (cella media) med blod	D	3	
Forhorn av sideventrikkel	G	2	
Temporalhorn av sideventrikkel	H	2	
Occipitalhorn av sideventrikkel uten blod			
Occipitalhorn av sideventrikkel med blod	E	2	
4. ventrikkel	I	2	
Nucleus caudatus	B	2	
Kalk i plexus choroideus	F	2	
Falx cerebri	C	2	
Subarachnoidalt blod			

**Maks poeng: 21****Total score:** \_\_\_\_\_

HJ Smith Stasjon 11; versjon 03.09.2014  
**Utstyr til stasjon 11:**

Oppgaver

PC og minnepinne

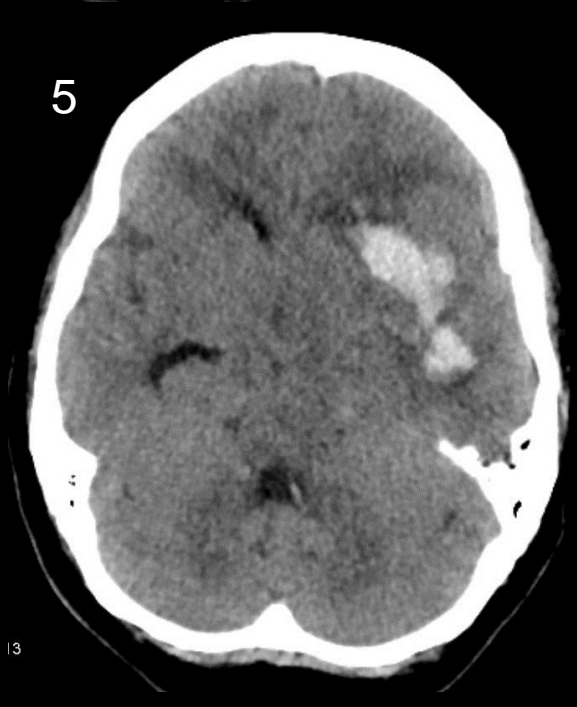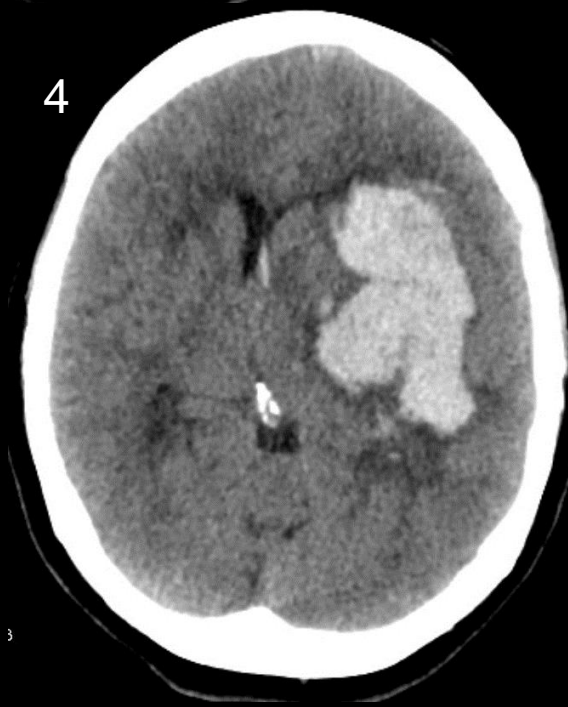
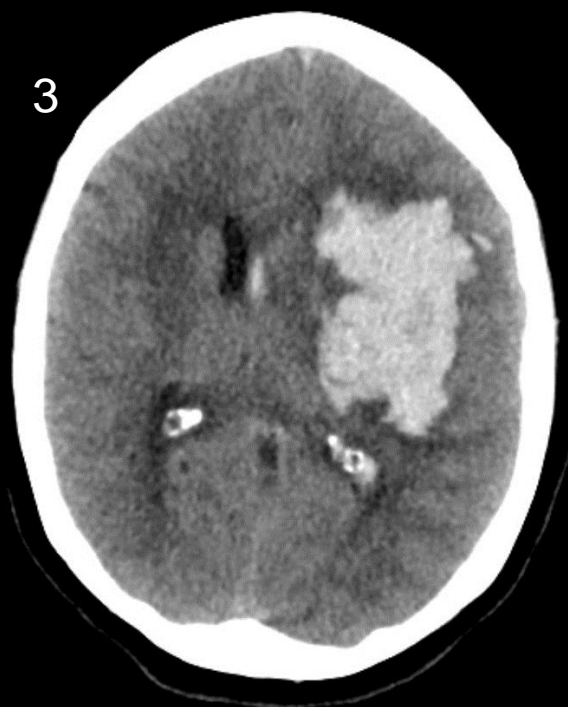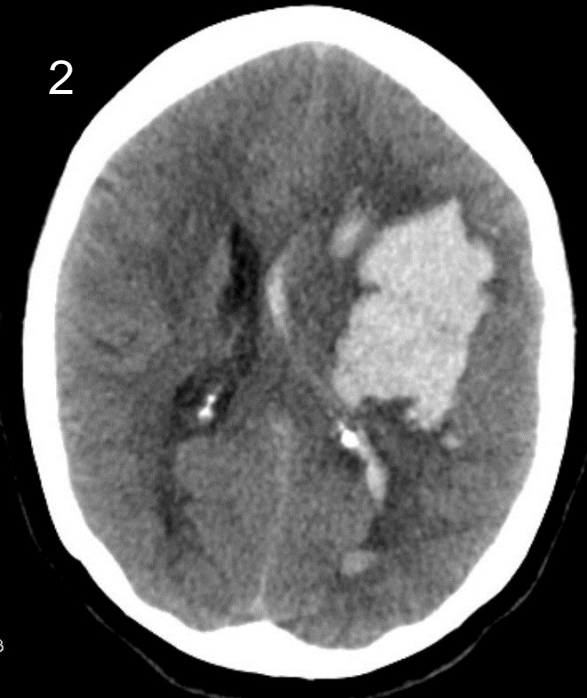
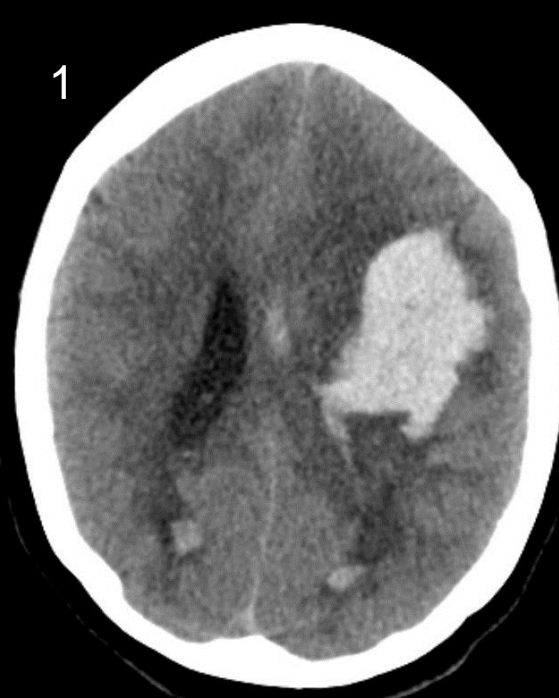(Laminerte bilder dersom noe klikker)

Blyant og viskelær)

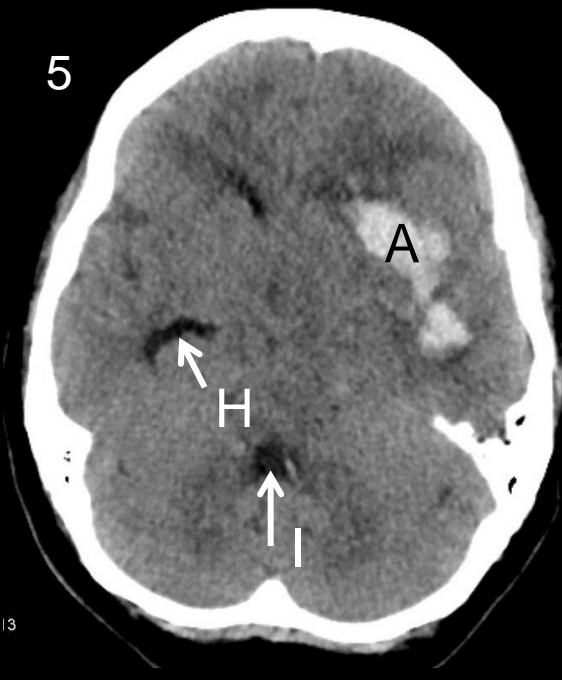
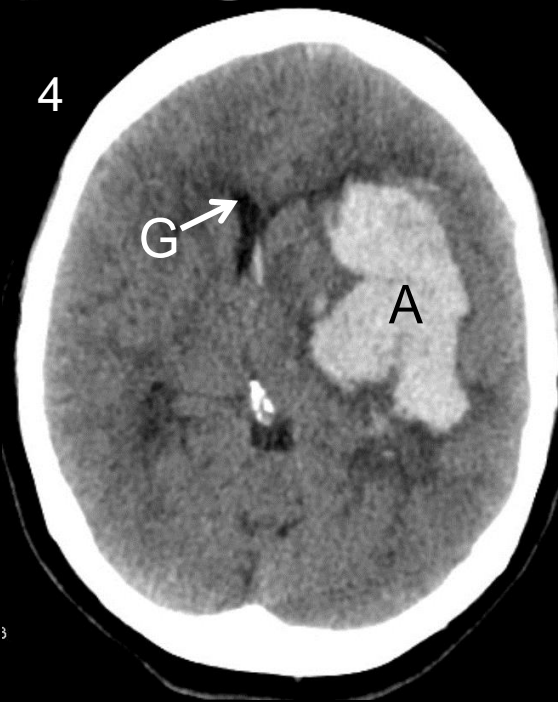
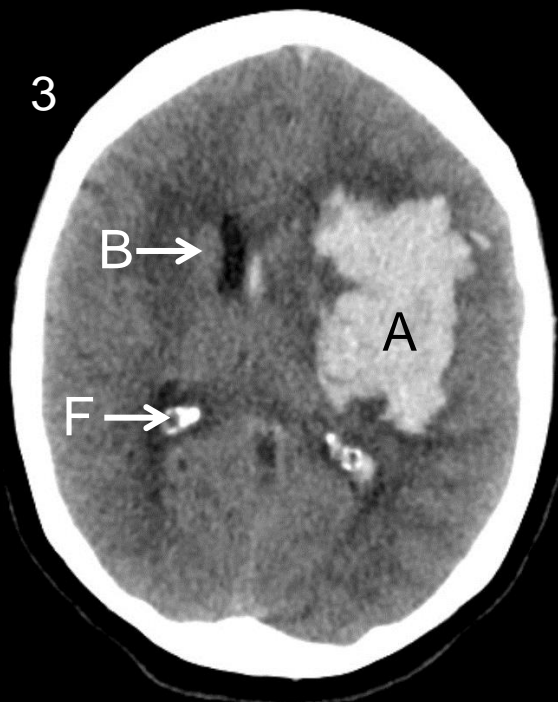
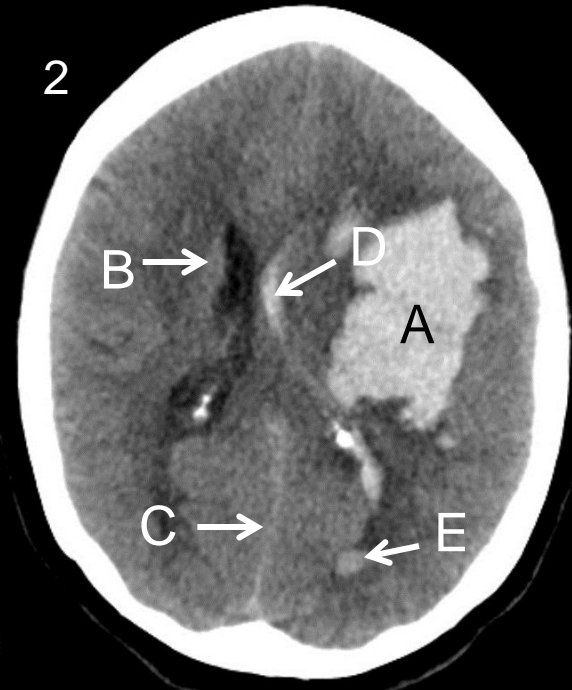
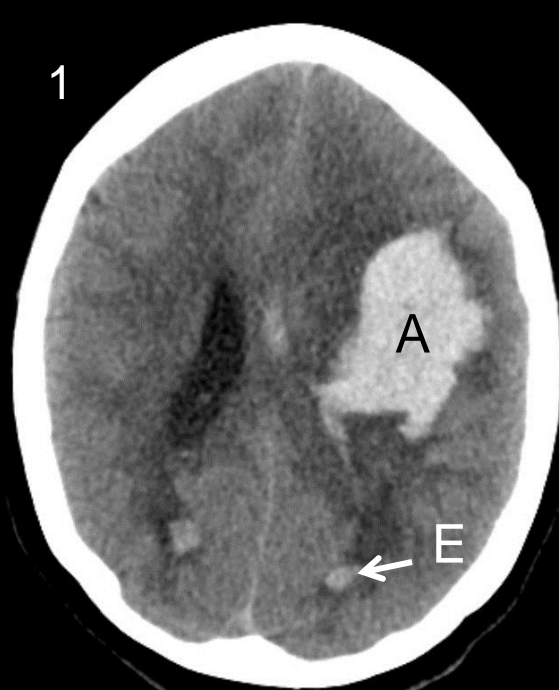
# Stasjon 11

## Radiologi

# Skjermbilde 1



# Skjermbilde 2



**Stasjon 12****Husk å fylle ut ditt ID nummer på toppen av arket.**

En 49 år gammel mann, mangeårig røyker, utredes for uspesifikke brystmerter høyre side. Som ledd i utredningen tas først røntgen thorax, deretter CT med intravenøs kontrast.

**Skjermbilde 1:**

Her vises røntgen thorax, frontbilde og sidebilde. Basert på disse bildene, svar på følgende påstander/diagnoser ved å krysse av for sant eller usant i hver linje:

	Sant	Usant
Atelektase midtlapp		
Atelektase høyre overlapp		
Utvidet arcus aortae		
Pneumothorax venstre side		
Stuvning		
Forstørret hjerte		
Tegn til hyperinflasjon av venstre lunge		

**Skjermbilde 2:**

Her vises to utvalgte bilder fra CT-undersøkelsen.

**Skjermbilde 3:**

Samme bilder som i skjermbilde 2, nå med annoteringer. Åtte ulike anatomiske strukturer er markert med en bokstav (A – H). I tabellen under, sett inn rett bokstaven (A – H) på rett linje (én bokstav på hver av de 8 linjene).

Høyre atrium	
Venstre ventrikkel	
Underlappsarterie	
Lungevene	
Aorta ascendens	
Arcus aortae	
Aorta descendens	
Truncus pulmonalis	

En åpen pil (uten tilhørende bokstav) på bildet til venstre peker mot et viktig funn. Funnet ble bekreftet ved bronkoskopi. Hvilket funn er dette?

**Vurderingsskjema**

Student ID nummer: .....

Eksaminators ID: .....

**Stasjon 12**

En 49 år gammel mann, mangeårig røyker, utredes for uspesifikke brystmerter høyre side. Som ledd i utredningen tas først røntgen thorax, deretter CT med intravenøs kontrast.

**Skjermbilde 1:**

Her vises røntgen thorax, frontbilde og sidebilde. Basert på disse bildene, svar på følgende påstander/diagnoser ved å krysse av for sant eller usant i hver linje:

	Sant	Usant	Poeng	Oppnådd poeng
Atelektase midtlapp		X	1	
Atelektase høyre overlapp	X		2	
Utvidet arcus aortae		X	1	
Pneumothorax venstre side		X	1	
Stuvning		X	1	
Forstørret hjerte		X	1	
Tegn til hyperinflasjon av venstre lunge	X		2	

**Skjermbilde 2:**

Her vises to utvalgte bilder fra CT-undersøkelsen.

**Skjermbilde 3:**

Samme bilder som i skjermbilde 2, nå med annoteringer. Åtte ulike anatomiske strukturer er markert med en bokstav (A – H). I tabellen under, sett inn rett bokstaven (A – H) på rett linje (én bokstav på hver av de 8 linjene).

		Poeng	Oppnådd poeng
Høyre atrium	F	1	
Venstre ventrikel	H	1	
Underlappsarterie	B	1	
Lungevene	C	1	
Aorta ascendens	E	1	
Arcus aortae	A	1	
Aorta descendens	D	1	
Truncus pulmonalis	G	1	

En åpen pil (uten tilhørende bokstav) på bildet til venstre peker mot et viktig funn. Funnet ble bekreftet ved bronkoskopi. Hvilket funn er dette?

	Poeng	Oppnådd poeng
Okklusjon av høyre overlappsbronkus. (Info til sensor: okklusjonen var forårsaket av en tumor, men den var ikke synlig på CT.)	3	

Maks poeng: 17

Total score: \_\_\_\_\_



HJ Smith Stasjon 12; versjon 03.09.2014  
**Utstyr til stasjon 12:**

Oppgaver

PC og minnepinne

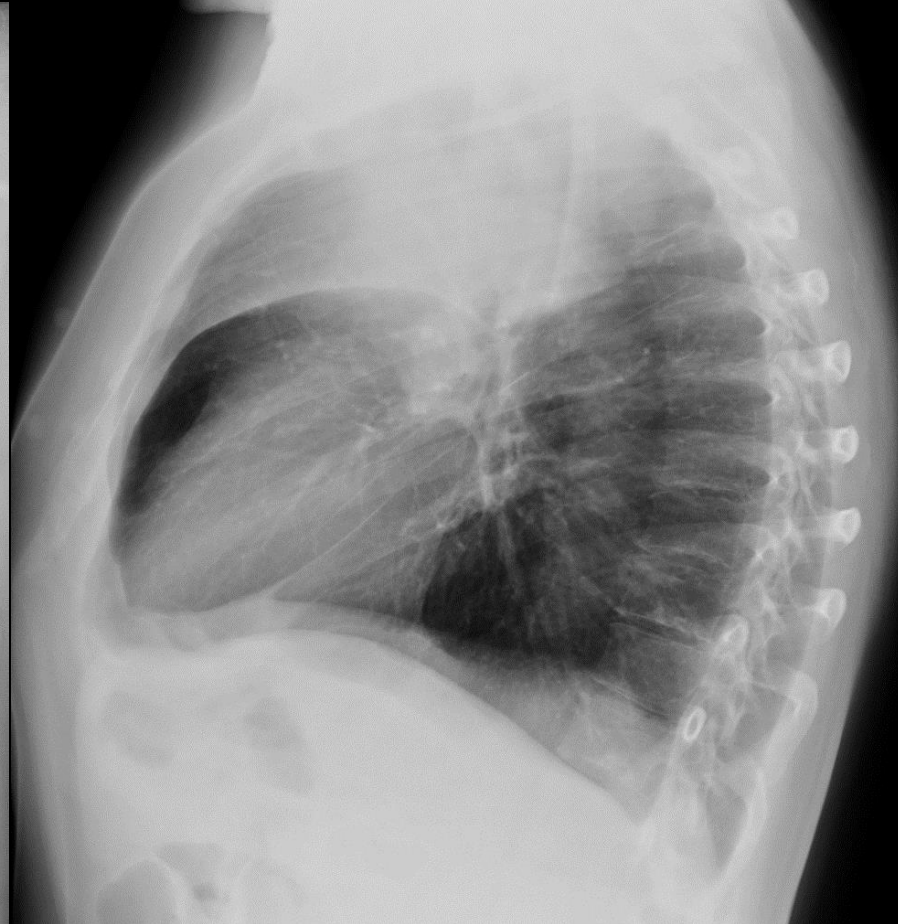
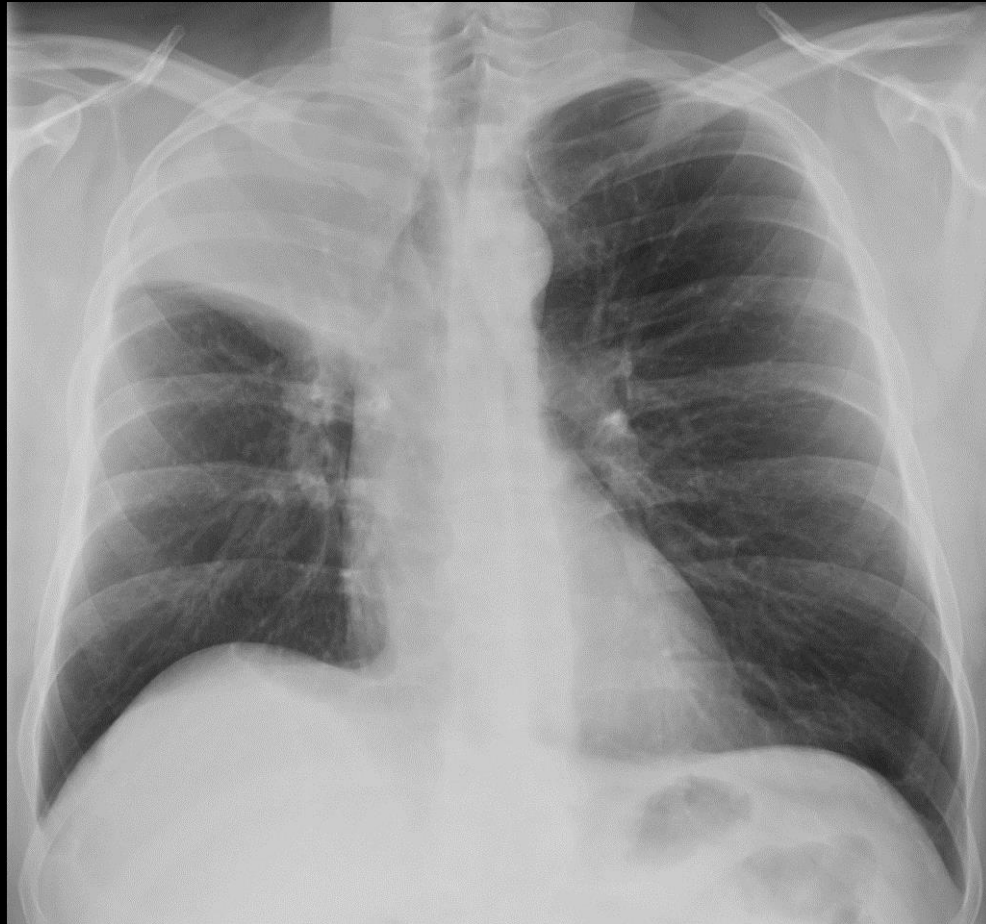
(Laminerte bilder dersom noe klikker)

Blyant og viskelær)

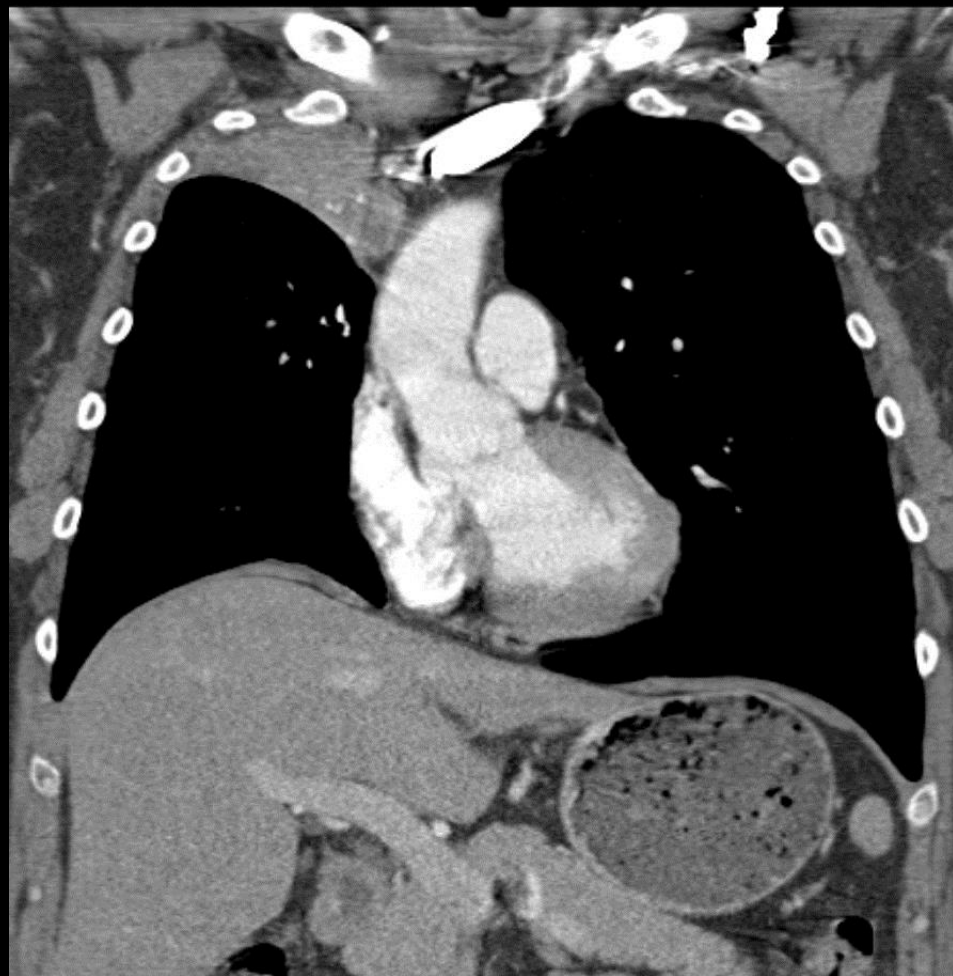
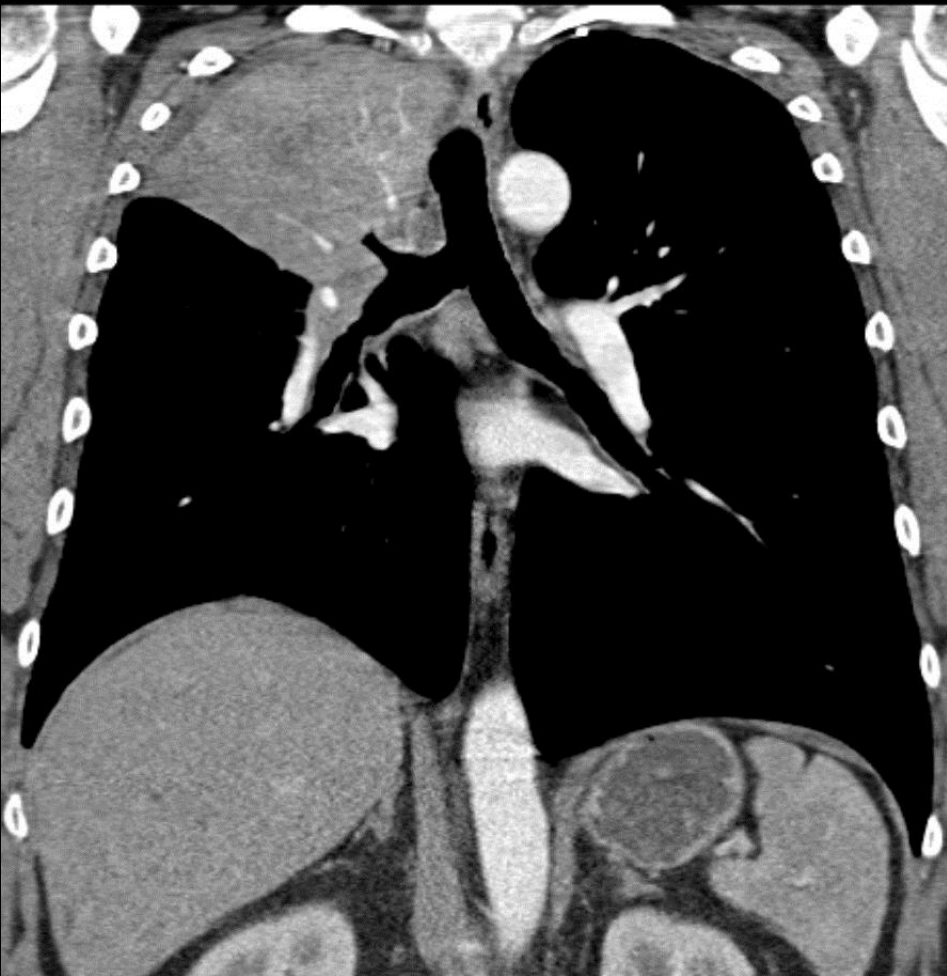
# Stasjon 12

## Radiologi

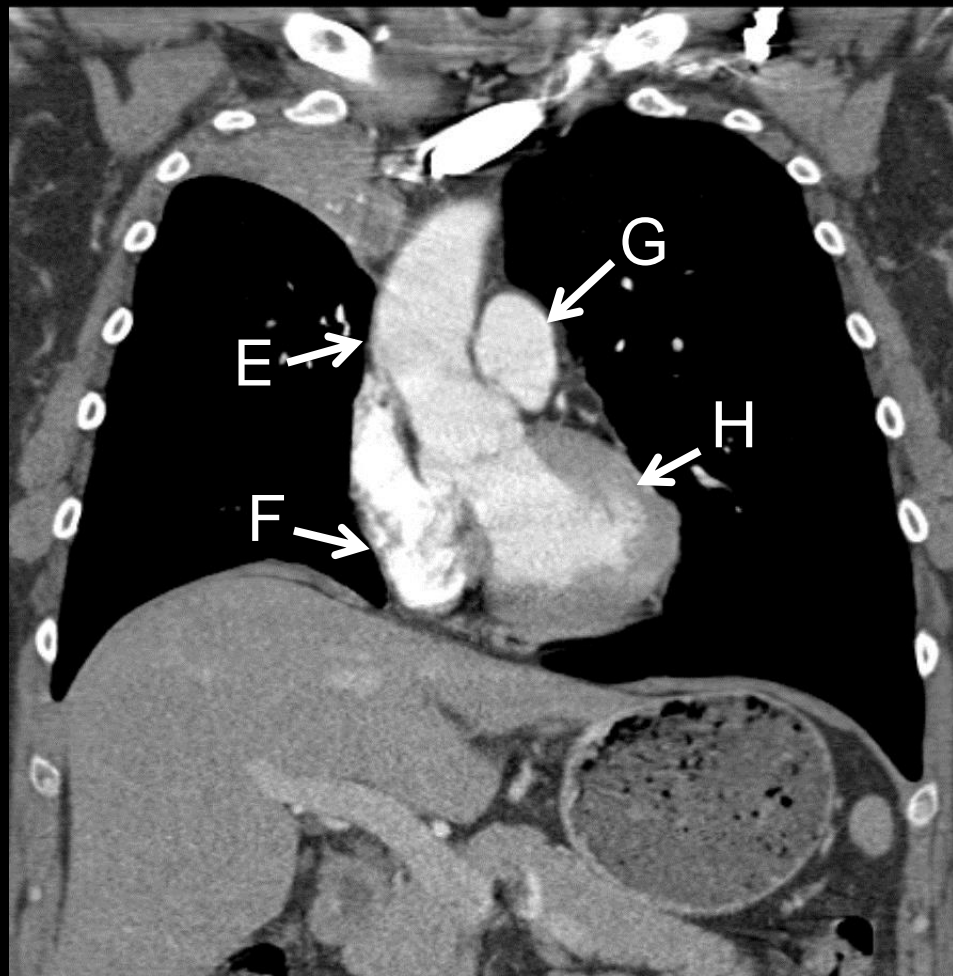
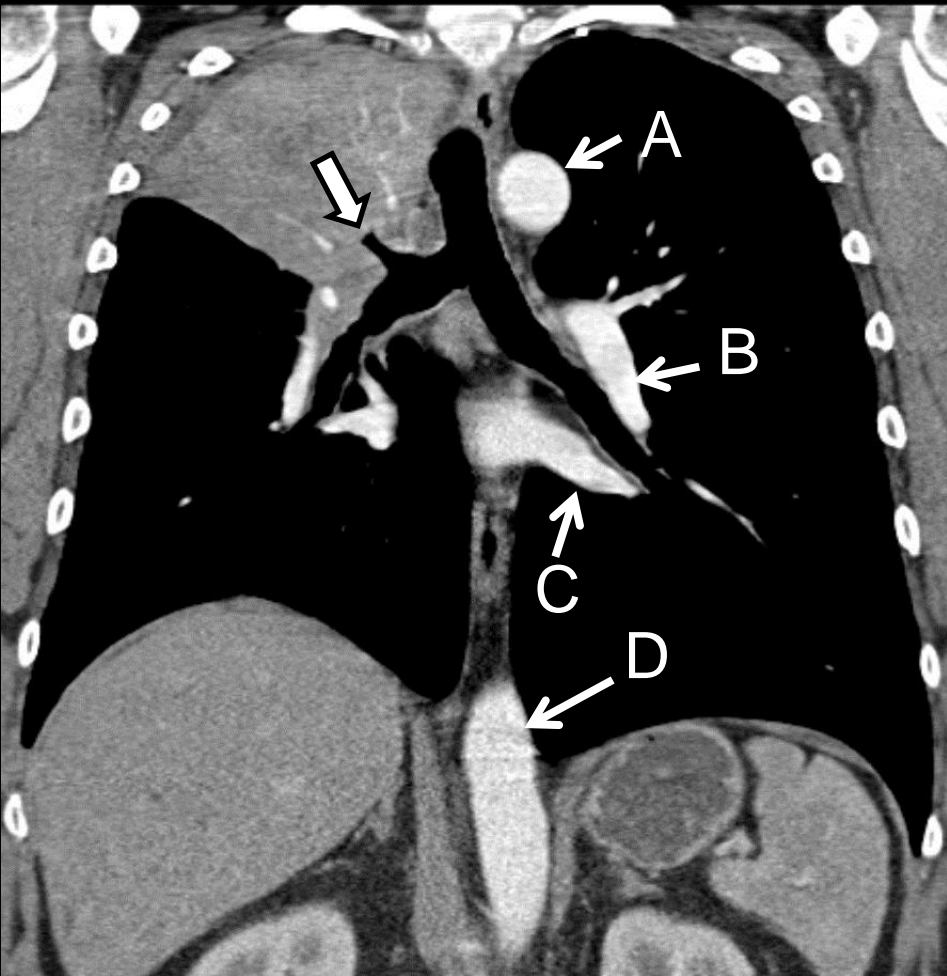
# Skjerm bilde 1



# Skjermbilde 2



# Skjermbilde 3



**Stasjon 13****Husk å fylle ut ditt ID nummer på toppen av arket.****Skjerm bilde 1: Kasus 1**

En 9 år gammel gutt klager over litt smerter i venstre kne, han halter litt. Etter noen uker er det ingen bedring, og foreldrene tar ham med til lege, som etter en klinisk undersøkelse henviser pasienten til røntgenundersøkelse av bekken og hofter. Det viser seg at venstre hofte avviker fra det normale. Hva er den mest sannsynlige diagnose? I tabellen under, sett ett kryss ved rett svar.

Hofteleddsdysplasi	
Kompresjonsfraktur	
Avaskulær nekrose	
Bentumor	
Vekstforstyrrelse	
Osteomyelitt	
Artrose	

**Skjerm bilde 2: Kasus 2**

En 20 år gammel mann faller og tar seg for med høyre hånd. Han får umiddelbart smerter i håndroten. Det tas røntgenbilder av området. Basert på det røntgenbildet som vises på skjermen, hva er din diagnose?

--

**Skjerm bilde 3: Kasus 2**

Samme bilde som i skjerm bilde 2, nå med annoteringer. Håndrotsknoklene er angitt med en bokstav. I tabellen under, sett rett bokstav ved rett navn (én bokstav på hver av de 8 linjene).

Os lunatum	
Os trapezium	
Os hamatum	
Os triquetrum	
Os capitatum	
Os pisiforme	
Os scaphoideum	
Os trapezoideum	

**Vurderingsskjema**

Student ID nummer: .....

Eksaminators ID: .....

**Stasjon 13****Skjermbilde 1: Kasus 1**

En 9 år gammel gutt klager over litt smerter i venstre kne, han halter litt. Etter noen uker er det ingen bedring, og foreldrene tar ham med til lege, som etter en klinisk undersøkelse henviser pasienten til røntgenundersøkelse av bekken og hofter. Det viser seg at venstre hofte avviker fra det normale. Hva er den mest sannsynlige diagnose? I tabellen under, sett ett kryss ved rett svar.

		Poeng	Oppnådd poeng
Hofteleddsdisplasi			
Kompresjonsfraktur			
Avaskulær nekrose	X	4	
Bentumor			
Vekstforstyrrelse			
Osteomyelitt			
Artrose			

**Skjermbilde 2: Kasus 2**

En 20 år gammel mann faller og tar seg for med høyre hånd. Han får umiddelbart smerter i håndroten. Det tas røntgenbilder av området. Basert på det røntgenbildet som vises på skjermen, hva er din diagnose?

	Poeng	Oppnådd poeng
Os scaphoideum-fraktur	4	

**Skjermbilde 3: Kasus 2**

Samme bilde som i skjermbilde 2, nå med annoteringer. Håndrotsknoklene er angitt med en bokstav. I tabellen under, sett rett bokstav ved rett navn (én bokstav på hver av de 8 linjene).

		Poeng	Oppnådd poeng
Os lunatum	G	1	
Os trapezium	A	1	
Os hamatum	D	1	
Os triquetrum	F	1	
Os capitatum	C	1	
Os pisiforme	E	1	
Os scaphoideum	H	1	
Os trapezoideum	B	1	

Maks poeng: 16

Total score: \_\_\_\_\_

**Utstyr til stasjon 13:**

Oppgaver

PC og minnepinne

(Laminerte bilder dersom noe klikker)

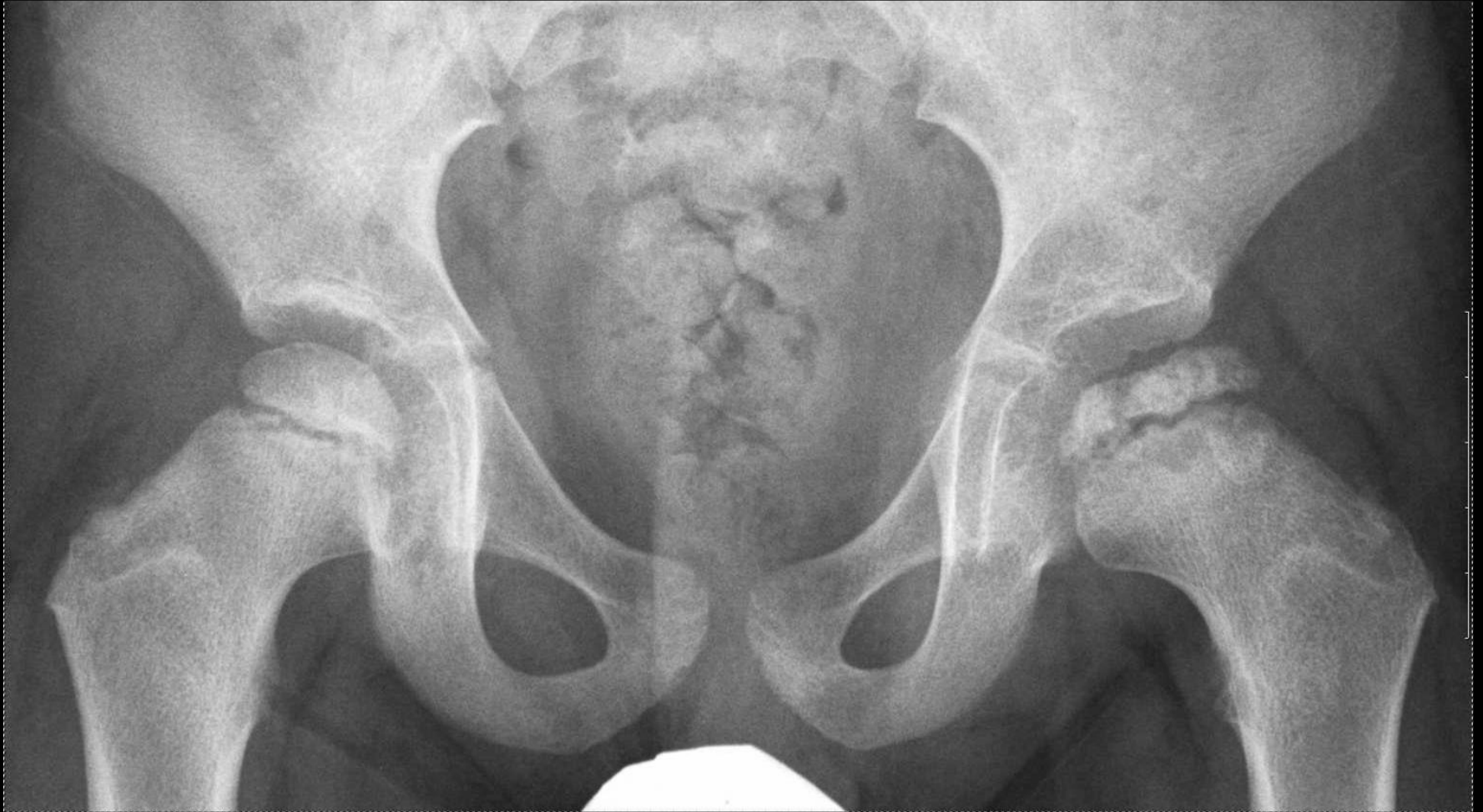Blyant og viskelær)



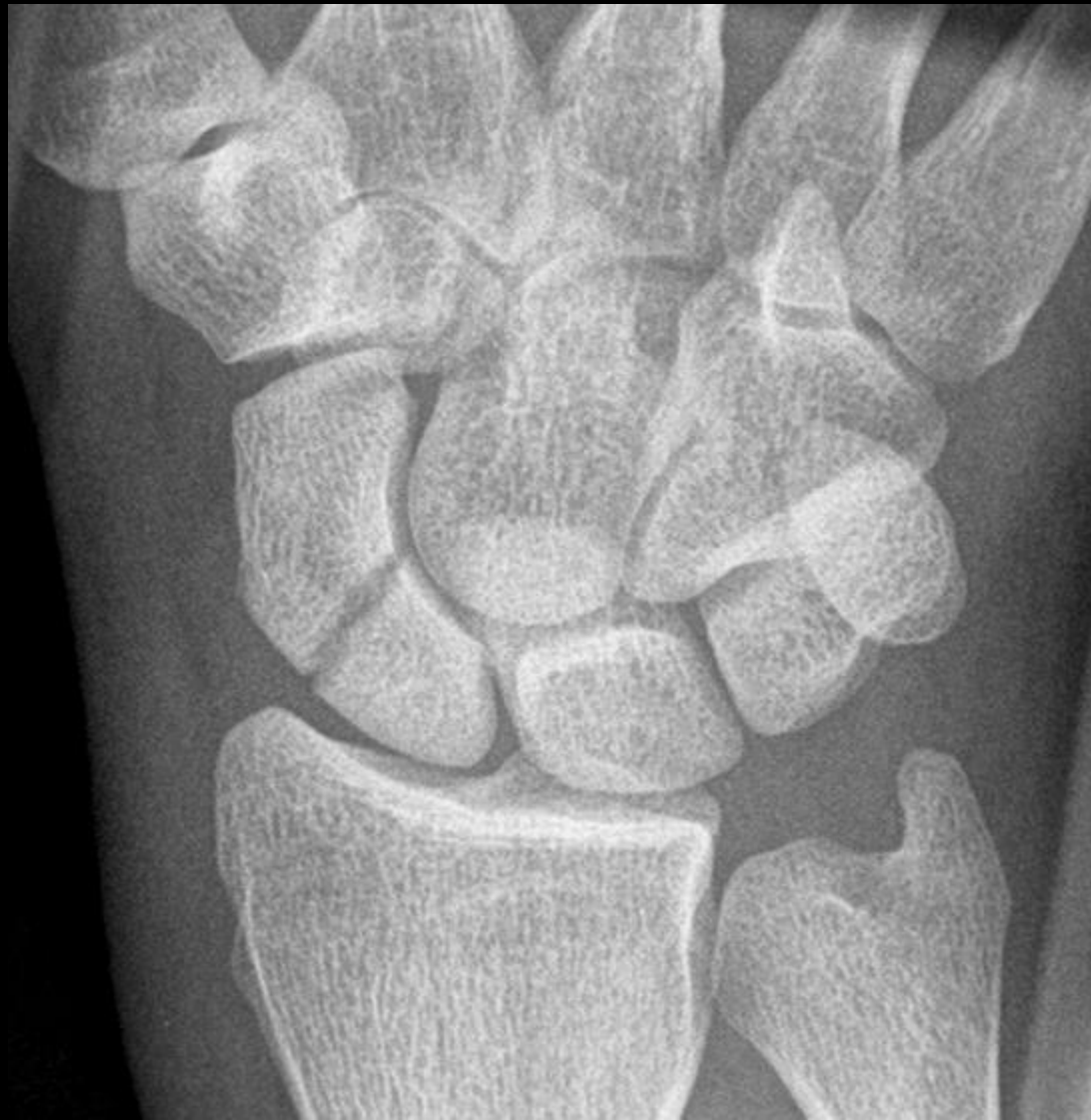# Stasjon 13

## Radiologi

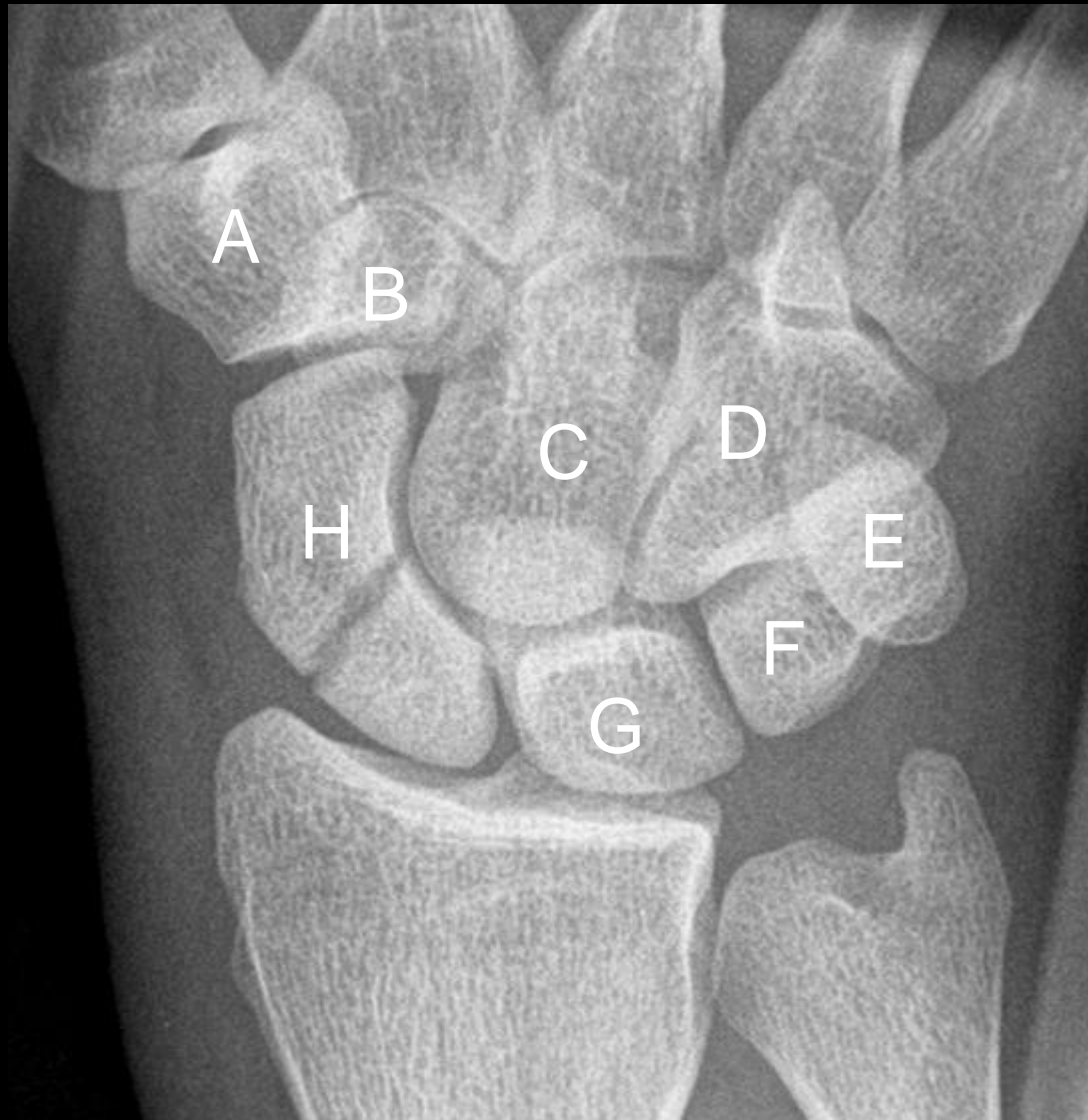# Kasus 1



# Kasus 2



# Kasus 2



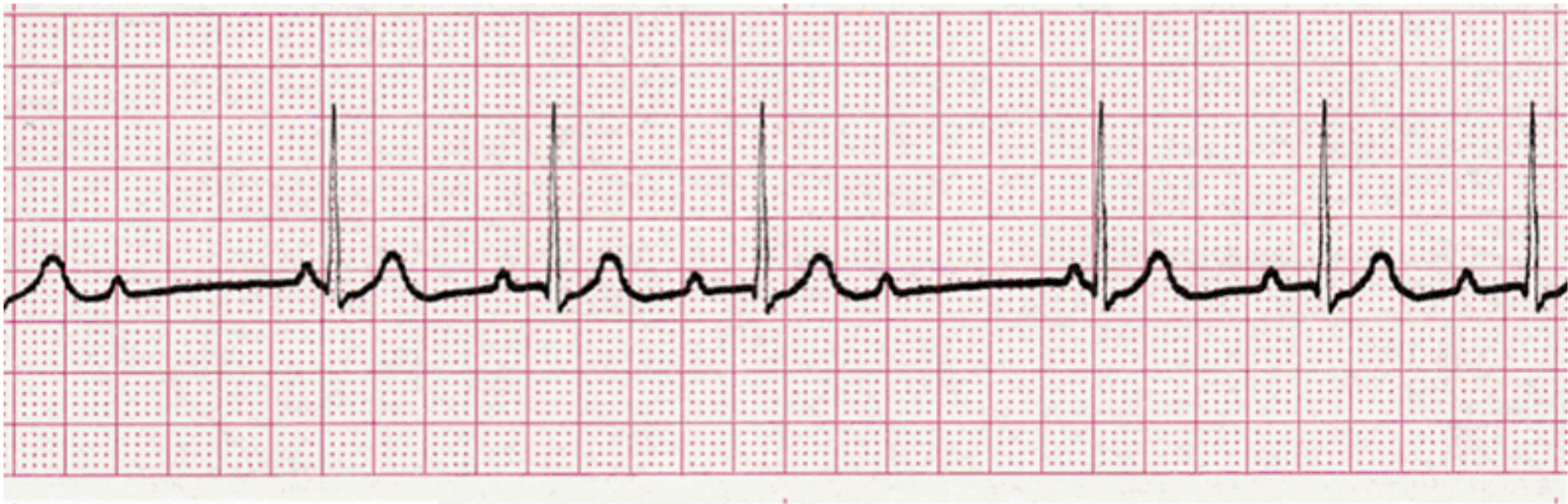# STASJON 14

Student ID nr. \_\_\_\_\_

# Oppgave 1

## Hvilken rytme viser EKG'et?

25 mm/sek



# Oppgave 1 – svar

Hvilken rytme viser EKG'et Ett kryss	
Ventrikulær ekstrasystoli	
AV-blokk grad 2, type 1	
Atrieflimmer	
Akselerert idioventrikulærrytme	
Ventrikkel takykardi	

# Oppgave 1 – svar

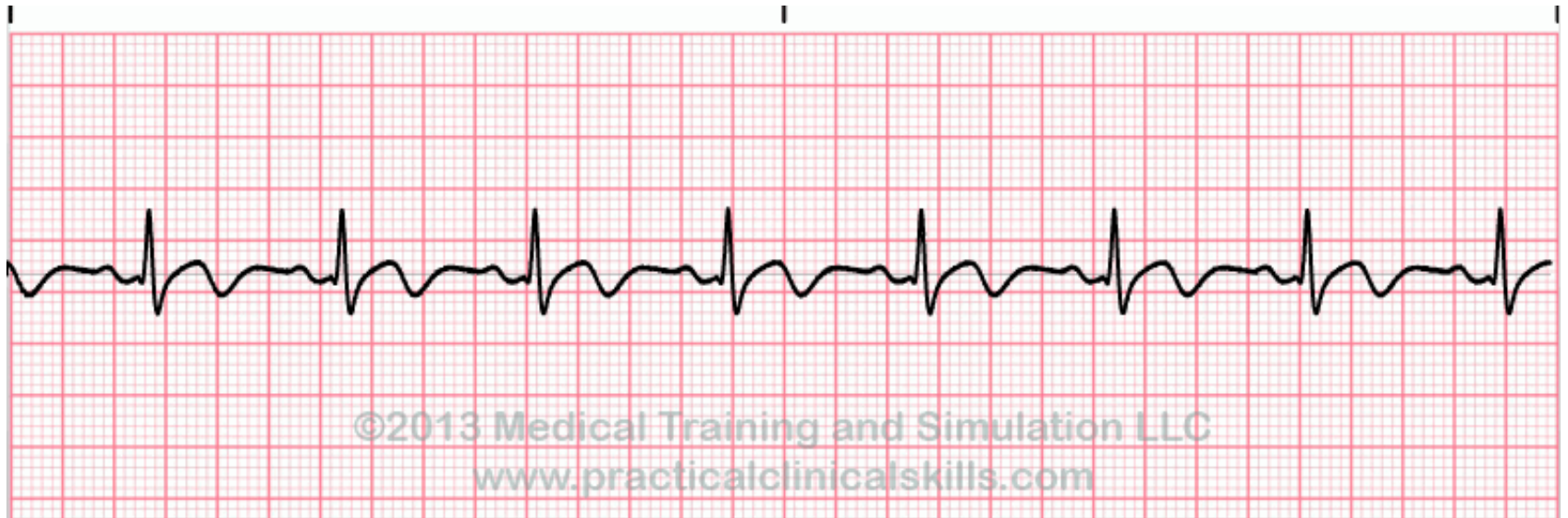
Hvilken rytme viser EKG'et Ett kryss	
Ventrikulær ekstrasystoli	
AV-blokk grad 2, type 1	X
Atrieflimmer	
Akselerert idioventrikulærrytme	
Ventrikkel takykardi	



# Oppgave 2

## Hvilken rytme viser EKG'et?

25 mm/sek



# Oppgave 2 – svar

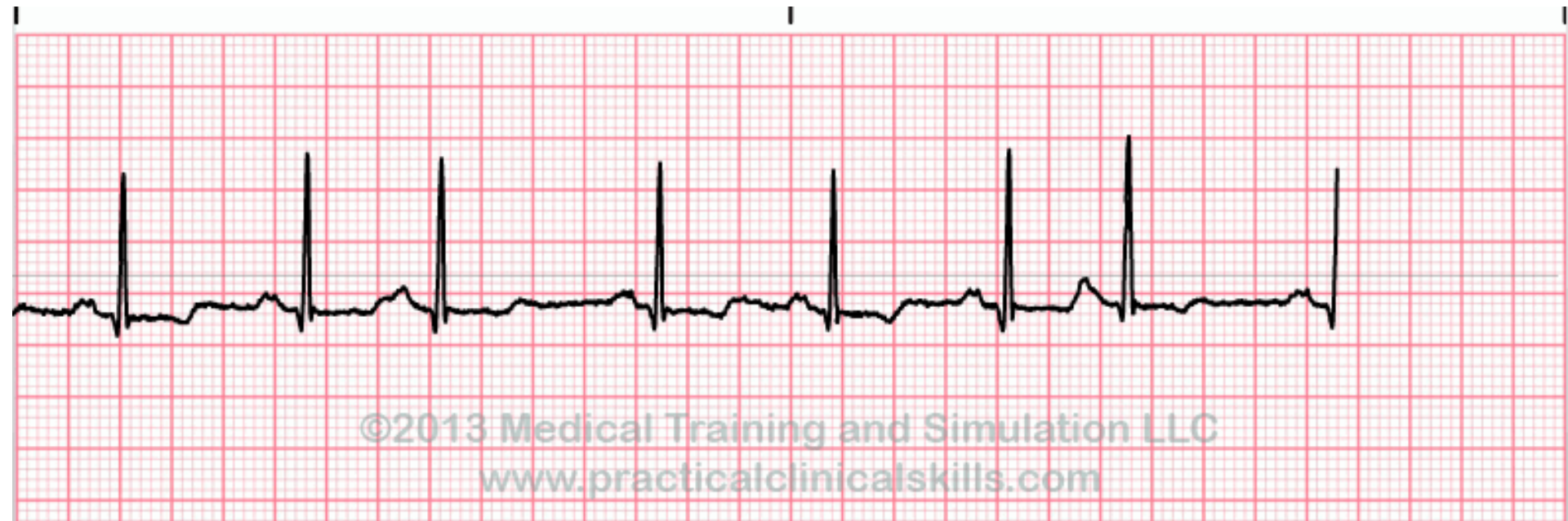
Hvilken rytme viser EKG'et? Ett kryss	
Atrieflutter	
Supraventrikulær takykardi	
Pacemaker svikt	
Normal sinusrytme	
Ventrikulær ekstrasystoli	

# Oppgave 2 – svar

Hvilken rytme viser EKG'et? Ett kryss	
Atrieflutter	
Supraventrikulær takykardi	
Pacemaker svikt	
Normal sinusrytme	X
Ventrikulær ekstrasystoli	

# Oppgave 3

## Hvilken rytme viser EKG'et?



25 mm/sek

# Oppgave 3 – svar

Hvilken rytme viser EKG'et? Ett kryss	
Supraventrikulær tachycardi	
Supraventrikulær ekstrasystoli	
Atrieflimmer	
Normal sinusrytme	
Pacemakersvikt	

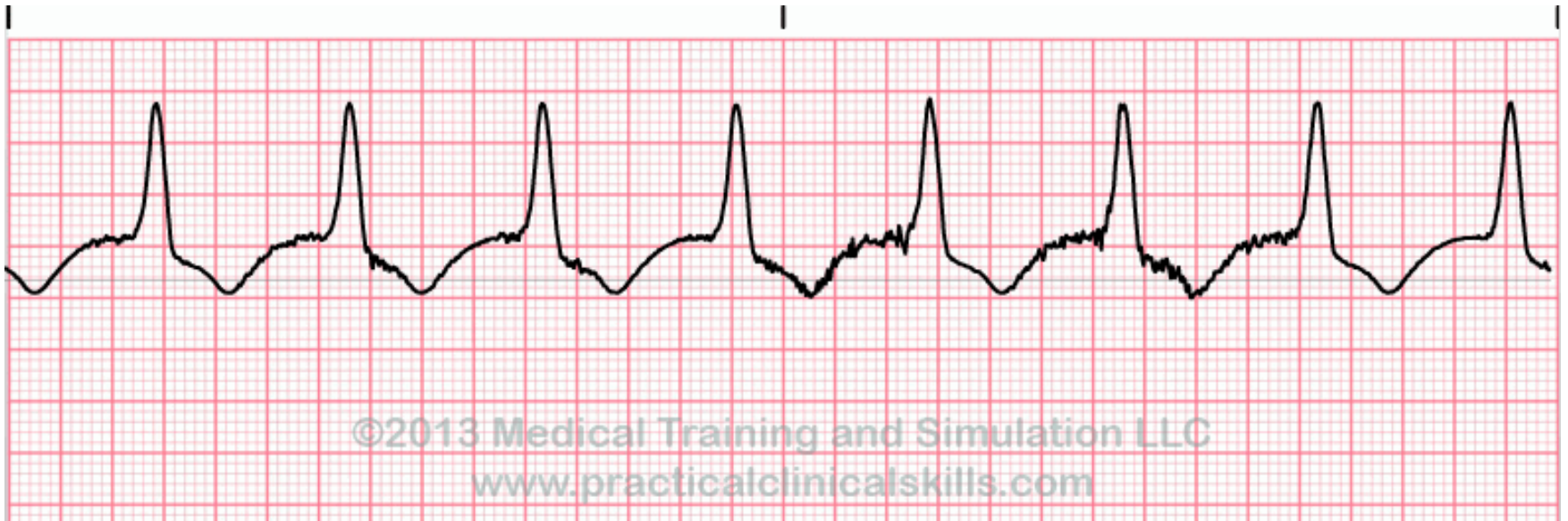
# Oppgave 3 – svar

Hvilken rytme viser EKG'et? Ett kryss	
Supraventrikulær tachycardi	
Supraventrikulær ekstrasystoli	X
Atrieflimmer	
Normal sinusrytme	
Pacemakersvikt	

# Oppgave 4

## Hvilken rytme viser EKG'et?

25 mm/sek



# Oppgave 4 – svar

Hvilken rytme viser EKG'et?

Ett kryss

Sinusbradycardi

Akselerert idioventrikulær rytme

Ventrikkel takykardi

Pacemakerrytme

Normal sinusrytme



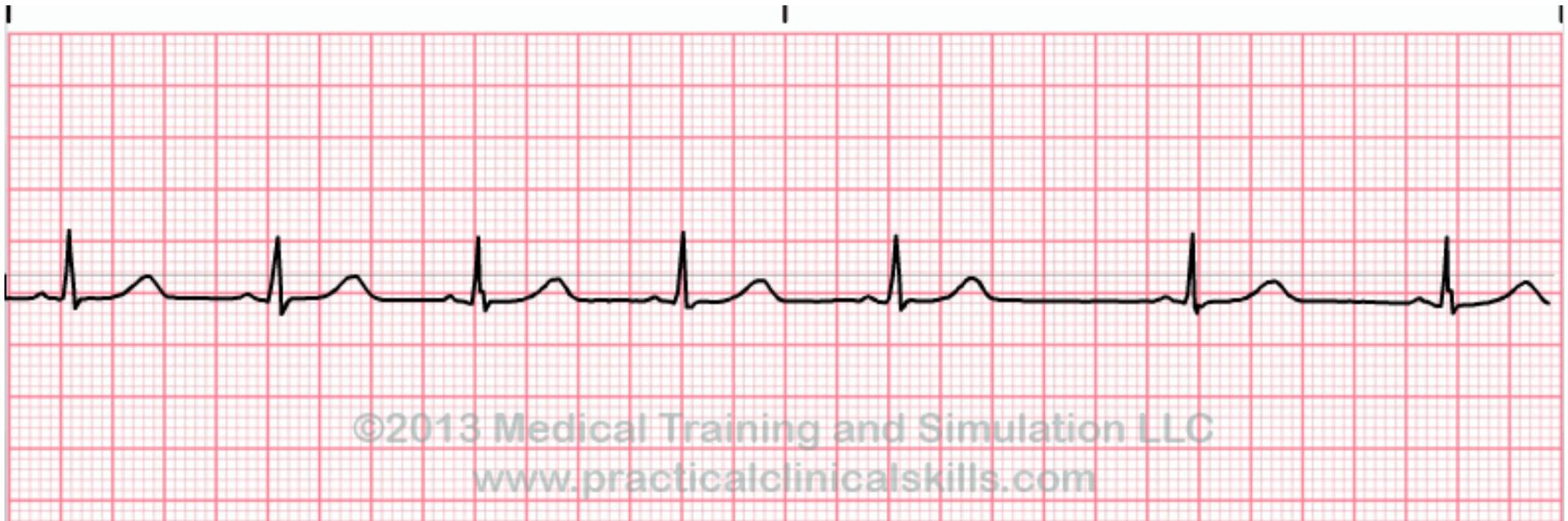
# Oppgave 4 – svar

Hvilken rytmen viser EKG'et? Ett kryss	
Sinusbradycardi	
Akselerert idioventrikulær rytme	X
Ventrikkel takykardi	
Pacemakerrytme	
Normal sinusrytme	

# Oppgave 5

## Hvilken rytme viser EKG'et?

25 mm/sek



# Oppgave 5 – svar

Hvilken rytme viser EKG'et?

Ett kryss

Sinusbradycardi

Supraventrikulær ekstrasystoli

Ventrikulær ekstrasystoli

Sinusarrytmi

AV-blokk grad 2

# Oppgave 5– svar

Hvilken rytme viser EKG'et? Ett kryss	
Sinusbradycardi	
Supraventrikulær ekstrasystoli	
Ventrikulær ekstrasystoli	
Sinusarrytmi	X
AV-blokk grad 2	

# Eksamensbesvarelse

Eksamen: MEDSEM11-12\_H14\_ORD

## Oppgave: MEDSEM11-12\_STASJON16\_H14\_ORD

### Del 1:

En 35 år gammel mann legges inn som øyeblikkelig hjelp på sykehuset hvor du er turnuskandidat. Han har de siste ukene hatt perioder med magesmerter, siste døgn kraftig økende – lokalisert sentralt i buken med utstråling til ryggen. Han oppgir å ha vært tidligere stort sett helt frisk, bruker ingen medisiner. Han nevner at han har fått påvist høyt innhold av fett i blodet – og du finner i lab systemet at han for et halvt år siden hadde fastende triglyceridverdier på 15 mmol/l (0,45-2,60), ingen tiltak ble imidlertid satt i gang. Han har et beskjedent alkoholforbruk.

Ved undersøkelse er han afebril, blek og kaldsvettende, kraftig smertepåvirket, normotensiv (BT 135/70), moderat takykard (95 rgm). Han er uttalt palpasjonsømt i hele buken, normal puls i begge lysker, ingen hørbare tarmlyder.

### Spørsmål 1:

Hva er den mest sannsynlige diagnosen

- Akutt appendisitt
- Divertikulitt
- Rumpert abdominalaneurisme
- Pankreatitt
- Nyrestein

### Svar:

Pankreatitt

### Del 2:

En 35 år gammel mann legges inn som øyeblikkelig hjelp på sykehuset hvor du er turnuskandidat. Han har de siste ukene hatt perioder med magesmerter, siste døgn kraftig økende – lokalisert sentralt i buken med utstråling til ryggen. Han oppgir å ha vært tidligere stort sett helt frisk, bruker ingen medisiner. Han nevner at han har fått påvist høyt innhold av fett i blodet – og du finner i lab systemet at han for et halvt år siden hadde fastende triglyceridverdier på 15 mmol/l (0,45-2,60), ingen tiltak ble imidlertid satt i gang. Han har et beskjedent alkoholforbruk.

Ved undersøkelse er han afebril, blek og kaldsvettende, kraftig smertepåvirket, normotensiv (BT 135/70), moderat takykard (95 rgm). Han er uttalt palpasjonsømt i hele buken, normal puls i begge lysker, ingen hørbare tarmlyder.

**Laboratorieprøvene viser kraftig forhøyet amylase 5250 U/L (10-65) - du mistenker sterkt pankreatitt som årsak til magesmertene.**

### Spørsmål 1:

Hvilken undersøkelse vil du velge for å kartlegge omfanget av en pankreatitt i en slik situasjon?

- Rtg oversikt abdomen
- Ultralyd abdomen
- Øvre endoskopi med endoskopisk ultralyd
- CT abdomen med kontrast

### Svar:

CT abdomen med kontrast

### Del 3:

En 35 år gammel mann legges inn som øyeblikkelig hjelp på sykehuset hvor du er turnuskandidat. Han har de siste ukene hatt perioder med magesmerter, siste døgn kraftig økende – lokalisert sentralt i buken med utstråling til ryggen. Han oppgir å ha vært tidligere stort sett helt frisk, bruker ingen medisiner. Han nevner at han har fått påvist høyt innhold av fett i blodet – og du finner i lab systemet at han for et halvt år siden hadde fastende triglyceridverdier på 15 mmol/l (0,45-2,60), ingen tiltak ble imidlertid satt i gang. Han har et beskjedent alkoholforbruk.

Ved undersøkelse er han afebril, blek og kaldsvettende, kraftig smertepåvirket, normotensiv (BT 135/70), moderat takykard (95 rgm). Han er uttalt palpasjonsømt i hele buken, normal puls i begge lysker, ingen hørbare tarmlyder. Laboratorieprøvene viser kraftig forhøyet amylase 5250 U/L (10-65) - du mistenker sterkt pankreatitt som årsak til magesmertene.

CT abdomen viser forandringer vel forenlig med pankreatitt. Det kommenteres også av røntgenlegen at leveren er litt stor og er påfallende lavattenuerende.

Pasienten kommer seg i løpet av en uke, tre uker senere kommer han til kontroll, han er da i god form. Du får følgende prøvesvar fra laboratoriet:

Triglycerider (fastende) 14,6 mmol/l (0,45-2,60), kolesterol 8,6 mmol/l (3,9-7,8), LDL-kolesterol 6,2 mmol/l (1,4-4,7), HDL-kolesterol 1,7 mmol/l (0,8-2.1), ALAT 118 U/l (10-70), ASAT 145 U/l (15-45), bilirubin 22 umol/l (<25 umol/l).

Du beregner hans kroppsmasseindeks til 35.

### Spørsmål 1:

Hva er den mest sannsynlige årsak til hans forhøyede leverprøver? (1 linje)

### Svar:

Non alkoholisk fettleversykdom (6 p) NASH (3 p)

## Del 4:

En 35 år gammel mann legges inn som øyeblikkelig hjelp på sykehuset hvor du er turnuskandidat. Han har de siste ukene hatt perioder med magesmerter, siste døgn kraftig økende – lokalisert sentralt i buken med utstråling til ryggen. Han oppgir å ha vært tidligere stort sett helt frisk, bruker ingen medisiner. Han nevner at han har fått påvist høyt innhold av fett i blodet – og du finner i lab systemet at han for et halvt år siden hadde fastende triglycidverdier på 15 mmol/l (0,45-2,60), ingen tiltak ble imidlertid satt i gang. Han har et beskjedent alkoholforbruk.

Ved undersøkelse er han afebril, blek og kaldsvettende, kraftig smertepåvirket, normotensiv (BT 135/70), moderat takykard (95 rgm). Han er uttalt palpasjonsømt i hele buken, normal puls i begge lysker, ingen hørbare tarmlyder. Laboratorieprøvene viser kraftig forhøyet amylase 5250 U/L (10-65) - du mistenker sterkt pankreatitt som årsak til magesmertene. CT abdomen viser forandringer vel forenlig med pankreatitt. Det kommenteres også av røntgenlegen at leveren er litt stor og er påfallende lavattenuerende. Pasienten kommer seg i løpet av en uke, tre uker senere kommer han til kontroll, han er da i god form. Du får følgende prøvesvar fra laboratoriet:

Triglycerider (fastende) 14,6 mmol/l (0,45-2,60), kolesterol 8,6 mmol/l (3,9-7,8), LDL-kolesterol 6,2 mmol/l (1,4-4,7), HDL-kolesterol 1,7 mmol/l (0,8-2.1), ALAT 118 U/l (10-70), ASAT 145 U/l (15-45), bilirubin 22 umol/l (<25 umol/l).

Du beregner hans kroppsmasseindeks til 35.

**På basis av laboratorieprøver, CT funn og klinisk undersøkelse finner du det mest sannsynlig at han har en non alkoholisk fettleversykdom. Du gir ham kostråd, starter behandling med et statin (simvastatin) og høydose omega 3. Ved kontroll 3 måneder senere har han greid å gå ned 10 kg i vekt, han føler seg i god form og trener, men klager over smerter i lårene de siste 2 ukene - som blir verre ved fysisk aktivitet.**

### Spørsmål 1:

Hvilke to av de følgende blodprøver vil du være spesielt interessert i med tanke på eventuelle bivirkninger av simvastatinbehandlingen?

Hvite blodlegemer [nedtrekkmeny]

Trombocytter [nedtrekkmeny]

CK [nedtrekkmeny]

ALAT/ASAT [nedtrekkmeny]

Hemoglobin [nedtrekkmeny]

TSH [nedtrekkmeny]

### Svar:

Hvite blodlegemer = **Nei**

Trombocytter = **Nei**

CK = **Ja**

ALAT/ASAT = **Ja**

Hemoglobin = **Nei**

TSH = **Nei**

**Del 5:**

En 35 år gammel mann legges inn som øyeblikkelig hjelp på sykehuset hvor du er turnuskandidat. Han har de siste ukene hatt perioder med magesmerter, siste døgn kraftig økende – lokalisert sentralt i buken med utstråling til ryggen. Han oppgir å ha vært tidligere stort sett helt frisk, bruker ingen medisiner. Han nevner at han har fått påvist høyt innhold av fett i blodet – og du finner i lab systemet at han for et halvt år siden hadde fastende triglycidverdier på 15 mmol/l (0,45-2,60), ingen tiltak ble imidlertid satt i gang. Han har et beskjedent alkoholforbruk.

Ved undersøkelse er han afebril, blek og kaldsvettende, kraftig smertepåvirket, normotensiv (BT 135/70), moderat takykard (95 rgm). Han er uttalt palpasjonsømt i hele buken, normal puls i begge lysker, ingen hørbare tarmlyder. Laboratorieprøvene viser kraftig forhøyet amylase 5250 U/L (10-65) - du mistenker sterkt pankreatitt som årsak til magesmertene. CT abdomen viser forandringer vel forenlig med pankreatitt. Det kommenteres også av røntgenlegen at leveren er litt stor og er påfallende lavattenuerende. Pasienten kommer seg i løpet av en uke, tre uker senere kommer han til kontroll, han er da i god form. Du får følgende prøvesvar fra laboratoriet:

Triglycider (fastende) 14,6 mmol/l (0,45-2,60), kolesterol 8,6 mmol/l (3,9-7,8), LDL-kolesterol 6,2 mmol/l (1,4-4,7), HDL-kolesterol 1,7 mmol/l (0,8-2.1), ALAT 118 U/l (10-70), ASAT 145 U/l (15-45), bilirubin 22 umol/l (<25 umol/l).

Du beregner hans kroppsmasseindeks til 35. På basis av laboratorieprøver, CT funn og klinisk undersøkelse finner du det mest sannsynlig at han har en non alkoholisk fettleversykdom. Du gir ham kostråd, starter behandling med et statin (simvastatin) og høydose omega 3. Ved kontroll 3 måneder senere har han greid å gå ned 10 kg i vekt, han føler seg i god form og trener, men klager over smerter i lårene de siste 2 ukene - som blir verre ved fysisk aktivitet.

**Nye blodprøver viser triglycider 1,8, totalkolesterol 4,4, LDL kolesterol 2,5, HDL kolesterol 1,6, ASAT 456, ALAT 720, CK 8350 U/l (50-400), kreatinin 196 umol/l (60-105). Han har registrert at urinen er rødbrunt misfarget.**

**Spørsmål 1:**

Hva skyldes misfargingen av urin? (1 linje)

**Svar:**

Rhabdomyolyse/myopati (4p) Rhabdomyolyse som bivirkning til statiner (6p)

**Spørsmål 2:**

Hvilke to behandlingsmessige tiltak er aktuelle?

Dialysebehandling [nedtrekkmeny]

Seponere statinbehandling [nedtrekkmeny]

Forsert alkalisert diurese [nedtrekkmeny]

Høydose diuretika [nedtrekkmeny]

**Svar:**

Dialysebehandling = **Nei**

Seponere statinbehandling = **Ja**

Forsert alkalisert diurese = **Ja**

Høydose diuretika = **Nei**



## Oppgave: MEDSEM11-12\_STASJON17\_H14\_ORD

### Del 1:

En 25 år gammel kvinne tar kontakt med deg (fastlegen) fordi hun føler seg trett og slapp. Hun har ingen andre symptomer, og klinisk undersøkelse er normal; høyde 175 cm og vekt 55 kg. Eneste medikasjon er p-piller (kombinasjonspille). Laboratoriefunn er som følger:

Hemoglobin 9,6 g/dL (13,4-17,0)

MCV 74 fL (82-98)

Leukocytter  $6,5 \times 10^9/L$  (3,6-9,3)

Trombocytter  $415 \times 10^9/L$  (145-368)

### Spørsmål 1:

Hva er den mest sannsynlige diagnosen?

- Hemolytisk anemi
- Thalassemi
- Anemi pga. folat-mangel
- Jernmangelanemi
- Aplastisk anemi

### Svar:

Jernmangelanemi

### Del 2:

En 25 år gammel kvinne tar kontakt med deg (fastlegen) fordi hun føler seg trett og slapp. Hun har ingen andre symptomer, og klinisk undersøkelse er normal; høyde 175 cm og vekt 55 kg. Eneste medikasjon er p-piller (kombinasjonspille). Laboratoriefunn er som følger:

Hemoglobin 9,6 g/dL (13,4-17,0)

MCV 74 fL (82-98)

Leukocytter  $6,5 \times 10^9/L$  (3,6-9,3)

Trombocytter  $415 \times 10^9/L$  (145-368)

**Ferritin var  $4 \mu g/L$  (10-167) og bekreftet at hun hadde jernmangel. Hun hadde ikke tegn til blod i avføringen.**

**Det ble startet peroral jernsubstitusjon og ved kontroll etter 4 uker var:**

**Hemoglobin 9,4 g/dL**

**MCV 71 fL**

**Ferritin  $3 \mu g/L$**

### Spørsmål 1:

Hvilke to mulige forklaringer er det til manglende effekt av jernsubstitusjonen? 2 linjer

### Svar:

Malabsorpsjon

Non-compliance (ikke tatt jerntabletter)

### Del 3:

En 25 år gammel kvinne tar kontakt med deg (fastlegen) fordi hun føler seg trett og slapp. Hun har ingen andre symptomer, og klinisk undersøkelse er normal; høyde 175 cm og vekt 55 kg. Eneste medikasjon er p-piller (kombinasjonspille). Laboratoriefunn er som følger:

Hemoglobin 9,6 g/dL (13,4-17,0)

MCV 74 fL (82-98)

Leukocytter  $6,5 \times 10^9/L$  (3,6-9,3)

Trombocytter  $415 \times 10^9/L$  (145-368)

**Ferritin var  $4 \mu g/L$  (10-167) og bekreftet at hun hadde jernmangel. Hun hadde ikke tegn til blod i avføringen. Det ble startet peroral jernsubstitusjon og ved kontroll etter 4 uker var:**

**Hemoglobin 9,4 g/dL**

**MCV 71 fL**

**Ferritin  $3 \mu g/L$**

**Non-compliance og malabsorpsjon er mulige forklaringer til manglende behandlingsrespons. Du gjorde en peroral jernbelastningstest. S-Jern ble målt før og to timer etter inntak av Fe<sup>2+</sup> (120 mg NeoFer):**  
**Førprøve: 2 µmol/L**  
**Etterprøve: 8 µmol/L**

Absorpsjon av jern er normalt negativt korrelert til størrelsen på jernlagrene. Derfor vil økning i S-Jern etter jernbelastning, være negativt korrelert til S-ferritin:

S-Ferritin	Økning av S-Jern i 2-timers-prøve
<20 µg/L	>18 µmol/L
20-60 µg/L	>10 µmol/L
>60 µg/L	> 3 µmol/L

### Spørsmål 1:

Hva mener du var den mest sannsynlige forklaringen på hennes jernmangelanemi? 1 linje

### Svar:

Malabsorpsjon

### Del 4:

En 25 år gammel kvinne tar kontakt med deg (fastlegen) fordi hun føler seg trett og slapp. Hun har ingen andre symptomer, og klinisk undersøkelse er normal; høyde 175 cm og vekt 55 kg. Eneste medikasjon er p-piller (kombinasjonspille). Laboratoriefunn er som følger:

Hemoglobin 9,6 g/dL (13,4-17,0)

MCV 74 fL (82-98)

Leukocytter 6,5 x 10<sup>9</sup>/L (3,6-9,3)

Trombocytter 415 x 10<sup>9</sup>/L (145-368)

Ferritin var 4 µg/L (10-167) og bekreftet at hun hadde jernmangel. Hun hadde ikke tegn til blod i avføringen. Det ble startet peroral jernsubstitusjon og ved kontroll etter 4 uker var:

Hemoglobin 9,4 g/dL

MCV 71 fL

Ferritin 3 µg/L

Non-compliance og malabsorpsjon er mulige forklaringer til manglende behandlingsrespons. Du gjorde en peroral jernbelastningstest. S-Jern ble målt før og to timer etter inntak av Fe<sup>2+</sup> (120 mg NeoFer):

Førprøve: 2 µmol/L

Etterprøve: 8 µmol/L

Absorpsjon av jern er normalt negativt korrelert til størrelsen på jernlagrene. Derfor vil økning i S-Jern etter jernbelastning, være negativt korrelert til S-ferritin:

S-Ferritin	Økning av S-Jern i 2-timers-prøve
<20 µg/L	>18 µmol/L
20-60 µg/L	>10 µmol/L
>60 µg/L	> 3 µmol/L

**Disse resultatene bekreftet nedsatt absorpsjon av jern og at hun mest sannsynlig hadde malabsorpsjon.**

### Spørsmål 1:

Hvilken av disse undersøkelsene vil du gjøre for å bekrefte mistanken om malabsorpsjon og stille diagnosen?

- Koloskopi
- CT-abdomen
- Bestemmelse av fettløslige vitaminer (vitamin A, D, E og K)
- Øvre endoskopi med tynntarmsbiopsier
- HLA-typing (påvisning av HLA-DQ2/DQ8)

### Svar:

Øvre endoskopi med tynntarmsbiopsier

**Del 5:**

En 25 år gammel kvinne tar kontakt med deg (fastlegen) fordi hun føler seg trett og slapp. Hun har ingen andre symptomer, og klinisk undersøkelse er normal; høyde 175 cm og vekt 55 kg. Eneste medikasjon er p-piller (kombinasjonspille). Laboratoriefunn er som følger:

Hemoglobin 9,6 g/dL (13,4-17,0)

MCV 74 fL (82-98)

Leukocytter  $6,5 \times 10^9/L$  (3,6-9,3)

Trombocytter  $415 \times 10^9/L$  (145-368)

Ferritin var  $4 \mu g/L$  (10-167) og bekreftet at hun hadde jernmangel. Hun hadde ikke tegn til blod i avføringen. Det ble startet peroral jernsubstitusjon og ved kontroll etter 4 uker var:

Hemoglobin 9,4 g/dL

MCV 71 fL

Ferritin  $3 \mu g/L$

Non-compliance og malabsorpsjon er mulige forklaringer til manglende behandlingsrespons. Du gjorde en peroral jernbelastningstest. S-Jern ble målt før og to timer etter inntak av  $Fe^{2+}$  (120 mg NeoFer):

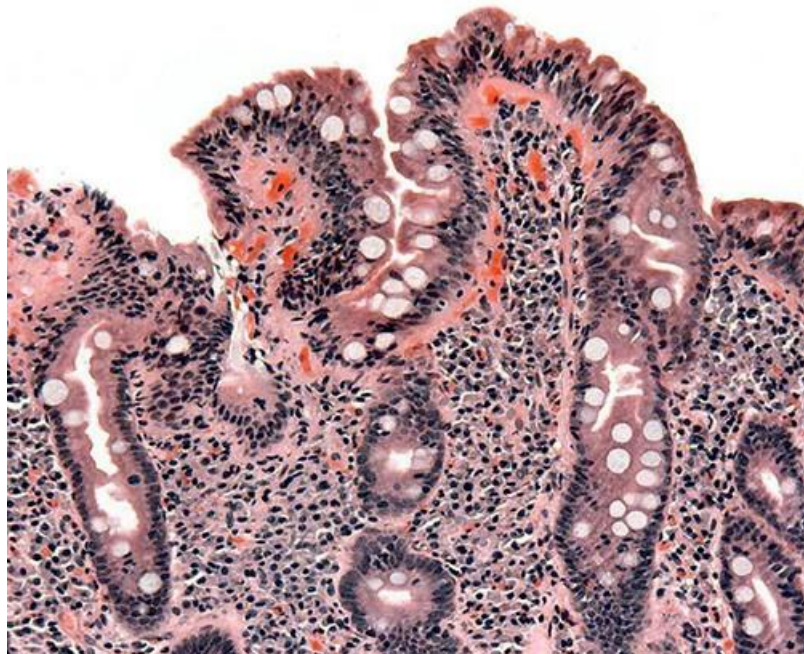
Førprøve:  $2 \mu mol/L$

Etterprøve:  $8 \mu mol/L$

Absorpsjon av jern er normalt negativt korrelert til størrelsen på jernlagrene. Derfor vil økning i S-Jern etter jernbelastning, være negativt korrelert til S-ferritin:

S-Ferritin	Økning av S-Jern i 2-timers-prøve
<20 $\mu g/L$	>18 $\mu mol/L$
20-60 $\mu g/L$	>10 $\mu mol/L$
>60 $\mu g/L$	> 3 $\mu mol/L$

Disse resultatene bekreftet nedsatt absorpsjon av jern og at hun mest sannsynlig hadde malabsorpsjon. **Det blir foretatt en øvre endoskopi og tynntarmen blir biopsert. Histologisk undersøkelse (H&E) viser:**

**Spørsmål 1:**

Hvilken diagnose er mest sannsynlig? 1 linje

**Svar:**

Cøliaki

## Oppgave: MEDSEM11-12\_STASJON18\_H14\_ORD

### Del 1:

En 60 år gammel kvinne kommer til fastlegen pga økende kortpustethet. Det siste året har hun blitt mer andpusten ved gange i motbakke. Noen dager er verre enn andre. Hennes bror hadde nylig hjerteinfarkt. Selv har hun røykt siden tenårene, opptil 20 sigaretter per dag, men har trappet ned de siste to årene. Hun bruker ingen medisiner og har alltid ansett seg selv som frisk. Som barn hadde hun høysnue i noen år og 14 år gammel var hun innlagt på sykehus med giktfeber.

#### Spørsmål 1:

Hvilke tre diagnoser anser du som mest aktuelle?

- Pneumothorax
- Aortastenose
- KOLS
- Lungekreft
- Astma bronkiale
- Bronkiektasier
- Pulmonal hypertensjon
- Lungefibrose

#### Svar:

Aortastenose  
KOLS  
Astma bronkiale

### Del 2:

En 60 år gammel kvinne kommer til fastlegen pga økende kortpustethet. Det siste året har hun blitt mer andpusten ved gange i motbakke. Noen dager er verre enn andre. Hennes bror hadde nylig hjerteinfarkt. Selv har hun røykt siden tenårene, opptil 20 sigaretter per dag, men har trappet ned de siste to årene. Hun bruker ingen medisiner og har alltid ansett seg selv som frisk. Som barn hadde hun høysnue i noen år og 14 år gammel var hun innlagt på sykehus med giktfeber.

**Hun merker hoste av og til, mindre etter at hun trappet ned på røyken. For et par måneder siden hadde hun en forkjølelse og da var pusten ekstra tung i noen dager. Ved auskultasjon finner du antydning knatring basalt på ene lungen, men denne forsvinner etter at du ber henne hoste. Ingen andre fremmedlyder eller bilyder over hjertet og EKG er normalt.**

#### Spørsmål 1:

Hvilken diagnose er nå mest aktuell?

- Pneumothorax
- Aortastenose
- KOLS
- Lungekreft
- Astma bronkiale

#### Svar:

KOLS

**Del 3:**

En 60 år gammel kvinne kommer til fastlegen pga økende kortpustethet. Det siste året har hun blitt mer andpusten ved gange i motbakke. Noen dager er verre enn andre. Hennes bror hadde nylig hjerteinfarkt. Selv har hun røykt siden tenårene, opptil 20 sigaretter per dag, men har trappet ned de siste to årene. Hun bruker ingen medisiner og har alltid ansett seg selv som frisk. Som barn hadde hun høysnue i noen år og 14 år gammel var hun innlagt på sykehus med giktfeber. Hun merker hoste av og til, mindre etter at hun trappet ned på røyken. For et par måneder siden hadde hun en forkjølelse og da var pusten ekstra tung i noen dager. Ved auskultasjon finner du antydning knattring basalt på ene lungene, men denne forsvinner etter at du ber henne hoste. Ingen andre fremmedlyder eller bilyder over hjertet og EKG er normalt.

**Du mistenker at pasienten kan ha en obstruktiv lungesykdom, primært KOLS eventuelt astma.**

**Spørsmål 1:**

Hvilken undersøkelse kan du gjøre der og da på kontoret for bedre å kunne skille KOLS fra astma?

**Svar:**

Spirometri (=3 poeng). Spirometri med reversibilitetstest (=6 poeng)

**Del 4:**

En 60 år gammel kvinne kommer til fastlegen pga økende kortpustethet. Det siste året har hun blitt mer andpusten ved gange i motbakke. Noen dager er verre enn andre. Hennes bror hadde nylig hjerteinfarkt. Selv har hun røykt siden tenårene, opptil 20 sigaretter per dag, men har trappet ned de siste to årene. Hun bruker ingen medisiner og har alltid ansett seg selv som frisk. Som barn hadde hun høysnue i noen år og 14 år gammel var hun innlagt på sykehus med giktfeber. Hun merker hoste av og til, mindre etter at hun trappet ned på røyken. For et par måneder siden hadde hun en forkjølelse og da var pusten ekstra tung i noen dager. Ved auskultasjon finner du antydning knattring basalt på ene lungene, men denne forsvinner etter at du ber henne hoste. Ingen andre fremmedlyder eller bilyder over hjertet og EKG er normalt. Du mistenker at pasienten kan ha en obstruktiv lungesykdom, primært KOLS eventuelt astma.

**Du gjør spirometri og finner følgende verdier for FEV1, FVC og FEV1/FVC (FEV1 og FVC oppgitt i liter).**

	Forventet	Målt	% av forventet
FVC	4,0	3,5	88
FEV1	3,0	1,9	63
FEV1/FVC	0,75	0,54	

**Spørsmål 1:**

Spm: Har du nok opplysninger nå til å kunne avgjøre om det er astma eller KOLS pasienten har? Begrunn svaret.

**Svar:**

Nei (=2 poeng). Begrunnelse: Både astma og KOLS kan ha slike spirometriverdier ved en tilfeldig test. En reversibilitetstest vil kunne skille dem bedre (= 4 poeng). (Max poeng: 2+4 = 6 poeng)

**Del 5:**

En 60 år gammel kvinne kommer til fastlegen pga økende kortpustethet. Det siste året har hun blitt mer andpusten ved gange i motbakke. Noen dager er verre enn andre. Hennes bror hadde nylig hjerteinfarkt. Selv har hun røykt siden tenårene, opptil 20 sigaretter per dag, men har trappet ned de siste to årene. Hun bruker ingen medisiner og har alltid ansett seg selv som frisk. Som barn hadde hun høysnue i noen år og 14 år gammel var hun innlagt på sykehus med giktfeber. Hun merker hoste av og til, mindre etter at hun trappet ned på røyken. For et par måneder siden hadde hun en forkjølelse og da var pusten ekstra tung i noen dager. Ved auskultasjon finner du antydning knattring basalt på ene lungene, men denne forsvinner etter at du ber henne hoste. Ingen andre fremmedlyder eller bilyder over hjertet og EKG er normalt. Du mistenker at pasienten kan ha en obstruktiv lungesykdom, primært KOLS eventuelt astma.

**Du gjør spirometri og finner følgende verdier for FEV1, FVC og FEV1/FVC (FEV1 og FVC oppgitt i liter).**

	Forventet	Målt	% av forventet
FVC	4,0	3,5	88
FEV1	3,0	1,9	63
FEV1/FVC	0,75	0,54	

**Du gjør spirometri med reversibilitetstest og finner følgende verdier for FEV1, FVC og FEV1/FVC henholdsvis**

**før og etter inhalasjon av bronkodilatator (FEV1 og FVC oppgitt i liter)**

	Forventet	Før	Etter	Endring	%Endring
FVC	4,0	3,5	3,7	0,2	6
FEV1	3,0	1,9	2,1	0,25	11
FEV1/FVC	0,75	0,54	0,62		

**Spørsmål 1:**

Hva er riktig tolkning?

- Pasienten har astma pga reversibiliteten
- Pasienten er mangeårig røyker og må derfor ha KOLS uansett
- Pasienten har KOLS fordi FEV1/FVC <0,70 før reversibilitetstest
- Pasienten har KOLS fordi FEV1/FVC <0,70 etter reversibilitetstest

**Svar:**

Pasienten har KOLS fordi FEV1/FVC <0,70 etter reversibilitetstest

**Del 6:**

En 60 år gammel kvinne kommer til fastlegen pga økende kortpustethet. Det siste året har hun blitt mer andpusten ved gange i motbakke. Noen dager er verre enn andre. Hennes bror hadde nylig hjerteinfarkt. Selv har hun røykt siden tenårene, opptil 20 sigaretter per dag, men har trappet ned de siste to årene. Hun bruker ingen medisiner og har alltid ansett seg selv som frisk. Som barn hadde hun høysnue i noen år og 14 år gammel var hun innlagt på sykehus med giktfeber. Hun merker hoste av og til, mindre etter at hun trappet ned på røyken. For et par måneder siden hadde hun en forkjølelse og da var pusten ekstra tung i noen dager. Ved auskultasjon finner du antydning knatring basalt på ene lungene, men denne forsvinner etter at du ber henne hoste. Ingen andre fremmedlyder eller bilyder over hjertet og EKG er normalt.

**Pasienten har KOLS siden hun har FEV1/FVC <0,70 selv etter reversibilitetstesten.**

**Spørsmål 1:**

Ut i fra sykehistorien over og følgende spirometriverdier: FEV1= 1,9 liter (63% av forventet), FVC= 3,5 liter (88% av forventet) og (FEV1/FVC= 0,54) tilsvarende GOLD stadium 2, moderat KOLS. Hvilken behandling vil du starte? Her er det flere muligheter. Nedenfor er det listet tre riktige alternativer og tre gale. Sett tre kryss for det du mener er de **riktige** svarene.

- Ingen behandling
- Saltvannsinhalasjoner
- Be henne slutte å røyke
- Korttidsvirkende  $\beta$ 2-agonist til inhalasjon ved behov
- Langtidsvirkende anticholinergikum til inhalasjon en gang daglig
- Prednisolon tablett

**Svar:**

Be henne slutte å røyke

Korttidsvirkende  $\beta$ 2-agonist til inhalasjon ved behov

Langtidsvirkende anticholinergikum til inhalasjon en gang daglig

## Oppgave: MEDSEM11-12\_STASJON19\_H14\_ORD

Adjuvant behandling ved mammacancer kan bestå av antiøstrogen terapi (som tamoksifen), cytostatika (som syklofosamid) og behandling rettet mot HER2.

### Spørsmål 1:

Hva er virkningsmekanismen til tamoksifen?

- Hemmer omdannelsen av androgener til østrogener
- Bindes til østrogenreseptor, virker som en østrogenreseptorantagonist i tumor
- Hemmer sekresjonen av FSH og LH

### Svar:

Bindes til østrogenreseptor, virker som en østrogenreseptorantagonist i tumor

---

### Spørsmål 2:

Tamoksifen metaboliseres via enzymet CYP2D6 til en aktiv metabolitt. Kliniske studier har vist at kvinner med mammacancer som behandles med tamoksifen og som har naturlig lav aktivitet av CYP2D6 (langsomme omsettere eller «poor metabolizers») har redusert overlevelse. Hva kan være forklaringen på dette?

- Effekten av tamoksifen er høyere enn effekten av metabolitten
- Effekten av tamoksifen er lavere enn effekten av metabolitten
- Effekten av tamoksifen og effekten av metabolitten er like store

### Svar:

Effekten av tamoksifen er lavere enn effekten av metabolitten

---

### Spørsmål 3:

Syklofosamid er et klassisk cytostatikum med alkylerende effekt. Angi tre organsystemer som typisk rammes av bivirkninger ved klassiske cytostatika.

### Svar:

Benmarg (benmargsdepresjon), gastrointestinaltractus (kvalme, diaré, ulcerasjon), gonader (infertilitet, teratogenese) (6 poeng, 2 poeng pr riktig organsystem)

---

### Spørsmål 4:

Hva er den viktigste virkningsmekanismen for alkylerende cytostatika som syklofosamid?

- Bindes kovalent til DNA, skader DNA
- Hemmer topoisomerase II
- Bindes til tubulin og hemmer dannelsen av mikrotubuli

### Svar:

Bindes kovalent til DNA, skader DNA

---

### Spørsmål 5:

Syklofosamid er et prodrug, og omdannes til aktive metabolitter ved CYP450-enzymene i lever. Johannesurt (prikkerikum) er et naturlegemiddel som er en kraftig induktor av flere CYP450-enzymene. Hva skjer med konsentrasjonen av de aktive metabolittene til syklofosamid ved samtidig bruk av Johannesurt?

- Konsentrasjonen reduseres
- Konsentrasjonen øker
- Det betyr ingenting for konsentrasjonen

### Svar:

Konsentrasjonen øker

---

**Spørsmål 6:**

HER2 er en reseptor i epidermal vekstfaktor (EGF)-familien og har tyrosinkinaseaktivitet. Hvilke virkningsmekanismer har legemidler som påvirker HER2? (2 linjer)

**Svar:**

Binder HER2-reseptorene (monoklonale antistoffer) (3 poeng) eller hemmer tyrosinkinaseaktiviteten (3 poeng)



## Oppgave: MEDSEM11-12\_STASJON20\_H14\_ORD

### Del 1:

Du har behandlet en pasient med felodipin (kalsiumkanalblokker) og enalapril («angiotensin converting enzyme»-(ACE-)hemmer) mot hypertensjon i ett år.

#### Spørsmål 1:

Hvorfor reduserer felodipin blodtrykket?

- Felodipin reduserer perifer karmotstand
- Felodipin reduserer minuttvolumet
- Felodipin reduserer blodvolumet

#### Svar:

Felodipin reduserer perifer karmotstand

#### Spørsmål 2:

Felodipin metaboliseres via CYP3A4. Erytromycin hemmer CYP3A4. Pasienten får en luftveisinfeksjon som du ønsker å behandle med erytromycin i 7 dager. Hva skjer med serumkonsentrasjonen av felodipin hvis du gir erytromycin samtidig?

- Serumkonsentrasjonen av felodipin reduseres
- Serumkonsentrasjonen av felodipin øker
- Ingenting skjer

#### Svar:

Serumkonsentrasjonen av felodipin øker

### Del 2:

Du har behandlet en pasient med felodipin (kalsiumkanalblokker) og enalapril («angiotensin converting enzyme»-(ACE-)hemmer) mot hypertensjon i ett år.

#### Spørsmål 1:

Samtidig bruk av erytromycin og felodipin vil gi økt konsentrasjon av felodipin (gjennomsnittlig 2-3 ganger) sammenlignet med felodipin alene. Hva er best å gjøre i denne situasjonen?

- Redusere dosen av felodipin
- Øke dosen av felodipin
- Benytte et annet antibakterielt middel som ikke hemmer CYP3A4
- Ingenting
- Bytte til et annet legemiddel mot hypertensjon

#### Svar:

Benytte et annet antibakterielt middel som ikke hemmer CYP3A4

#### Spørsmål 2:

Hvorfor reduserer enalapril blodtrykket?

- Enalapril reduserer blodvolumet
- Enalapril reduserer minuttvolumet
- Enalapril reduserer perifer karmotstand

#### Svar:

Enalapril reduserer perifer karmotstand

**Spørsmål 3:**

Forklar hvorfor en av bivirkningene ved enalapril er hoste. (2-3 linjer)

**Svar:**

Enalapril (ACE-hemmere) hemmer ikke bare omdannelsen av angiotensin I til angiotensin II, men hindrer også nedbrytningen av andre aktive peptider som bradykinin. Økning av bradykinin og andre inflammasjonsmediatorer kan gi hoste.

---

**Spørsmål 4:**

Pasienten har forstuet foten og kommer til deg for å få resept på smertestillende. Du leser i Felleskatalogen om enalapril. I interaksjonsavsnittet står det: «Ikke-steroide antiinflammatoriske legemidler (NSAIDs), inkl. selektive cyklooksygenase-2 (COX-2)-hemmere: [...] Akutt nyresvikt kan forekomme i tilfeller med nedsatt nyrefunksjon (f.eks. eldre, væskemangel, diuretikabehandling).»

Forklar hvorfor akutt nyresvikt kan utløses ved samtidig bruk av enalapril og NSAIDs (4-5 linjer).

**Svar:**

ACE-hemmere gir vasodilatasjon av efferente arteriole i nyrene (fordi angiotensin II virker vasokonstringerende der). NSAIDs vil motvirke prostaglandin-indusert vasodilatasjon i afferente arteriole og gi redusert perfusjonstrykk. Totalt kan dette gi redusert glomerulær filtrasjonsrate (GFR).

## Oppgave: MEDSEM11-12\_STASJON21\_H14\_ORD

### Del 1:

En 62 år gammel kvinne som oppsøker fastlegen har de siste 4-6 uker hatt smerter i magen etter inntak av mat. Smertene sitter i epigastriet. Hun har registrert et ufrivillig vekttap på 6-7 kg. Hun er 165cm høy og veier 52 kg. Hun har KOLS, har røykt i 40 år og røyker fremdeles. Hun behandles for hypertensjon, men har ellers tidligere vært frisk.

#### Spørsmål 1:

Hvilke 6 tilstander mener du mest sannsynlige kan være årsak til hennes symptomer?

Cancer coli [nedtrekkmeny]

Cancer ventriculi [nedtrekkmeny]

Angina pectoris [nedtrekkmeny]

Cholecystolithiasis [nedtrekkmeny]

Oesophagusvaricer [nedtrekkmeny]

Cøliaki [nedtrekkmeny]

Ulcus ventriculi/duodeni [nedtrekkmeny]

Mesenteriell ischæmi [nedtrekkmeny]

Hepatitt [nedtrekkmeny]

Pancreatitt [nedtrekkmeny]

Cancer Ovarii [nedtrekkmeny]

Urolithiasis [nedtrekkmeny]

#### Svar:

Cancer coli = **Nei**

Cancer ventriculi = **Ja**

Angina pectoris = **Ja**

Cholecystolithiasis = **Ja**

Oesophagusvaricer = **Nei**

Cøliaki = **Nei**

Ulcus ventriculi/duodeni = **Ja**

Mesenteriell ischæmi = **Ja**

Hepatitt = **Nei**

Pancreatitt = **Ja**

Cancer Ovarii = **Nei**

Urolithiasis = **Nei**

### Del 2:

En 62 år gammel kvinne som oppsøker fastlegen har de siste 4-6 uker hatt smerter i magen etter inntak av mat. Smertene sitter i epigastriet. Hun har registrert et ufrivillig vekttap på 6-7 kg. Hun er 165cm høy og veier 52 kg. Hun har KOLS, har røykt i 40 år og røyker fremdeles. Hun behandles for hypertensjon, men har ellers tidligere vært frisk. **Bloodprøver er normale bortsett fra lett anæmi, Hb 11,5 g/dL (ref kvinner: 11.7 – 15.3 g/dL). Test for blod i avføring er negativ. Hun undersøkes med gastrokopi som viser overfladiske erosjoner i ventrikkelslimhinne, og coloskopi som er uten patologiske funn. CT abdomen gir ingen mistanke om malignitet, men viser betydelig kalk i karvegg i aorta og aortas greiner.**

#### Spørsmål 1:

Hva er den mest sannsynlige diagnose?

#### Svar:

Mesenteriell ischæmi

**Del 3:**

En 62 år gammel kvinne som oppsøker fastlegen har de siste 4-6 uker hatt smerter i magen etter inntak av mat. Smertene sitter i epigastriet. Hun har registrert et ufrivillig vekttap på 6-7 kg. Hun er 165cm høy og veier 52 kg. Hun har KOLS, har røykt i 40 år og røyker fremdeles. Hun behandles for hypertensjon, men har ellers tidligere vært frisk. Blodprøver er normale bortsett fra lett anemi, Hb 11,5 (ref kvinner: 11.7 – 15.3 g/dL). Test for blod i avføring er negativ. Hun undersøkes med gastroskopi som viser overfladiske erosjoner i ventrikkelslimhinne, og coloskopi som er uten patologiske funn. CT abdomen gir ingen mistanke om malignitet, men viser betydelig kalk i karvegg i aorta og aortas greiner.

**Siden CT abdomen ikke viser cancer, antar fastlegen at pasienten har gastritt. Hun beroliges med at dette er en ufarlig tilstand, og hun får resept på protonpumpehemmer og smertestillende tabletter. [p1]**

**Tre uker senere innlegges hun i kirurgisk avdeling med akutt abdomen. Abdomen er myk, men trykk- og slippømt. Hun veier nå 48 kg.**

**Hb 11.3 g/dL (11.7-15.3 g/dL)**

**Leukocytter  $12.5 \cdot 10^9/L$  ( $3.5 - 10.0 \cdot 10^9/L$ )**

**CRP 50 mg/L (<4 mg/L)**

**Lactat 2.1 mmol/L (over referansegrense)**

**Kreatinin 72  $\mu\text{mol/L}$  (60-105  $\mu\text{mol/L}$ )**

**GFR >60 ml/min/1.73m<sup>2</sup> (>60 ml/min/1.73m<sup>2</sup>)**

**Spørsmål 1:**

Hvilke tre av disse undersøkelsene kan være relevante å bestille som øyeblikkelig hjelp?

CT-angiografi av abdomen [nedtrekkmeny]

ERCP [nedtrekkmeny]

Gastroskopi [nedtrekkmeny]

Coloskopi [nedtrekkmeny]

Rtg oversikt abdomen [nedtrekkmeny]

Ultralyd Doppler intestinalarterier [nedtrekkmeny]

MR abdomen [nedtrekkmeny]

**Svar:**

CT-angiografi av abdomen = **Ja**

ERCP = **Nei**

Gastroskopi = **Nei**

Coloskopi = **Nei**

Rtg oversikt abdomen = **Ja**

Ultralyd Doppler intestinalarterier = **Ja**

MR abdomen = **Nei**

**Del 4:**

En 62 år gammel kvinne som oppsøker fastlegen har de siste 4-6 uker hatt smerter i magen etter inntak av mat. Smertene sitter i epigastriet. Hun har registrert et ufrivillig vekttap på 6-7 kg. Hun er 165cm høy og veier 52 kg. Hun har KOLS, har røykt i 40 år og røyker fremdeles. Hun behandles for hypertensjon, men har ellers tidligere vært frisk. Blodprøver er normale bortsett fra lett anemi, Hb 11,5. Hemofec er negativ. Hun undersøkes med gastroskopi som viser overfladiske erosjoner i ventrikkelslimhinne, og coloskopi som er uten patologiske funn. CT abdomen gir ingen mistanke om malignitet, men viser betydelig kalk i karvegg i aorta og aortas greiner. Siden CT abdomen ikke viser cancer, antar fastlegen at pasienten har gastritt. Hun beroliges med at dette er en ufarlig tilstand, og hun får resept på protonpumpehemmer og smertestillende tabletter. [p1]

**Tre uker senere innlegges hun i kirurgisk avdeling med akutt abdomen. Abdomen er myk, men trykk- og slippømt. Hun veier nå 48 kg.**

**Hb 11.3 g/dL (11.7-15.3 g/dL)**

**Leukocytter  $12.5 \cdot 10^9/L$  ( $3.5 - 10.0 \cdot 10^9/L$ )**

**CRP 50 mg/L (<4 mg/L)**

**Lactat 2.1 mmol/L (over referansegrense)**

**Kreatinin 72  $\mu\text{mol/L}$  (60-105  $\mu\text{mol/L}$ )**

**GFR >60 ml/min/1.73m<sup>2</sup> (>60 ml/min/1.73m<sup>2</sup>)**

**Det gjøres CT angiografi som viser okklusjon av truncus coeliacus og trang stenose på a mesenterica superior. Det er ikke fri luft i abdomen.**

**Spørsmål 1:**

Hvilket av disse ø.hjelp tiltak ville du foretrekke?

- Eksplorativ laparotomi
- Diagnostisk laparoskopi
- Angiografi og stentbehandling av a mesenterica superior
- Laparotomi og bypass til intestinalarterier

**Svar:**

Angiografi og stentbehandling av a mesenterica superior

**Del 5:**

En 62 år gammel kvinne som oppsøker fastlegen har de siste 4-6 uker hatt smerter i magen etter inntak av mat. Smertene sitter i epigastriet. Hun har registrert et ufrivillig vekttap på 6-7 kg. Hun er 165cm høy og veier 52 kg. Hun har KOLS, har røykt i 40 år og røyker fremdeles. Hun behandles for hypertensjon, men har ellers tidligere vært frisk. Blodprøver er normale bortsett fra lett anemi, Hb 11,5. Hemofec er negativ. Hun undersøkes med gastroskopi som viser overfladiske erosjoner i ventrikkelslimhinne, og coloskopi som er uten patologiske funn. CT abdomen gir ingen mistanke om malignitet, men viser betydelig kalk i karvegg i aorta og aortas greiner. Siden CT abdomen ikke viser cancer, antar fastlegen at pasienten har gastritt. Hun beroliges med at dette er en ufarlig tilstand, og hun får resept på protonpumpehemmer og smertestillende tabletter. [p1]

Tre uker senere innlegges hun i kirurgisk avdeling med akutt abdomen. Abdomen er myk, men trykk- og slippømt. Hun veier nå 48 kg.

Hb 11.3 g/dL (11.7-15.3 g/dL)

Leukocytter  $12.5 \cdot 10^9/L$  ( $3.5 - 10.0 \cdot 10^9/L$ )

CRP 50 mg/L (<4 mg/L)

Lactat 2.1 mmol/L (over referansegrense)

Kreatinin 72  $\mu\text{mol/L}$  (60-105  $\mu\text{mol/L}$ )

GFR >60 ml/min/1.73m<sup>2</sup> (>60 ml/min/1.73m<sup>2</sup>)

Det gjøres CT angiografi som viser okklusjon av truncus coeliacus og trang stenose på a mesenterica superior. Det er ikke fri luft i abdomen.

**Pasienten tas til angiografi hvor funnet bekreftes og det gjennomføres stentbehandling av a mesenterica superior med godt resultat.**

**Spørsmål 1:**

Hvilke 3 medikamenter bør pasienten ha?

Acetylsalicylsyre [nedtrekkmeny]

NOAK (nye orale antikoagulantia) [nedtrekkmeny]

Clopidogrel [nedtrekkmeny]

Statinbehandling [nedtrekkmeny]

Wafarin [nedtrekkmeny]

**Svar:**

Acetylsalicylsyre = **Ja**

NOAK (nye orale antikoagulantia) = **Nei**

Clopidogrel = **Ja**

Statinbehandling = **Ja**

Wafarin = **Nei**

## Oppgave: MEDSEM11-12\_STASJON22\_H14\_ORD

### Del 1:

Du er lege for en familie av asylsøkere fra Somalia, enslig mor med sønn på 11 år, og datter på 14 år. Sønn går på skolen, men datter har ikke møtt på skolen på mange uker. Helsesøster forteller at jenta ikke orker å gå på skolen, og har tatt initiativ til legekonsultasjon. Mor og datter møter til konsultasjon. Begge snakker dårlig norsk, konsultasjon gjennomføres med tolk. Jenta vegrer seg mot klinisk undersøkelse, og det er vanskelig å få god beskrivelse av symptomer via tolken. Du får fram at hun mener det er langt å gå til skolen (1,5km). Hun blir sliten i beina og bruker veldig lang tid, men blir ikke særlig tungpusten. Hun plages også en del av hodepine og trøtthet, og bruker paracetamol flere dager i uka. Hun har normal symmetrisk gange, ikke ødemer i underekstremiteter, nevrologisk undersøkelse er vanskelig å gjennomføre, men det er ingen sikre patologiske funn. BT er 160/95 mmHg på høyre arm, og du hører en systolisk bilyd som er hørbar langs venstre sternalrand men også på ryggen.

### Spørsmål 1:

Hvilke 2 diagnoser/problemstillinger er mest sannsynlig?

- Skolevegring pga kulturelle/religiøse konflikter
- Medfødt hjertefeil
- Sekvele av poliomyelitt
- Mangel på trening
- Coarctatio aortae

### Svar:

Medfødt hjertefeil  
Coarctatio aortae

### Del 2:

Du er lege for en familie av asylsøkere fra Somalia, enslig mor med sønn på 11 år, og datter på 14 år. Sønn går på skolen, men datter har ikke møtt på skolen på mange uker. Helsesøster forteller at jenta ikke orker å gå på skolen, og har tatt initiativ til legekonsultasjon. Mor og datter møter til konsultasjon. Begge snakker dårlig norsk, konsultasjon gjennomføres med tolk. Jenta vegrer seg mot klinisk undersøkelse, og det er vanskelig å få god beskrivelse av symptomer via tolken. Du får fram at hun mener det er langt å gå til skolen (1,5km). Hun blir sliten i beina og bruker veldig lang tid, men blir ikke særlig tungpusten. Hun plages også en del av hodepine og trøtthet, og bruker paracetamol flere dager i uka. Hun har normal symmetrisk gange, ikke ødemer i underekstremiteter, nevrologisk undersøkelse er vanskelig å gjennomføre, men det er ingen sikre patologiske funn. BT er 160/95 mmHg på høyre arm, og du hører en systolisk bilyd som er hørbar langs venstre sternalrand men også på ryggen.

### Spørsmål 1:

Du får mistanke om at pasienten kan ha coarctatio aortae. Hvilke relevante undersøkelser kan du gjøre på legekantoret? (3 linjer)

### Svar:

palpære lyskepulser  
måle ankel/arm index  
ta EKG  
2 poeng for hvert svar

**Del 3:**

Du er lege for en familie av asylsøkere fra Somalia, enslig mor med sønn på 11 år, og datter på 14 år. Sønn går på skolen, men datter har ikke møtt på skolen på mange uker. Helsesøster forteller at jenta ikke orker å gå på skolen, og har tatt initiativ til legekonsultasjon. Mor og datter møter til konsultasjon. Begge snakker dårlig norsk, konsultasjon gjennomføres med tolk. Jenta vegrer seg mot klinisk undersøkelse, og det er vanskelig å få god beskrivelse av symptomer via tolken. Du får fram at hun mener det er langt å gå til skolen (1,5km). Hun blir sliten i beina og bruker veldig lang tid, men blir ikke særlig tungpusten. Hun plages også en del av hodepine og trøtthet, og bruker paracetamol flere dager i uka.

Hun har normal symmetrisk gange, ikke ødemer i underekstremiteter, nevrologisk undersøkelse er vanskelig å gjennomføre, men det er ingen sikre patologiske funn. BT er 160/95 mmHg på høyre arm, og du hører en systolisk bilyd som er hørbar langs venstre sternalrand men også på ryggen.

**Du får mistanke om at pasienten kan ha coarctatio aortae. Mistanken styrkes ved at du finner at pulsen i begge lysker er svært svak. BT på begge armer er 160/95 mmHg, og på begge ankler 90/60 mmHg.**

**Spørsmål 1:**

Hva blir ankel/arm-index? (1 linje)

**Svar:**

0,56 (56%) 6 poeng

**Spørsmål 2:**

Du tar EKG. Hva tror du EKG viser?

- Ventrikulære ekstrasystoler
- Normalt
- Supraventrikulær tachycardi
- Venstre ventrikkel hypertrofi
- Venstre grenblokk

**Svar:**

Venstre ventrikkel hypertrofi

**Del 4:**

Du er lege for en familie av asylsøkere fra Somalia, enslig mor med sønn på 11 år, og datter på 14 år. Sønn går på skolen, men datter har ikke møtt på skolen på mange uker. Helsesøster forteller at jenta ikke orker å gå på skolen, og har tatt initiativ til legekonsultasjon. Mor og datter møter til konsultasjon. Begge snakker dårlig norsk, konsultasjon gjennomføres med tolk. Jenta vegrer seg mot klinisk undersøkelse, og det er vanskelig å få god beskrivelse av symptomer via tolken. Du får fram at hun mener det er langt å gå til skolen (1,5km). Hun blir sliten i beina og bruker veldig lang tid, men blir ikke særlig tungpusten. Hun plages også en del av hodepine og trøtthet, og bruker paracetamol flere dager i uka.

Hun har normal symmetrisk gange, ikke ødemer i underekstremiteter, nevrologisk undersøkelse er vanskelig å gjennomføre, men det er ingen sikre patologiske funn. BT er 160/95 mmHg på høyre arm, og du hører en systolisk bilyd som er hørbar langs venstre sternalrand men også på ryggen. Du får mistanke om at pasienten kan ha coarctatio aortae. Mistanken styrkes ved at du finner at pulsen i begge lysker er svært svak. BT på begge armer er 160/95 mmHg, og på begge ankler 90/60 mmHg.

**Ankel/arm-index blir 0.56. EKG viser venstre ventrikkel hypertrofi.**

**Spørsmål 1:**

Hvilken av disse undersøkelsene ville du foretrekke hos denne pasienten for å bekrefte diagnosen?

- Ekkocardiografi
- CT aorta
- MR aorta

**Svar:**

MR aorta

**Spørsmål 2:**

Hvor stor andel av levendefødte barn i Norge har medfødt feil på hjertet og/eller store blodkar?

- < 1 %
- 5 %
- 10 %

**Svar:**

< 1 %



## Oppgave: MEDSEM11-12\_STASJON23\_H14\_ORD

## Del 1:

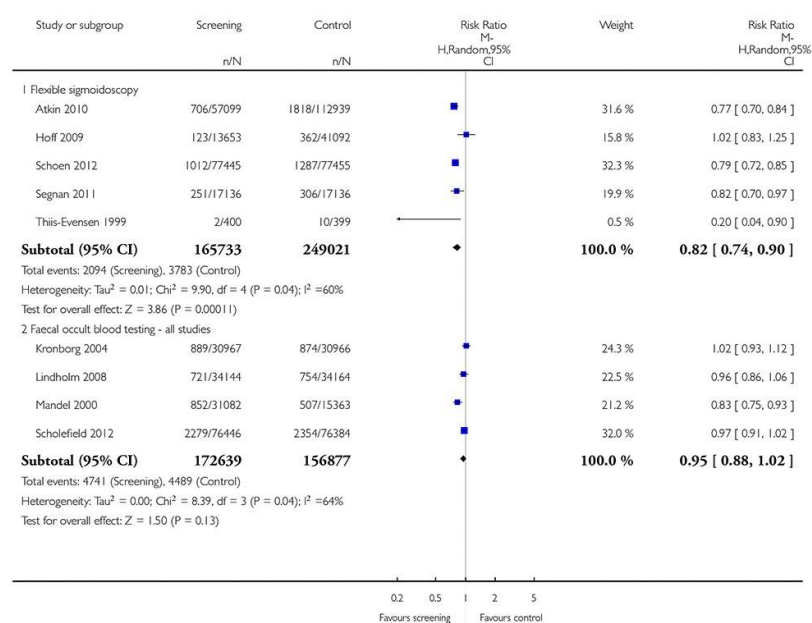
Fru Olsen har booket time hos deg som fastlege for å diskutere kreftscreening. Hun er 58 år. Det er ingen opphopning av krefttilfeller i hennes familie, hun føler seg frisk. Ingen faste legemidler. Du begynner å informere om screening for tarmkreft. Du forklarer at det i Norge i dag mest brukes testing av okkult blod i avføring (såkalt FOBT; fekal okkult blod testing) og kikkertundersøkelse med sigmoidoskopi og at hun bør velge hva hun foretrekker. Fru Olsen vil vite effekten på død og forekomst av tarmkreft av screening med hhv. FOBT og sigmoidoskopi for å kunne bestemme seg. Nedenfor ser du en figur fra en nylig meta-analyse (Holme et al, Cochrane 2013) som viser effekter av screening med FOBT og sigmoidoskopi på insidens av kolorektal kreft.

**Analysis 1.2. Comparison 1 Screening procedures versus control - all studies, Outcome 2 Colorectal cancer incidence.**

Review: Flexible sigmoidoscopy versus faecal occult blood testing for colorectal cancer screening in asymptomatic individuals

Comparison: 1 Screening procedures versus control - all studies

Outcome: 2 Colorectal cancer incidence



## Spørsmål 1:

Hva er effekten av sigmoidoskopi screening på insidens av kolorektal kreft? Vennligst angi den relative reduksjonen i prosent.

## Svar:

18 %

## Spørsmål 2:

Ut ifra tallene i figuren; har FOBT screening en statistisk signifikant effekt på insidens av kolorektal kreft? Kryss av:

- Ja  
 Nei

## Svar:

Nei

## Del 2:

Fru Olsen har booket time hos deg som fastlege for å diskutere kreftscreening. Hun er 58 år. Det er ingen opphopning av krefttilfeller i hennes familie, hun føler seg frisk. Ingen faste legemidler.

Du begynner å informere om screening for tarmkreft. Du forklarer at det i Norge i dag mest brukes testing av okkult blod i avføring (såkalt FOBT; fekal okkult blod testing) og kikkertundersøkelse med sigmoidoskopi og at hun bør velge hva hun foretrekker. Fru Olsen vil vite effekten på død og forekomst av tarmkreft av screening med hhv. FOBT og sigmoidoskopi for å kunne bestemme seg.

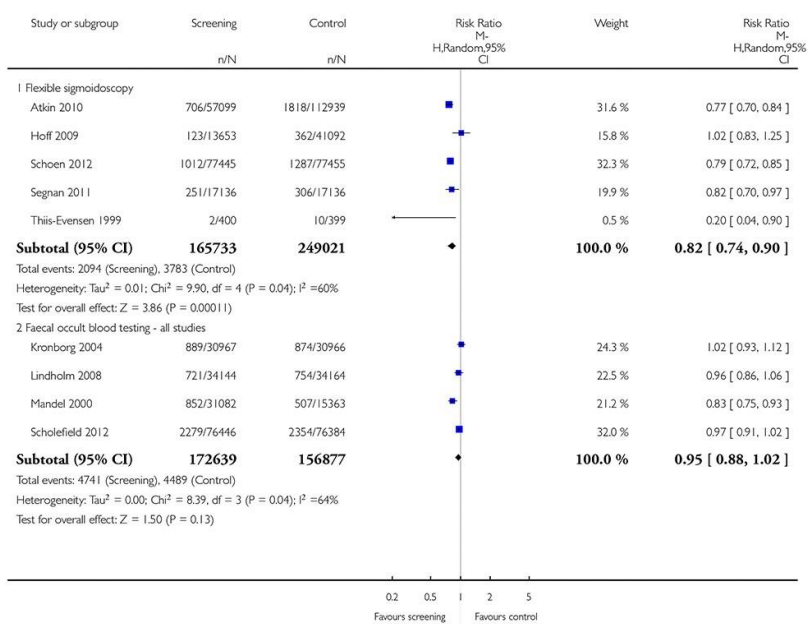
Nedenfor ser du en figur fra en nylig meta-analyse (Holme et al, Cochrane 2013) som viser effekter av screening med FOBT og sigmoidoskopi på insidens av kolorektal kreft.

### Analysis 1.2. Comparison 1 Screening procedures versus control - all studies, Outcome 2 Colorectal cancer incidence.

Review: Flexible sigmoidoscopy versus faecal occult blood testing for colorectal cancer screening in asymptomatic individuals

Comparison: 1 Screening procedures versus control - all studies

Outcome: 2 Colorectal cancer incidence



Du vil nå informere fru Olsen om mammografi screening. Hun har hørt at det er diskusjoner om effektene og bivirkningene av slik screening. Du starter derfor med å forklare henne noen begrep som er viktige å forstå for å kunne treffe en avgjørelse om deltagelse i screening.

### Spørsmål 1:

Hvilke 3 utsagn er riktige?

Mammografi screening reduserer insidens av brystkreft [nedtrekkmeny]

Overdiagnostisering ved kreftscreening defineres som påvisning av svulster som uten screening ikke ville ha blitt oppdaget i personens levetid [nedtrekkmeny]

I Norge er mammografi screening anbefalt hvert annet år for kvinner i alderen 50 til 69 år [nedtrekkmeny]

I Norge er mammografi screening anbefalt hvert år for kvinner i alderen 40 til 69 år [nedtrekkmeny]

Målet med mammografi screening er å oppdage små svulster og derved redusere dødelighet av sykdommen [nedtrekkmeny]

### Svar:

Mammografi screening reduserer insidens av brystkreft = **Galt**

Overdiagnostisering ved kreftscreening defineres som påvisning av svulster som uten screening ikke ville ha blitt oppdaget i personens levetid = **Riktig**

I Norge er mammografi screening anbefalt hvert annet år for kvinner i alderen 50 til 69 år = **Riktig**

I Norge er mammografi screening anbefalt hvert år for kvinner i alderen 40 til 69 år = **Galt**

Målet med mammografi screening er å oppdage små svulster og derved redusere dødelighet av sykdommen = **Riktig**

## Del 3:

Fru Olsen har booket time hos deg som fastlege for å diskutere kreftscreening. Hun er 58 år. Det er ingen opphopning av krefttilfeller i hennes familie, hun føler seg frisk. Ingen faste legemidler.

Du begynner å informere om screening for tarmkreft. Du forklarer at det i Norge i dag mest brukes testing av okkult blod i avføring (såkalt FOBT; fekal okkult blod testing) og kikkertundersøkelse med sigmoidoskopi og at hun bør velge hva hun foretrekker. Fru Olsen vil vite effekten på død og forekomst av tarmkreft av screening med hhv. FOBT og sigmoidoskopi for å kunne bestemme seg.

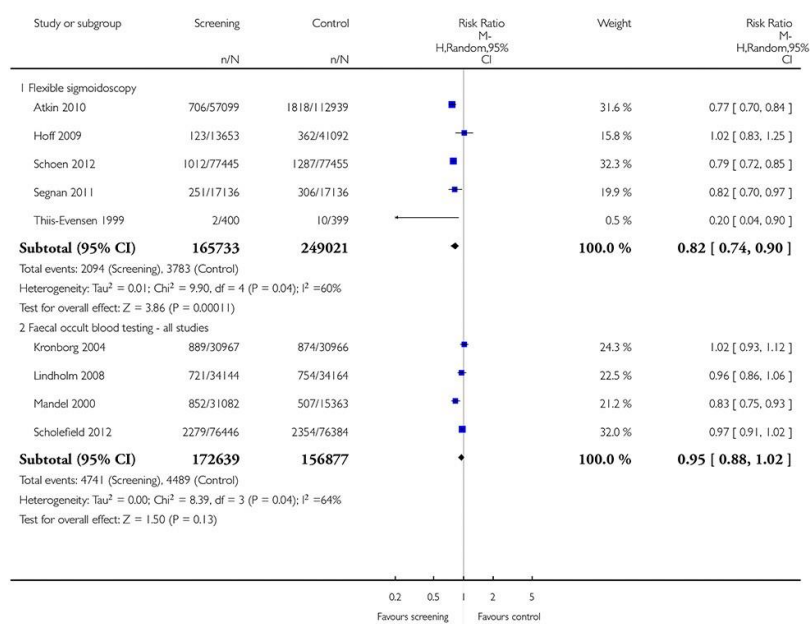
Nedenfor ser du en figur fra en nylig meta-analyse (Holme et al, Cochrane 2013) som viser effekter av screening med FOBT og sigmoidoskopi på insidens av kolorektal kreft.

**Analysis 1.2. Comparison 1 Screening procedures versus control - all studies, Outcome 2 Colorectal cancer incidence.**

Review: Flexible sigmoidoscopy versus faecal occult blood testing for colorectal cancer screening in asymptomatic individuals

Comparison: 1 Screening procedures versus control - all studies

Outcome: 2 Colorectal cancer incidence

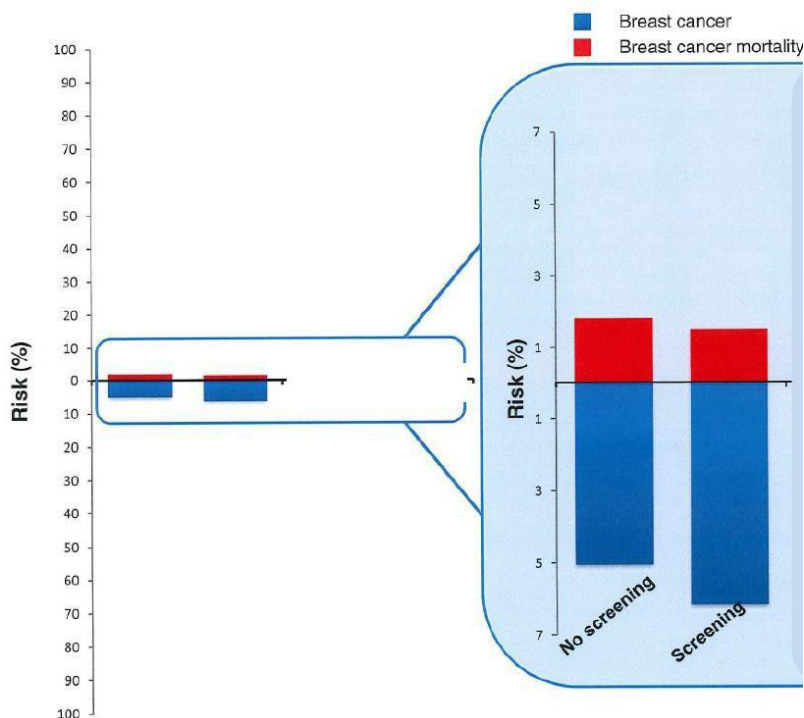


Du vil nå informere fru Olsen om mammografi screening. Hun har hørt at det er diskusjoner om effektene og bivirkningene av slik screening. Du starter derfor med å forklare henne noen begrep som er viktige å forstå for å kunne treffe en avgjørelse om deltagelse i screening.

**Fru Olsen har hørt at det er viktig å skille mellom absolutte og relative effekter av medisinske intervensjoner.**

**Hun spør deg om den relative og den absolutte effekten av mammografiscreening på død av brystkreft.**

**Søylene i figuren nedenfor (Fra M. Kalager, BMJ 2014) sammenligner absolutt 20-års risiko for å få diagnostisert brystkreft (blått) og å dø av brystkreft (rødt) med og uten screening for en 50 år gammel kvinne.**



### Spørsmål 1:

Utifra figuren; hva er 20-års risikoen for å få diagnostisert brystkreft for en 50 år gammel kvinne uten screening? Angi svar i hele prosent.

### Svar:

5 %

### Spørsmål 2:

Utifra det figuren viser; hvilke 2 utsagn er riktige:

Mammografi screening reduserer risikoen for å få diagnostisert brystkreft [nedtrekkmeny]

Mammografi screening øker risikoen for å få diagnostisert brystkreft [nedtrekkmeny]

Mammografi screening reduserer den absolutte risikoen for å dø av brystkreft for en 50 år gammel kvinne med om lag 4% [nedtrekkmeny]

Mammografi screening reduserer den absolutte risikoen for å dø av brystkreft for en 50 år gammel kvinne med om lag 0,4% [nedtrekkmeny]

### Svar:

Mammografi screening reduserer risikoen for å få diagnostisert brystkreft = **Galt**

Mammografi screening øker risikoen for å få diagnostisert brystkreft = **Riktig**

Mammografi screening reduserer den absolutte risikoen for å dø av brystkreft for en 50 år gammel kvinne med om lag 4% = **Galt**

Mammografi screening reduserer den absolutte risikoen for å dø av brystkreft for en 50 år gammel kvinne med om lag 0,4% = **Riktig**

### Spørsmål 3:

Selv om du er kjempeflink med å forklare tallene om mammografi er Fru Olsen nå litt forvirret og spør deg: «Hvis min risiko for å dø av brystkreft er 2% de neste 20 årene og screening reduserer denne risikoen med 20%, hva er da den absolutte reduksjonen i risiko?»

Vennligst fyll inn ditt svar til fru Olsen (tallverdi i prosent).

### Svar:

0,4 %

## Oppgave: MEDSEM11-12\_STASJON24\_H14\_ORD

### Del 1:

En 35 år gammel mann ble splenektomert pga. miltruptur etter stump abdominaltraume. Det var naturlig nok ikke tid til pneumokokk-vaksinasjon før inngrepet, og derfor må du gi instruksjoner til fastlegen om hvordan vaksinasjonen best skal gjennomføres. Det er to pneumokokk-vaksiner tilgjengelig; konjugatvaksine (PKV13) som inneholder antigen fra 13 serotyper og induserer T-cellerespons og immunologisk hukommelse og polysakkaridvaksine (PPV23) som inneholder antigen fra 23 serotyper, men induserer ikke T-cellerespons og immunologisk hukommelse.

#### Spørsmål 1:

Hva er den optimale (anbefalte) pneumokokk-vaksinasjonen i dette tilfellet?

- Vaksinasjon med konjugatvaksine (PKV13)
- Vaksinasjon med konjugatvaksine (PKV13) etterfulgt (minst 8 uker) av vaksinasjon med polysakkaridvaksine (PPV23)
- Vaksinasjon med polysakkaridvaksine (PPV23)
- Vaksinasjon med polysakkaridvaksine (PPV23) etterfulgt (minst 8 uker) av vaksinasjon med konjugatvaksine (PKV13)

#### Svar:

Vaksinasjon med konjugatvaksine (PKV13) etterfulgt (minst 8 uker) av vaksinasjon med polysakkaridvaksine (PPV23)

#### Spørsmål 2:

Hvilke anbefaling om pneumokokk-vaksinasjon vil du gi dersom pasienten var en 6 år gammel gutt som hadde gjennomgått barnevaksinasjonsprogrammet i Norge?

- Vaksinasjon med konjugatvaksine (PKV13)
- Vaksinasjon med konjugatvaksine (PKV13) etterfulgt (minst 8 uker) av vaksinasjon med polysakkaridvaksine (PPV23)
- Vaksinasjon med polysakkaridvaksine (PPV23)
- Vaksinasjon med polysakkaridvaksine (PPV23) etterfulgt (minst 8 uker) av vaksinasjon med konjugatvaksine (PKV13)

#### Svar:

Vaksinasjon med polysakkaridvaksine (PPV23)

### Del 2:

En 35 år gammel mann ble splenektomert pga. miltruptur etter stump abdominaltraume. Det var naturlig nok ikke tid til pneumokokk-vaksinasjon før inngrepet, og derfor må du gi instruksjoner til fastlegen om hvordan vaksinasjonen best skal gjennomføres. Det er to pneumokokk-vaksiner tilgjengelig; konjugatvaksine (PKV13) som inneholder antigen fra 13 serotyper og induserer T-cellerespons og immunologisk hukommelse og polysakkaridvaksine (PPV23) som inneholder antigen fra 23 serotyper, men induserer ikke T-cellerespons og immunologisk hukommelse.

**Etter din anbefaling fikk han først konjugatvaksine (PKV13) etterfulgt av polysakkaridvaksine (PPV23) 10 uker seinere.**

#### Spørsmål 1:

Hvordan bør den videre oppfølgingen av vaksinasjonen være hos fastlegen? 2 linjer

#### Svar:

Revaksinasjon etter 5 år med polysakkaridvaksine (PPV23)

**Del 3:**

En 35 år gammel mann ble splenektomert pga. miltruftur etter stump abdominaltraume. Det var naturlig nok ikke tid til pneumokokk-vaksinasjon før inngrepet, og derfor må du gi instruksjoner til fastlegen om hvordan vaksinasjonen best skal gjennomføres. Det er to pneumokokk-vaksiner tilgjengelig; konjugatvaksine (PKV13) som inneholder antigen fra 13 serotyper og induserer T-cellerespons og immunologisk hukommelse og polysakkaridvaksine (PPV23) som inneholder antigen fra 23 serotyper, men induserer ikke T-cellerespons og immunologisk hukommelse. Etter din anbefaling fikk han først konjugatvaksine (PKV13) etterfulgt av polysakkaridvaksine (PPV23) 10 uker seinere.

**18 måneder etter at han ble splenektomert henvender han seg direkte i mottaksavdeling ved det lokale sykehuset fordi han føler seg dårlig og har feber. Ved klinisk undersøkelse finner du at han er tørr og varm i huden; puls 115/min, respirasjon 22/min, BT 120/75 og temperatur 39,2 C. Han har dessuten leukocytose  $12,4 \times 10^9/L$  (3,6-9,3) som er betinget i nøytrofil granulocytose.**

**Spørsmål 1:**

Hvordan handterer du situasjonen?

- Sender han hjem med avtale om oppfølging på poliklinikken dagen etter
- Starter peroral antibiotika-behandling (fenoksymetylpenicillin) og sender han hjem
- Legger ham inn til observasjon
- Legger ham inn, tar blodkulturer og starter empirisk sepsis-behandling

**Svar:**

Legger ham inn, tar blodkulturer og starter empirisk sepsis-behandling

**Del 4:**

En 35 år gammel mann ble splenektomert pga. miltruftur etter stump abdominaltraume. Det var naturlig nok ikke tid til pneumokokk-vaksinasjon før inngrepet, og derfor må du gi instruksjoner til fastlegen om hvordan vaksinasjonen best skal gjennomføres. Det er to pneumokokk-vaksiner tilgjengelig; konjugatvaksine (PKV13) som inneholder antigen fra 13 serotyper og induserer T-cellerespons og immunologisk hukommelse og polysakkaridvaksine (PPV23) som inneholder antigen fra 23 serotyper, men induserer ikke T-cellerespons og immunologisk hukommelse. Etter din anbefaling fikk han først konjugatvaksine (PKV13) etterfulgt av polysakkaridvaksine (PPV23) 10 uker seinere.

18 måneder etter at han ble splenektomert henvender han seg direkte i mottaksavdeling ved det lokale sykehuset fordi han føler seg dårlig og har feber. Ved klinisk undersøkelse finner du at han er tørr og varm i huden; puls 115/min, respirasjon 22/min, BT 120/75 og temperatur 39,2 C. Han har dessuten leukocytose  $12,4 \times 10^9/L$  (3,6-9,3) som er betinget i nøytrofil granulocytose.

**Du mistenker alvorlig bakteriell infeksjon/sepsis, legger ham inn, tar nødvendige blodkulturer og starter empirisk sepsis behandling med benzylpenicillin og gentamicin.**

**Spørsmål 1:**

Hvilke to bakterier er mest sannsynlig årsak til infeksjon/sepsis hos ham?

- Neisseria meningitidis [nedtrekkmeny]
- Staphylococcus aureus [nedtrekkmeny]
- Haemophilus influenzae [nedtrekkmeny]
- Klebsiella pneumoniae [nedtrekkmeny]
- Streptococcus pneumoniae [nedtrekkmeny]
- Escherichia coli [nedtrekkmeny]

**Svar:**

- Neisseria meningitidis = **Nei**
- Staphylococcus aureus = **Nei**
- Haemophilus influenzae = **Ja**
- Klebsiella pneumoniae = **Nei**
- Streptococcus pneumoniae = **Ja**
- Escherichia coli = **Nei**

## Oppgave: MEDSEM11-12\_STASJON25\_H14\_ORD

### Del 1:

Du er fastlege. En 58 år gammel mann kommer til konsultasjon fordi han har smerter og stivhet i begge skuldre, overarmer og nedre del av ryggen med utstråling til bekken og lårmuskulatur. Han har vansker med å komme seg ut av sengen og å kle seg om morgenen. Plagene startet brått for fire uker siden. Ved undersøkelse er han øm i muskulaturen i overarmene og i lårene. Han har noe nedsatt aktiv og passiv bevegelse i skuldrene. Ikke innskrenket bevegelse i hoftene.

#### Blodprøver viser:

B-Hemoglobin: 10,8 g/dl (13,4 - 17,0)

MCV: 79.1 fL (81.5 - 98.4)

Leukocytter:  $7.0 \times 10^9/L$  (3.6 - 9.3)

B-SR (senkningsreaksjon): 95mm/t (<20)

S-CRP (C- reaktivt protein): 78 mg/l (<5),

S- Ferritin: 440 ug/L (20 – 300)

### Spørsmål 1:

Hvilken av følgende påstander er riktig? Kryss av!

- Blodprøvene viser at pasienten har en: jernmangelanemi
- Blodprøvene viser at pasienten har en: akutfase-reaksjon
- Blodprøvene viser at pasienten har en: akutt leukemi

### Svar:

Blodprøvene viser at pasienten har en akutfase-reaksjon

### Del 2:

Du er fastlege. En 58 år gammel mann kommer til konsultasjon fordi han har smerter og stivhet i begge skuldre, overarmer og nedre del av ryggen med utstråling til bekken og lårmuskulatur. Han har vansker med å komme seg ut av sengen og å kle seg om morgenen. Plagene startet brått for fire uker siden. Ved undersøkelse er han øm i muskulaturen i overarmene og i lårene. Han har noe nedsatt aktiv og passiv bevegelse i skuldrene. Ikke innskrenket bevegelse i hoftene.

#### Blodprøver viser:

B-Hemoglobin: 10,8 g/dl (13,4 - 17,0)

MCV: 79.1 fL (81.5 - 98.4)

Leukocytter:  $7.0 \times 10^9/L$  (3.6 - 9.3)

B-SR (senkningsreaksjon): 95mm/t (<20)

S-CRP (C- reaktivt protein): 78 mg/l (<5),

S- Ferritin: 440 ug/L (20 – 300)

**Pasienten har altså følgende kliniske bilde: alder >50, smerter og stivhet i skuldre, armer, bekken og lår, morgenstivhet og akutfase-reaksjon i blodprøver + forhøyet senkningsreaksjon.**

### Spørsmål 1:

Hvilken foreløpig diagnose vil du stille? (1 linje)

### Svar:

Polymyalgia rheumatika

**Del 3:**

Du er fastlege. En 58 år gammel mann kommer til konsultasjon fordi han har smerter og stivhet i begge skuldre, overarmer og nedre del av ryggen med utstråling til bekken og lårmuskulatur. Han har vansker med å komme seg ut av sengen og å kle seg om morgenen. Plagene startet brått for fire uker siden. Ved undersøkelse er han øm i muskulaturen i overarmene og i lårene. Han har noe nedsatt aktiv og passiv bevegelse i skuldrene. Ikke innskrenket bevegelse i hoftene.

Blodprøver viser:

B-Hemoglobin: 10,8 g/dl (13,4 - 17,0)

MCV: 79.1 fL (81.5 - 98.4)

Leukocytter:  $7.0 \times 10^9/L$  (3.6 - 9.3)

B-SR (senkningsreaksjon): 95mm/t (<20)

S-CRP (C- reaktivt protein): 78 mg/l (<5),

S- Ferritin: 440 ug/L (20 – 300)

Pasienten har altså følgende kliniske bilde: alder >50, smerter og stivhet i skuldre, armer, bekken og lår, morgenstivhet og akutfase-reaksjon i blodprøver + forhøyet senkningsreaksjon.

**Foreløpig diagnose er polymyalgia rheumatica.**

**Spørsmål 1:**

Hvilken av følgende påstander er riktig? Kryss av!

- Polymyalgia rheumatica starter oftest akutt, men kan også utvikle seg over tid.
- Polymyalgia rheumatica utvikler seg som regel over tid, men kan av og til starte akutt.
- Polymyalgia rheumatica behandles alltid i spesialisyrkehus.

**Svar:**

Polymyalgia rheumatica starter oftest akutt, men kan også utvikle seg over tid.

**Spørsmål 2:**

Hvilke 2 av følgende påstander er riktige?

Parkinsonisme kan være en relevant differential diagnose til polymyalgia rheumatica. [nedtrekkmeny]

Legemiddelbivirkninger (statiner) kan være en relevant differentialdiagnose til polymyalgia rheumatica [nedtrekkmeny]

MR er nyttig for å stille diagnosen polymyalgia rheumatica [nedtrekkmeny]

Senkningsreaksjonen er alltid forhøyet ved polymyalgia rheumatica. [nedtrekkmeny]

**Svar:**

Parkinsonisme kan være en relevant differential diagnose til polymyalgia rheumatica. = **Riktig**

Legemiddelbivirkninger (statiner) kan være en relevant differentialdiagnose til polymyalgia rheumatica = **Riktig**

MR er nyttig for å stille diagnosen polymyalgia rheumatica = **Feil**

Senkningsreaksjonen er alltid forhøyet ved polymyalgia rheumatica.= **Feil**

**Del 4:**

Du er fastlege. En 58 år gammel mann kommer til konsultasjon fordi han har smerter og stivhet i begge skuldre, overarmer og nedre del av ryggen med utstråling til bekken og lårmuskulatur. Han har vansker med å komme seg ut av sengen og å kle seg om morgenen. Plagene startet brått for fire uker siden. Ved undersøkelse er han øm i muskulaturen i overarmene og i lårene. Han har noe nedsatt aktiv og passiv bevegelse i skuldrene. Ikke innskrenket bevegelse i hoftene.

Blodprøver viser:

B-Hemoglobin: 10,8 g/dl (13,4 - 17,0)

MCV: 79.1 fL (81.5 - 98.4)

Leukocytter:  $7.0 \times 10^9/L$  (3.6 - 9.3)

B-SR (senkningsreaksjon): 95mm/t (<20)

S-CRP (C- reaktivt protein): 78 mg/l (<5),

S- Ferritin: 440 ug/L (20 – 300)

På bakgrunn av det kliniske bildet (alder >50, smerter og stivhet i skuldre, armer, bekken og lår, morgenstivhet og akutfase-reaksjon i blodprøver) stilles diagnosen: polymyalgia rheumatica.

**Polymyalgia rheumatica kan i de fleste og typiske tilfelle behandles i allmennpraksis. Du starter opp**



**behandlingen.****Spørsmål 1:**

Hvilken av følgende påstander er riktig? Kryss av!

- Standard oppstarts-behandling av polymyalgia rheumatica er kortikosteroider (prednisolon\*): 15mg mg daglig. Dosen reduseres med 2,5 mg hver 2. uke til 10 mg , og så 1,25 mg ned hver annen uke til en vedlikeholdsdose på 5 -7,5 mg daglig.
- Standard oppstarts-behandling av polymyalgia rheumatika er kortikosteroider (prednisolon\*): 60 -80 mg daglig. Dosen reduseres med 10 mg hver 2. uke til 40 mg, og så 5 mg ned hver annen uke til en vedlikeholdsdose på 10 - 20 mg daglig.
- Standard oppstarts behandling av polymyalgia rheumatica er immunsuppressiv behandling i form av Azatioprin 200 mg pr døgn. Dosen reduseres til vedlikeholdsdose på 100 mg / døgn etter 2 – 3 uker.

**Svar:**

Standard oppstarts-behandling av polymyalgia rheumatica er kortikosteroider (prednisolon\*) 15mg mg daglig. Dosen reduseres med 2,5 mg hver 2. uke til 10 mg , og så 1,25 mg ned hver annen uke til en vedlikeholdsdose på 5 -7,5 mg daglig.

**Del 5:**

Du er fastlege. En 58 år gammel mann kommer til konsultasjon fordi han har smerter og stivhet i begge skuldre, overarmer og nedre del av ryggen med utstråling til bekken og lårmuskulatur. Han har vansker med å komme seg ut av sengen og å kle seg om morgenen. Plagene startet brått for fire uker siden. Ved undersøkelse er han øm i muskulaturen i overarmene og i lårene. Han har noe nedsatt aktiv og passiv bevegelse i skuldrene. Ikke innskrenket bevegelse i hoftene.

Blodprøver viser:

B-Hemoglobin: 10,8 g/dl (13,4 - 17,0)

MCV: 79.1 fL (81.5 - 98.4)

Leukocytter:  $7.0 \times 10^9/L$  (3.6 - 9.3)

B-SR (senkningsreaksjon): 95mm/t (<20)

S-CRP (C- reaktivt protein): 78 mg/l (<5),

S- Ferritin: 440 ug/L (20 – 300)

På bakgrunn av det kliniske bildet (alder >50, smerter og stivhet i skuldre, armer, bekken og lår, morgenstivhet og akutfase-reaksjon i blodprøver) stilles diagnosen: polymyalgia rheumatica. Polymyalgia rheumatica kan i de fleste og typiske tilfelle behandles i allmennpraksis. Du starter opp behandlingen.

**Etter hvert kommer det fram anamnesticke opplysninger om smerter i tyggemusklene ved måltider, bilateral tinning hodepine og et tilfelle av kortvarig synstap. Vevsprøve(biopsi) fra arteria temporalis viser en nekrotiserende arteritt, forenlig med en temporalis arteritt. Diagnosen endres derfor til: arteritis temporalis.**

**Spørsmål 1:**

Hvilke 3 av følgende påstander er riktige?

- Arteritis temporalis rammer oftest pasienter >50 år [nedtrekkmeny]
- Arteritis temporalis behandles nesten alltid i allmennpraksis. [nedtrekkmeny]
- Arteritis temporalis behandles oftest med kortikosteroider (prednisolon\*): Startdose er 15 – 20 mg daglig. [nedtrekkmeny]
- Arteritis temporalis kan starte med plutselig innsettende synsforstyrrelser [nedtrekkmeny]
- Negativ biopsi fra arteria temporalis utelukker arteritis temporalis. [nedtrekkmeny]
- Polyarteritis nodosa er en differensialdiagnose til arteritis temporalis [nedtrekkmeny]

**Svar:**

- Arteritis temporalis rammer oftest pasienter >50 år = **Riktig**
- Arteritis temporalis behandles nesten alltid i allmennpraksis. = **Feil**
- Arteritis temporalis behandles oftest med kortikosteroider (prednisolon\*): Startdose er 15 – 20 mg daglig. = **Feil**
- Arteritis temporalis kan starte med plutselig innsettende synsforstyrrelser = **Riktig**
- Negativ biopsi fra arteria temporalis utelukker arteritis temporalis. = **Feil**
- Polyarteritis nodosa er en differensialdiagnose til arteritis temporalis = **Riktig**

## Oppgave: MEDSEM11-12\_STASJON26\_H14\_ORD

### Del 1:

En 65 år gammel slank mann i god allmenntilstand kommer til rutinekontroll på ditt fastlegekontor. Han er revisor i fullt arbeid, tre voksne barn. Han er ikke tidligere hospitalisert, behandles for lett hypertensjon. Han opplyser at vannlatningen er blitt forandret over de siste par årene, og det gjør ham ekstra bekymret at han har to onkler med prostatakreft.

#### Spørsmål 1:

Hvilke av de 3 følgende symptomene er tømningssymptomer (obstruktive symptomer) ved "lower urinary tract symptoms" ?

- Nedsatt kraft/fylde på strålen
- Obstipasjon
- Føler at blæren er ufullstendig tømt
- Lyskebrokk
- Hesitasjon
- Forandret vannlatning etter alkoholinntak (for eksempel 3 glass vin)

#### Svar:

Nedsatt kraft/fylde på strålen  
Føler at blæren er ufullstendig tømt  
Hesitasjon

#### Spørsmål 2:

Hvilke av de følgende 3 symptomene er fyllings-/lagringssymptomer (irritative symptomer) ved "lower urinary tract symptoms"?

- Pollakisuri
- Forverring om vinteren
- Polyuri
- Nokturi
- Urgency
- Søvnproblemer

#### Svar:

Pollakisuri  
Nokturi  
Urgency

### Del 2:

En 65 år gammel slank mann i god allmenntilstand kommer til rutinekontroll på ditt fastlegekontor. Han er revisor i fullt arbeid, tre voksne barn. Han er ikke tidligere hospitalisert, behandles for lett hypertensjon. Han opplyser at vannlatningen er blitt forandret over de siste par årene, og det gjør ham ekstra bekymret at han har to onkler med prostatakreft.

Pasienten hadde hyppig vannlatning, nokturi som forstyrret nattesøvnen, treg og langsom vannlatning og følelse av ufullstendig tømning. Flere ganger vært redd for at vannet skulle stoppe helt opp. Ved klinisk us var det ingen palpabel oppfylling over symfyen, ingen dempning. Ved rektal eksplorasjon var det normal tonus i sfinkter ani, prostata moderat forstørret, jevn overflate, fast elastisk konsistens, ingen harde områder, normale slimhinneforhold i rektumampullen. Urinprøve normal på stiks. Residualurin 200 ml. Ved ny konsultasjon 4 uker senere har han fylt ut drikke/vannlatningsskjema (miksjonsliste) og symptomskjema med score 25 (skala 0 til 35). PSA 4,1 µg/l (referanseverdi < 4,0), kreatinin 80 µmol/l (referanseverdi 70 – 120).

**Spørsmål 1:**

Hvilke 2 utsagn er riktig om resturin?

- Gir et omtrentlig bilde av prostatas størrelse
- Er diagnostisk for svak blære
- Residualurin under 50 ml er uten betydning
- Kan skyldes både svak blære og obstruksjon
- Uspesifikt, brukes mindre og mindre i diagnostikken av "lower urinary tract symptoms"
- Krever kateterisering for tilstrekkelig nøyaktig måling

**Svar:**

Residualurin under 50 ml er uten betydning  
Kan skyldes både svak blære og obstruksjon

**Spørsmål 2:**

Pasienten ønsker å forsøke medikamentell behandling. Hvilke 2 medikamentgrupper er aktuelle hos denne pasienten?

- 5 $\alpha$ -reductasehemmer
- Cholinergicum
- $\alpha$ -blokker ( $\alpha$ -adrenerg reseptor antagonist)
- Anticholinergikum (muskarin-reseptorantagonist)
- $\beta$ -3-adrenerg reseptor agonist
- Antiandrogen (androgenreseptor-blokker)

**Svar:**

5 $\alpha$ -reductasehemmer  
 $\alpha$ -blokker ( $\alpha$ -adrenerg reseptor antagonist)

**Del 3:**

En 65 år gammel slank mann i god allmenntilstand kommer til rutinekontroll på ditt fastlegekontor. Han er revisor i fullt arbeid, tre voksne barn. Han er ikke tidligere hospitalisert, behandles for lett hypertensjon. Han opplyser at vannlatningen er blitt forandret over de siste par årene, og det gjør ham ekstra bekymret at han har to onkler med prostatakreft. Pasienten hadde hyppig vannlatning, nokturni som forstyrret nattesøvnen, treg og langsom vannlatning og følelse av ufullstendig tømning. Flere ganger vært redd for at vannet skulle stoppe helt opp. Ved klinisk us var det ingen palpabel oppfylling over symfyssen, ingen demping. Ved rektal eksplorasjon var det normal tonus i sfinkter ani, prostata moderat forstørret, jevn overflate, fast elastisk konsistens, ingen harde områder, normale slimhinneforhold i rektumampullen. Urinprøve normal på stiks. Residualurin 200 ml.

Ved ny konsultasjon 4 uker senere har han fylt ut drikke/vannlatningsskjema (miksjonsliste) og symptomskjema med score 25 (skala 0 til 35). PSA 4,1  $\mu\text{g/l}$  (referanseverdi < 4,0), kreatinin 80  $\mu\text{mol/l}$  (referanseverdi 70 – 120).

**Pasienten fikk resept på Duodart (5 $\alpha$ -reductasehemmer og  $\alpha$ -adrenerg reseptor antagonist). På urologisk poliklinikk 2 måneder senere ble det gjort flow-rest, cystoscopi og transrectal ultralyd (TRUS) av prostata. PSA var nå 3,0  $\mu\text{g/l}$ ., resturin 200ml, prostatavolum 65ml. Han hadde fortsatt vannlatningsplager og ble søkt til prostatakirurgi. Før planlagt operasjon oppsøkte han deg påny fordi han ønsket mer informasjon om undersøkelsene som var gjort på urologisk poliklinikk og om planlagt inngrep.**

**Spørsmål 1:**

Hvilke 3 utsagn er riktig om cystoskopi?

- Gir et inntrykk av prostatas størrelse
- Kan ikke sikkert utelukke obstruksjon i blæreutløpet (BBO)
- Sensitiv undersøkelse for diagnostikk av prostatakreft
- Gjøres nesten alltid ved utredning av signifikant hematuri
- Gjøres med et stivt metall-instrument, krever alltid narkose eller epidural
- Man må bruke kortere instrument hos kvinner

**Svar:**

Gir et inntrykk av prostatas størrelse  
Kan ikke sikkert utelukke obstruksjon i blæreutløpet (BBO)  
Gjøres nesten alltid ved utredning av signifikant hematuri

**Spørsmål 2:**

Hvilke 3 utsagn er riktig om kirurgisk behandling av obstruksjon i blæreutløpet?

- Man må fjerne hele prostata, ellers kommer obstruksjonen tilbake
- Gjennomskjæring av trang blærehals kan være nok
- Men lager et endoskopisk bedømt romslig utløp fra blæren
- Over 20 % blir inkontinente etter kirurgisk behandling
- Ofte fjernes bare ca. halve prostatavolumet
- Ca 50 % får erektil dysfunksjon etter kirurgisk behandling

**Svar:**

Gjennomskjæring av trang blærehals kan være nok  
Men lager et endoskopisk bedømt romslig utløp fra blæren  
Ofte fjernes bare ca. halve prostatavolumet

## Oppgave: MEDSEM11-12\_STASJON27\_H14\_ORD

### Del 1:

En 62 år gammel tidligere frisk kvinne innkommer sykehuset etter noen måneder med økende symptomer i form av smerter i epigastriet, oppkast etter måltid, og et vekttap på 3-4 kg. Hun bruker ingen medikamenter. Blodprøver viser lett anemi, ellers er de normale. Du tar imot henne, og mistenker ulcus-sykdom.

#### Spørsmål 1:

Hvilken undersøkelse vil best kunne bekrefte eller avkrefte din mistanke?

#### Svar:

Øvre endoskopi/ øsofag-gstroskopi/ gastroskopi 6 poeng

### Del 2:

En 62 år gammel tidligere frisk kvinne innkommer sykehuset etter noen måneder med økende symptomer i form av smerter i epigastriet, oppkast etter måltid, og et vekttap på 3-4 kg. Hun bruker ingen medikamenter. Blodprøver viser lett anemi, ellers er de normale. Du tar imot henne, og mistenker ulcus-sykdom.

**Gastroskopi viser en stor, lettblødende ulcerasjon i antrum ventriculi med noe stenose.**

#### Spørsmål 1:

Nevn de 2 mest sannsynlige årsaker til ulcerasjoner i ventrikkelen hos denne pasienten.

#### Svar:

Cancer ventriculi 3 poeng

Ulcus ventriculi/helicobacter pylori 3 poeng

### Del 3:

En 62 år gammel tidligere frisk kvinne innkommer sykehuset etter noen måneder med økende symptomer i form av smerter i epigastriet, oppkast etter måltid, og et vekttap på 3-4 kg. Hun bruker ingen medikamenter. Blodprøver viser lett anemi, ellers er de normale. Du tar imot henne, og mistenker ulcus-sykdom. Gastroskopi viser en stor, lettblødende ulcerasjon i antrum ventriculi med noe stenose.

**Biopsier fra ulcus viser et lite differensiert adenocarcinom.**

#### Spørsmål 1:

Ut ifra det du vet nå, hvilket behandlingsopplegg kan kurere denne tilstanden?

#### Svar:

Pre og postoperativ kjemoterapi 3 poeng

Kirurgi/ventrikkelreseksjon 3 poeng

### Del 4:

En 62 år gammel tidligere frisk kvinne innkommer sykehuset etter noen måneder med økende symptomer i form av smerter i epigastriet, oppkast etter måltid, og et vekttap på 3-4 kg. Hun bruker ingen medikamenter. Blodprøver viser lett anemi, ellers er de normale. Du tar imot henne, og mistenker ulcus-sykdom. Gastroskopi viser en stor, lettblødende ulcerasjon i antrum ventriculi med noe stenose. Biopsier fra ulcus viser et lite differensiert adenocarcinom.

**Pre- og post-operativ kjemoterapi og ventrikkelreseksjon vil kunne gi kurativ behandling av pasient.**

**Spørsmål 1:**

Hvilke 2 supplerende undersøkelser vil du rekvirere for å klargjøre om kurativ behandling er mulig?

- CT thorax
- CT abdomen
- Ultralyd abdomen
- Røntgen oversikt abdomen
- Skjelettscintigrafi
- Ultralyd lever

**Svar:**

CT thorax  
CT abdomen

**Del 5:**

En 62 år gammel tidligere frisk kvinne innkommer sykehuset etter noen måneder med økende symptomer i form av smerter i epigastriet, oppkast etter måltid, og et vekttap på 3-4 kg. Hun bruker ingen medikamenter. Blodprøver viser lett anemi, ellers er de normale. Du tar imot henne, og mistenker ulcus-sykdom. Gastroskopi viser en stor, lettblødende ulcerasjon i antrum ventriculi med noe stenose. Biopsier fra ulcus viser et lite differensiert adenocarcinom. Pre- og post-operativ kjemoterapi og ventrikkelreseksjon vil kunne gi kurativ behandling av pasient. **CT abdomen viser litt ascites og fortykket oment, CT thorax er normal.**

**Spørsmål 1:**

På basis av disse funn, hvilke 2 supplerende undersøkelser vil du rekvirere for å klargjøre behandling av pasienten nå ?

**Svar:**

Utrede mht peritoneale metastaser 3 poeng  
Aspirere ascites til cytologi 3 poeng  
Biopsi av oment 3 poeng

Maksimum 6 poeng

**Del 6:**

En 62 år gammel tidligere frisk kvinne innkommer sykehuset etter noen måneder med økende symptomer i form av smerter i epigastriet, oppkast etter måltid, og et vekttap på 3-4 kg. Hun bruker ingen medikamenter. Blodprøver viser lett anemi, ellers er de normale. Du tar imot henne, og mistenker ulcus-sykdom. Gastroskopi viser en stor, lettblødende ulcerasjon i antrum ventriculi med noe stenose. Biopsier fra ulcus viser et lite differensiert adenocarcinom. Pre- og post-operativ kjemoterapi og ventrikkelreseksjon vil kunne gi kurativ behandling av pasient. CT abdomen viser litt ascites og fortykket oment, CT thorax er normal.

**Celler fra ascites og vevsprøver fra oment viser adenocarcinom forenlig med metastaser fra ventrikkelcancer.**

**Spørsmål 1:**

Hvilken behandlingsstrategi vil du nå anbefale for denne pasienten?

**Svar:**

Cytostatika 3 poeng  
Palliativ behandling (smerte, kvalme ...) 3 poeng